МИНИСТЕРСТВО ЗДРАВООХРАНЕНИЯ ДНР
ДОНЕЦКИЙ НАЦИОНАЛЬНЫЙ МЕДИЦИНСКИЙ УНИВЕРСИТЕТ ИМ. М.ГОРЬКОГО
МЕДИЦИНСКИЙ ФАКУЛЬТЕТ №2
КАФЕДРА ОНКОЛОГИИ

МЕТОДИЧЕСКИЕ УКАЗАНИЯ

для студентов 5 курса медицинских факультетов по дисциплине « Онкология, лучевая терапия»,обучающихся по специальности 31.05.01 Лечебное дело.

Утверждены на заседании
Ученого совета ДонНМУ им М.Горького,
протокол № ____ от _____г.

Донецк 2017

Авторы:

1.А.Ю.Попович- профессор, д.м.н., заведующий кафедрой онкологии ДонНМУ.

2.И.Е.Седаков- профессор, д.м.н, профессор кафедры онкологии ДонНМУ.

3. Н.В.Куприенко- профессор, д.м.н, профессор кафедры онкологии ДонНМУ .

4. Н.В.Крюков- доцент,к.м.н., доцент кафедры онкологии ДонНМУ.

5. В.Н.Кравцова –доцент, к.м.н., доцент кафедры онкологии ДонНМУ.

6. Б.А.Богданов- доцент, к.м.н., доцент кафедры онкологии ДонНМУ.

7. А.А.Анищенко - к.м.н., доцент кафедры онкологии ДонНМУ.

8. Е.В. Бутенко-, к.м.н., доцент кафедры онкологии ДонНМУ.

9. А.В. Башеев- к.м.н., доцент кафедры онкологии ДонНМУ.

10.И.О.Шумило - к.м.н., ассистент кафедры онкологии ДонНМУ.

11. Д.А. Шкарбун- к.м.н., ассистент кафедры онкологии ДонНМУ

Рецензенты:

Башеев Владимир Харитонович – профессор, доктор медицинских наук, заведующий кафедрой онкологии и радиологии ФИПО ДонНМУ им. М. Горького

Джеломанова Светлана Алексеевна – кандидат медицинских наук, доцент кафедры акушерства и гинекологии, методист УМО ДонНМУ им. М. Горького

Содержание

Тема 1 "Рак молочной железы" стр. 4.

Тема 2 "Рак легкого. Рак средостения " стр. 22.

Тема 3 "Рак желудка. Рак пищевода" стр. 37.

Тема 4 "Рак прямой и ободочной кишки" стр. 63.

Тема 5 "Онкогинекология" стр. 88.

Тема 6 "Онкоурология" стр. 111.

Тема 7 "Рак кожи. Меланома" стр. 135.

Тема 8 "Рак щитовидной железы" стр. 149.

Тема 9 "Лимфогранулематоз" стр. 166.

РАК МОЛОЧНОЙ ЖЕЛЕЗЫ

АКТУАЛЬНОСТЬ ТЕМЫ

Рак молочной железы (РМЖ) с начала 80-х годов стал наиболее частой патологией у женщин большинства стран мира.

Заболеваемость этой патологией на Украине составляет 53,7 случаев, по Донецкому региону - 58,4 случаев на 100 000 населения.

РМЖ развивается часто, приблизительно у 1 из 10 женщин. Факторы риска: менопауза в возрасте старше 50 лет; отсутствие родов или первые роды в возрасте старше 30 лет (заболеваемость в 3 раза чаще); семейный анамнез, свидетельствующий о РМЖ у матери, сестры (в 2 раза чаще) или их обеих (в 6 раз чаще); фиброзно-кистозная мастопатия (в 3-5 раз чаще). Ранний диагноз РМЖ обеспечивает успешное лечение большинства больных. Пятилетняя выживаемость при лечении локализованной формы I-II стадии составляет 90%, при местнораспространённом раке - 60%. Результаты лечения намного хуже при наличии отдаленных метастазов.

Поздняя обращаемость женщин к врачу, недостаточная квалификация медицинского персонала, затрудненная диагностика диффузных форм /маститоподобных, инфильтративных и др./ рака молочной железы приводят к тому, что среди больных этой группы более 15% начинают лечение уже в IV стадии заболевания, что, естественно, ухудшает прогноз.

Поэтому считаем необходимым научить студентов выбирать из анамнеза и объективных данных наиболее ранние ведущие симптомы рака молочной железы, устанавливать предварительный диагноз, обосновывать выбор дополнительных методов обследования, вырабатывать тактику ведения этой группы больных.

ЦЕЛИ ОБУЧЕНИЯ

Общая цель: уметь поставить предварительный диагноз и выработать тактику ведения больных с раком молочной железы.

УМЕТЬ:

Конкретные цели:	***Цели исходного уровня знаний-умений:***
	Уметь:
1. Выбрать из данных жалоб, анамнеза объективного исследования сведения, свидетельствующие о наличии опухоли в молочных железах.	1. Собирать жалобы и анамнез. Проводить объективное исследование больного (кафедра общей хирургии).
2. Назначать и интерпретировать данные дополнительных методов обследования, выявить морфологический субстрат.	2. Оценивать и интерпретировать результаты лабораторно-инструментального обследования, цитоморфологических исследований и обосновать морфологический субстрат (кафедры кафедры пропедевтической и внутренней медицины, кафедра лучевой диагностики и лучевой терапии, , общей хирургии и патологической анатомии).
3. Провести дифференциальную диагностику между различными заболеваниями молочной железы.	3.Распознавать синдромы заболевания (кафедра общей хирургии).
4. Обосновать предварительный диагноз и определить тактику ведения больного.	4. Применять этиопатогенетическое, симптоматическое, комплексное методы лечения (кафедры общей хирургии, фармакологии и клинической фармакологии).

ЗАДАНИЯ ДЛЯ ПРОВЕРКИ ИСХОДНОГО УРОВНЯ

1.Больная 23 лет, кормящая, на 3-и сутки после родов жалуется на тяжесть в правой молочной железе, которая уменьшается после сцеживания и кормления. Общее состояние не нарушено. При пальпации в верхне-внутреннем квадранте правой молочной железы плотная, подвижная опухоль,

при надавливании на которую выделяется молоко. Какой диагноз наиболее вероятен в данном случае?

A. Острый серозный мастит;
B. Острый застой молока;
C. Острый деструктивный флегмонозный мастит;
D. Рожистое воспаление молочной железы;
E. Острый инфильтративный мастит.

Эталон ответа: B.

2.Какой патогномоничный симптом острого застоя молока?

A. Тяжесть в молочной железе;
B. Общее состояние больной;
C. Наличие объемного образования;
D. Акушерский анамнез;
E. Выделение молока при надавливании.

Эталон ответа: E.

3.Больная 25 лет, кормящая, жалуется на резкие боли в правой молочной железе, особенно при надавливании и сцеживании, слабость, повышение температуры до 37,5°С, озноб. Накануне замечала безболезненное уплотнение в молочной железе, уменьшавшееся после кормления или сцеживания. При пальпации в верхне-внутреннем квадранте правой молочной железы определяется резко болезненный инфильтрат, кожа над ним гиперемирована. Со стороны сердца и легких изменений не выявлено. Живот без особенностей. Физиологические отправления в норме. Какой диагноз наиболее вероятен в данном случае?

A. Острый серозный мастит;
B. Острый застой молока;
C. Острый деструктивный флегмонозный мастит;
D. Рожистое воспаление молочной железы;

E. Абсцесс молочной железы.

Эталон ответа: А.

4.Определите тактику ведения больной с острым серозным маститом?

A. Антибиотикотерапия;
B. Физиотерапевтические методы;
C. Регулярное сцеживание и кормление, ношение лифов-суспензориев;
D. Внутримышечные инъекции но-шпы и окситоцина;
E. Оперативное лечение.

Эталон ответа: А.

ИСТОЧНИКИ ИНФОРМАЦИИ

1. Общая хирургия [Текст/электронный ресурс]: Учебник: В 2-х ч. Ч. 1 / А. Е. Климов, Пауткин Юрий Федорович. - Электронные текстовые данные. - М.: Изд-во РУДН, 2015. - 560 с. : ил. - ISBN 978-5-209-06438-1 : 189.44. http://lib.rudn.ru/ProtectedView/Book/ViewBook/4798
2. Пропедевтика внутренних болезней: учебник /Н. А. Мухин, В. С. Моисеев ─ М. : ГЭОТАР-Медиа ,2005. ─ 768 с.
3. Радиология (лучевая диагностика и лучевая терапия) : учебник /ред. М. Н. Ткаченко ─ Киев : Книга-плюс, 2013. ─ 744 с.
4. Радиология (лучевая диагностика и лучевая терапия) : учебник /ред. М. Н. Ткаченко ─ Киев : Книга-плюс, 2013. ─ 744 с.
5. Налётов С.В.Клиническая фармакология и фармакотерапия в практике врача /ред. С. В. Налётов ; Донецкий мед. ун-т. ─ Донецк ,2010. ─ 672 с.
6. Ельский В. Н. Общая патологическая физиология : учебное пособие /ред. В. Н. Ельский ; Донецкий мед. ун-т. ─ Донецк ,2013. ─ 287 с.

ТЕОРЕТИЧЕСКИЕ ВОПРОСЫ ДЛЯ ПОПОЛНЕНИЯ ИСХОДНОГО УРОВНЯ ЗНАНИЙ

1. Эпидемиология рака молочной железы, этиологические факторы и предраковые заболевания.
2. Факторы риска, профилактика.
3. Классификация РМЖ:
   - морфологическая;
   - клиническая;
   - гистологическая.
4. Вопросы метастазирования.
5. Клиническая симптоматика РМЖ.
6. Диагностика.
7. Принципы и тактика лечения РМЖ.
8. Принципы химиолучевого и других компонентов комбинированного лечения РМЖ.
9. Экспертиза нетрудоспособности, реабилитация больных.

ГРАФ ЛОГИЧЕСКОЙ СТРУКТУРЫ ТЕМЫ «РАК МОЛОЧНОЙ ЖЕЛЕЗЫ» (СМ. ПРИЛОЖЕНИЕ 1)

ИСТОЧНИКИ ИНФОРМАЦИИ

Основная

1. Онкология/ Под ред. академика НАМН Украины Г.В. Бондаря, члена-корреспондента НАМН Украины Ю.В.Думанского, профессора А.Ю.Поповича. Киев, ВСИ « Медицина», 2015.- 575с.: ил.
2. Онкология: национальное руководство /ред. В. И. Чиссов, М. И. Давыдов ─ М.: ГЭОТАР-МЕДиа, 2013. ─ 1072 с.
3. Клиническая онкология/ ред. Черенков В.Г. ─ М., 1999 . ─ 384 с.

4. Лекции по клинической онкологии: учеб. пособие /Г.В. Бондарь, С.В. Антипова, А.Ю. Попович и др.; Донецкий мед. ун-т. Каф. онкологии ─ Донецк ,2011. ─ 1 электрон. опт. диск (CD-ROM).
5. Лекционный курс кафедры онкологии.
6. Граф логической структуры темы «Рак молочной железы».

Дополнительная

1. Опухоли молочной железы: учеб. пособие /Ю.В. Думанский, А.В. Борота, Н.Г. Семикоз, Д.В. Трухин; Донецкий мед. ун-т. Каф. онкологии и радиологии ФИПО ─ Донецк, 2008. ─ 1 электрон. опт. диск (CD-R).
2. Общие принципы лечения злокачественных опухолей: лекция /Ю. В. Думанский, В. Х. Башеев, С. Э. Золотухин и др.; Донецкий мед. ун-т. Каф. онкологии и радиологии ФИПО ─ Донецк ,2008. ─ 1 электрон. опт. диск (CD-ROM).
3. Лабораторные и функциональные исследования в онкологии: лекция; Донецкий мед. ун-т. Каф. онкологии и радиологии ФИПО ─ Донецк ,2008. ─ 1 электрон. опт. диск (CD-ROM).
4. Обучающие видео-пособия : видеофильм /Г.В. Бондарь, И.Е. Седаков, Н.В. Крюков ; Донецкий мед. ун-т. Каф. онкологии ─ Донецк ,2011. ─ 1 электрон. опт. диск (CD-ROM).

Интернет-ресурс

1. ЭБС ДонНМУhttp://katalog.dnmu.ru
2. ЭБС <<Консультант студента>> http://www.studmedlib.ru
3. ЭБС издательства <<Лань>> http:/e.lanbook.com
4. ЭБС Российского университета дружбы народов

   http://lib.rudn.ru/MegaPro/WEB

АЛГОРИТМ ТЕМЫ «РАК МОЛОЧНОЙ ЖЕЛЕЗЫ» (СМ. ПРИЛОЖЕНИЕ 2)

ЗАДАНИЯ ДЛЯ ПРОВЕРКИ ДОСТИЖЕНИЯ КОНКРЕТНЫХ ЦЕЛЕЙ ОБУЧЕНИЯ

Задача 1.

Во время медосмотра у больной А., 52 лет, обнаружена опухоль в левой молочной железе. Больная несколько лет отмечает тяжистые изменения в обеих молочных железах, иногда – дискомфорт. Месячных нет 8 лет. Объективно пальпируется подмышечный узел до 1 см в диаметре, плотный. Под ареолой левой молочной железы образование до 2см в диаметре с бугристой поверхностью. Выставлен предварительный диагноз – рак молочной железы.

Выберите данные, свидетельствующие о наличии опухоли в молочной железе.

A. Бугристая опухоль располагается под ареолой;
B. Бугристая опухоль располагается под ареолой, величина ее более 2 см;
C. Имеется бугристая опухоль, увеличенный плотный подмышечный лимфоузел на фоне мастопатии в анамнезе;
D. Увеличенный подмышечный лимфоузел является определяющим;
E. Размеры бугристой опухоли в молочной железе являются определяющими.

Правильный ответ: C.

Задача 2.

Больная М., 56 лет, жалуется на наличие безболезненного уплотнения в правой грудной железе, которое обнаружила полгода назад. В верхних квадрантах правой грудной железы определяется безболезненное уплотнение 2х1,5см. Кожа над ним не изменена. Заподозрен РМЖ.

Какие исследования надо выполнить в первую очередь?

A. Маммография;
B. Компьютерная томография грудной железы;
C. Общий анализ крови;
D. Дуктография молочной железы;
E. Биохимический анализ крови

Правильный ответ: А.

Задача 3.

Больная М., 38 лет, жалуется на наличие кровянистых выделений из соска правой молочной железы. Периферические лимфоузлы не увеличены. Уплотнений в молочных железах нет. Соски не изменены. Из соска правой молочной железы скудное сукровичное отделяемое. Выставлен предварительный диагноз – внутрипротоковая папиллома.

Какова тактика лечения данного заболевания?

A. Предоперационная лучевая терапия + операция;
B. Химиотерапевтическое лечение;
C. Оперативное лечение;
D. Операция + послеоперационная лучевая терапия;
E. Предоперационное химиолучевое лечение + операция.

Правильный ответ: С.

Задача 4.

Больная 29 лет, жалуется на наличие сукровичных выделений из соска в течение 1,5 месяцев. Молочные железы одинаковых размеров, не деформированы. При пальпации опухоли не определяется. Периферические лимфоузлы не увеличены. Из соска правой молочной железы кровянистые

выделения. Выставлен предварительный диагноз – внутрипротоковая папиллома.

Какие дополнительные методы обследования наиболее специфичны в данном случае?

A. Маммография;
B. Дуктография молочной железы и цитологическое исследование выделений из соска;
C. Ультразвуковое исследование молочных желез;
D. Компьютерная томография грудной клетки и ее органов.
E. Лимфография подмышечного коллектора.

Правильный ответ: B.

Задача 5.

Больная А.,51 года, жалуется на наличие безболезненного уплотнения в правой молочной железе, которое заметила 2 недели назад. Периферические лимфоузлы без особенностей. На границе верхних квадрантов плотно-эластической консистентции опухоль 2х3 см, с кожей не связана, с бугристей поверхностью.

На основании вышеперечисленных данных укажите правильный диагноз:

A. Фиброаденома;
B. Киста молочной железы;
C. Узловая мастопатия;
D. Рак молочной железы;
E. Мастит.

Правильный ответ: D.

Задача 1.

Больная Н., 25 лет, жалуется на боли в молочных железах и их нагрубание перед месячными на протяжении полугода. При пальпации на фоне фиброзно-

измененной ткани молочных желез выявлено образование до 1 см без четких контуров в левой молочной железе. Предположен рак молочной железы.

При каких ещё заболеваниях могут отмечаться такие жалобы?

A. Мастит.

B. Мастопатия.

C. Фиброаденома.

D. Киста молочной железы.

E. Внутрипротоковая папиллома молочной железы.

Ответ подготовить самостоятельно

Задача 2.

Больная Н., 36 лет, жалуется на увеличение правой молочной железы. Болеет 2 месяца. Получала противовоспалительное лечение у хирурга по поводу мастита без эффекта. Правая молочная железа увеличена в размерах, плотная. Кожа над ней гиперемирована. Заподозрен маститоподобный рак.

Какое обследование будет определяющим в данном случае?

A. Термография молочных желез;

B. УЗИ молочных желез;

C. Дуктография молочных желез;

D. Пункционная биопсия;

E. Компьютерная томография грудной клетки и ее органов.

Ответ подготовить самостоятельно

Задача 3.

Больная Л., 47 лет, жалуется на наличие образования в левой молочной железе, которое обнаружила 2 недели назад. Сопутствующий диагноз - хронический аднексит. Объективно со стороны сердца и легких без патологии.

Молочные железы одинаковых размеров, соски не изменены; в левой молочной железе пальпируется четкое округлое образование тугоэластической консистенции до 1,5 см в диаметре, дольчатой структуры, над ним расширена подкожная венозная сеть. Выставлен предварительный диагноз – листовидная фиброаденома.

Выберите тактику лечения данного заболевания:

A.Предоперационная лучевая терапия + операция.

B.Химиотерапевтическое лечение.

C.Оперативное лечение.

D.Операция + послеоперационная лучевая терапия.

E.Предоперационное химиолучевое лечение + операция.

Ответ подготовить самостоятельно

Задача 4.

Больная А., 52 года, обратилась к хирургу с жалобами на увеличение левой молочной железы на протяжении последних 4-х месяцев. Левая молочная железа увеличена в размерах, уплотнена. Кожа над ней отечная. Предположен маститоподобный рак.

Какова тактика хирурга?

A. Направить больную на термографию молочных желез.

B. Выполнить УЗИ молочных желез; направить к онкологу-маммологу.

C. Назначить противовоспалительные препараты.

D. Направить к гинекологу.

E. Выполнить маммографию.

Ответ подготовить самостоятельно

Задача 5.

Больную, 39 лет, в течение 1,5 лет беспокоит увеличение левой молочной железы. В течение полугода появилось покраснение кожи в области этой молочной железы. Осмотрена хирургом. Назначено противовоспалительное лечение. Улучшения не наступило. Рекомендовано наблюдение. При осмотре в левой надключичной области определяется плотно-эластической консистенции лимфоузел до 0,5 см в диаметре. В левой подмышечной области плотно-эластической консистенции лимфоузел до 2 см в диаметре. Левая молочная железа увеличена в размерах. Кожа ее гиперемирована. Отмечается симптом лимонной корки. Живот мягкий, безболезненный. Печень не увеличена. При рентгенисследовании органов грудной клетки патологических изменений не обнаружено.

Какое заболевание наиболее вероятно в данном случае?

A. Мастит.

B. Подмышечный и надключичный лимфаденит.

C. Рак молочной железы, метастазы в надключичные и подмышечные лимфоузлы.

D. Мастопатия.

E. Доброкачественный лимфоретикулёз надключичных и подмышечных лимфоузлов.

Ответ подготовить самостоятельно

КРАТКИЕ МЕТОДИЧЕСКИЕ УКАЗАНИЯ К РАБОТЕ НА ПРАКТИЧЕСКОМ ЗАДОНИИ

В начале практического занятия проводится проверка исходного уровня знаний. Затем под контролем преподавателя студенты приступают к самостоятельной работе с больными: сбор анамнеза, физикальное обследование больных с раком молочной (грудной) железы, изучение данных

дополнительного обследования больных. Проводится выявление ведущих синдромов, дифференцирование заболевания с другими и формируется предварительный диагноз. Далее студенты намечают план лечения больного. Во время обследования каждый студент проводит физикальное обследование больного (осмотр, пальпацию групп лимфоузлов и живота). Студенты обязательно изучают и интерпретируют лабораторные данные ультрасонографических, рентгенологических, цитологических и патогистологических исследований. В перевязочной студенты самостоятельно под контролем преподавателя проводят перевязки, осуществляют ревизию послеоперационных ран, намечают тактику дальнейшего их лечения. В отделении интенсивной терапии и реанимации студенты познают принципы выхаживания больных, находящихся в критическом состоянии. Затем осуществляется анализ и коррекция самостоятельной работы. Написание тестов по теме. Затем в течение 15 минут подводятся итоги занятия и выставляются оценки.

Приложение 1

Граф логической структуры темы «РАК МОЛОЧНОЙ ЖЕЛЕЗЫ»

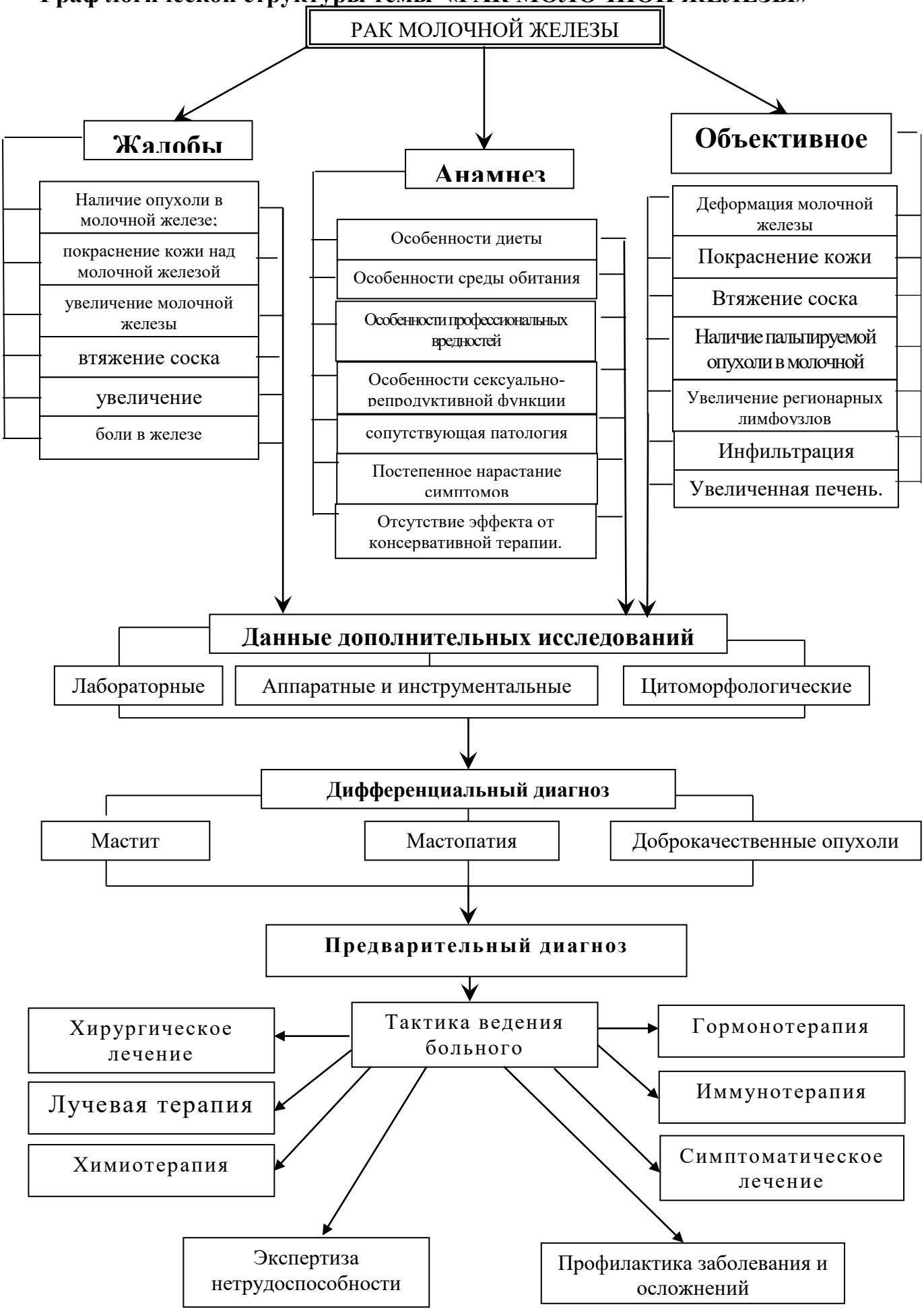

Классификация

Т-первичная опухоль

Т0-опухоль в молочной железе не определяется

Tis-преинвазивная карцинома или болезнь Педжета (соска) без определяемой опухоли.

Т1-опухоль не более 2 см в наибольшем размере:

Т1а – опухоль до 0,5 см

Т1b – опухоль от 0,5 до 1 см

Т1с – опухоль от 1 до 2 см

Т2-опухоль до 5 см в наибольшем размере

Т3-опухоль свыше 5 см в наибольшем размере

Т4-опухоль любых размеров с прямым распространением на грудную стенку или кожу, «воспалительная» опухоль.

Тх-недостаточно данных для оценки первичной опухоли

N-регионарные лимфоузлы на стороне поражения

N0-нет признаков поражения регионарных лимфоузлов

N1-метастазы в подвижных подмышечных лимфоузлах

N2-метастазы в подмышечных лимфоузлах, спаянных между собой или окружающими тканями (конгломерат)

N3-метастазы в надключичных или парастернальных лимфоузлах

Nx-недостаточно данных для оценки лимфоузлов

М-отдаленные метастазы

М0-отдаленные метастазы не определяются

М1-определяются отдаленные метастазы

Mx-недостаточно данных для определения отдаленных метастазов

G-патогистологическая дифференцировка

G1-высокая степень дифференцировки

G2-средняя степень дифференцировки

G3-низкая степень дифференцировки

G4-недифференцированная опухоль

Gx- степень дифференцировки не может быть определена

Группировка по стадиям

	Стадия 0 -	**Tis**	**N0**	**M0**
Стадия 1 -	T1	N0	M0	
Стадия 2А-	T0	N1	M0	
	T1	N1	M0	
	T2	N0	M0	
Стадия 2Б-	T2	N1	M0	
	T3	N0	M0	
Стадия 3А-	T0	N2	M0	
	T1	N2	M0	
	T2	N2	M0	
	T3	N2	M0	
Стадия 3Б-	T4 любое N		M0	
	любое T	N3	M0	
Стадия 4 -любое T	любое N	M1		

Приложение 2

Алгоритм темы «РАК МОЛОЧНОЙ ЖЕЛЕЗЫ»

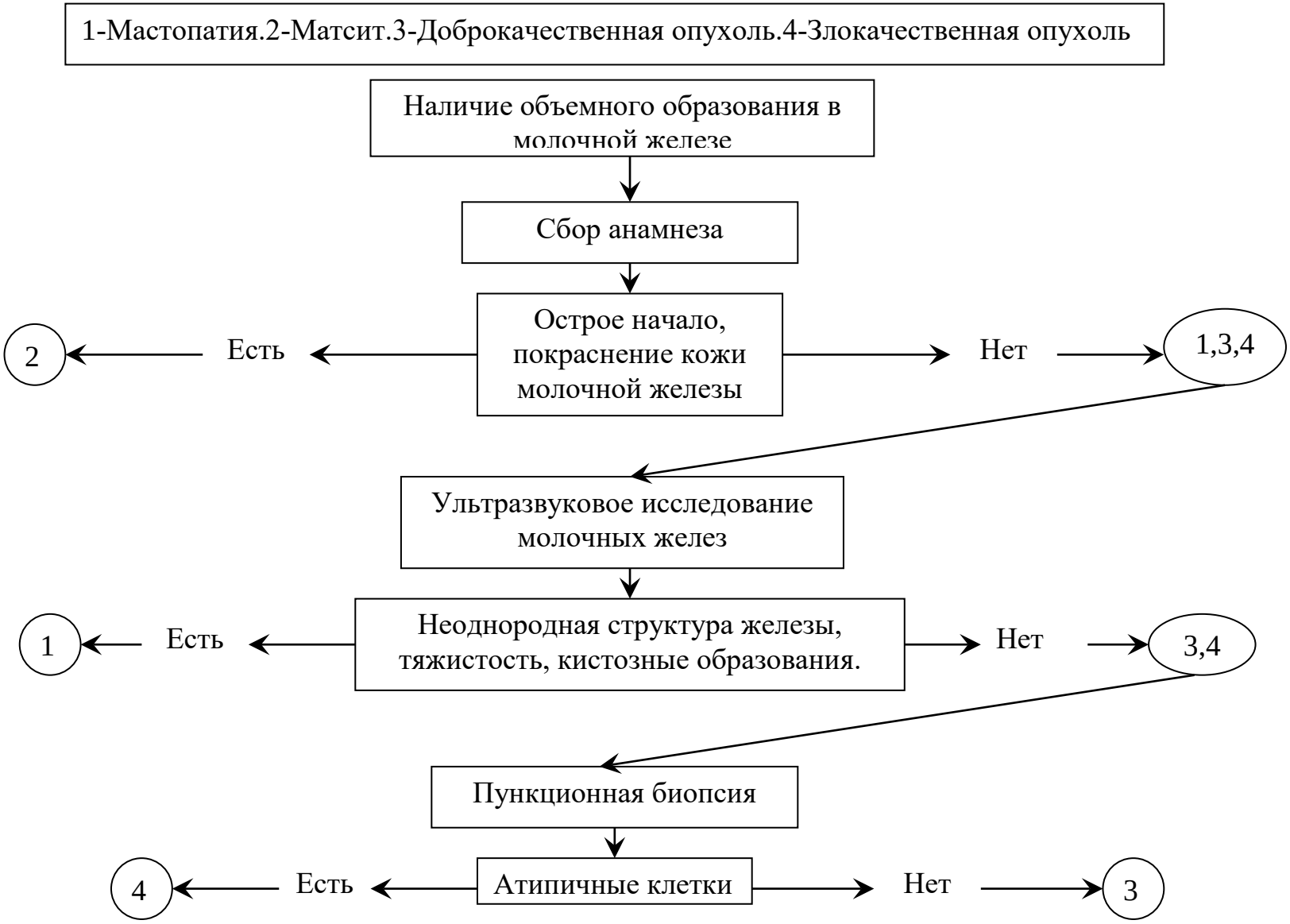

РАК ЛЁГКОГО

АКТУАЛЪНОСТЬ ТЕМЫ

Рак лёгкого (РЛ) является одним из наиболее распространенных опухолевых заболеваний человека. С начала 80-х годов прошлого столетия рак легкого в большинстве промышленно развитых стран мира занимает первое место в структуре онкозаболеваемости населения. Возрастает и смертность от рака легкого, из 4, 5 миллионов жителей Земли, умирающих от рака, более 1 миллиона ежегодно приходится на злокачественные новообразования легких. В последние годы (2000– 2001) в мире ежегодно регистрируется 1,04 – 1,1 миллионов новых случаев рака легкого, что составляет 12-13% от общего количества злокачественных новообразований.

В Донецком регионе с 1994 года уровень заболеваемости мужского населения снизился с 100,1 до 87,6, а женского с 15,9 до 15,5. Поскольку это произошло на фоне существенного уменьшения средней продолжительности жизни населения однозначная оценка происходящего пока преждевременна. Ежегодно в Донецком регионе выявляются около 2,5 тысяч первичных больных раком легкого.

ЦЕЛИ ОБУЧЕНИЯ

Общая цель: уметь поставить предварительный диагноз и выработать тактику ведения больных РЛ.

УМЕТЬ**:**

Конкретные цели:	***Цели исходного уровня знаний-умений:***
	Уметь:
1. Выбрать из данных жалоб, анамнеза, объективного исследования сведения, свидетельствующие о наличии опухоли в легких.	1. Собирать жалобы и анамнез. Проводить объективное исследование больного (кафедра общей хирургии).
2. Назначать и интерпретировать данные дополнительных методов обследования,	2. Оценивать и интерпретировать результаты лабораторно-

выявить морфологический субстрат	инструментального обследования, цитоморфологических исследований и обосновать морфологический субстрат (кафедры пропедевтической и внутренней медицины, кафедра лучевой диагностики и лучевой терапии, общей хирургии, патологической анатомии).
3. Провести дифференциальную диагностику между различными заболеваниями легких.	3. Распознавать синдромы заболевания (кафедра общей хирургии).
4. Обосновать предварительный диагноз и определить тактику ведения больного.	4. Применять этиопатогенетическое, симптоматическое, комплексное методы лечения (кафедры общей хирургии, фармакологии и клинической фармакологии).

ЗАДАНИЯ ДЛЯ ПРОВЕРКИ ИСХОДНОГО УРОВНЯ

1.Больной, 45 лет, обратился в больницу по месту жительства по поводу лихорадки до 39,2^{0}С, озноба, одышки, слабости, обильного выделения гнойной мокроты. Подобное состояние началось два дня назад, до этого испытывал гриппоподобное состояние на протяжении двух недель после резкого переохлаждения. Лечился самостоятельно жаропонижающими, горчичниками без эффекта. Длительно курит. Предварительный диагноз – абсцесс легкого, дренирующийся в бронх. Благодаря каким данным можно заподозрить диагноз?

A. Возраст больного.
B. Наличие одышки и гнойной мокроты.
C. Внезапность появления симптоматики после периода длительной продромы.
D. Самостоятельное лечение не имело эффекта.

Эталон ответа: С.

2.Какие диагностические процедуры необходимы при абсцессе легкого, дренирующегося в бронх?

A. Рентгенография органов грудной клетки, срочная эзофагоскопия.
B. Компьютерная томография,
C. МР-томография.
D. Медиастиноскопия.

Эталон ответа: А.

3.Каковы тактические действия при абсцессе легкого, дренирующегося в бронх?

A. Динамическое наблюдение.
B. Срочная операция.
C. Консервативная терапия 2 недели, при неэффективности - операция.
D. Продолжать начатое самостоятельно больным лечение.

Эталон ответа: С.

4.Больная К., 38 лет, периодически отмечает боли в грудной клетке, больше справа, кашель, субфебрильную температуру. Лечится периодически по поводу пневмонии без выраженного эффекта. В последнее время боли стали носить упорный характер, появилась слабость, утомляемость, в грудной стенке справа появилось уплотнение. Болеет приблизительно 2 года. Предполагается специфическое заболевание легких и плевры - актиномикоз. Что помогло заподозрить диагноз?

A. Длительный анамнез.
B. Возраст.
C. Наличие симптомов воспаления легочной ткани и плевры.
D. Медленнопрогрессирующее упорное течение.

Эталон ответа: D.

ИСТОЧНИКИ ИНФОРМАЦИИ ДЛЯ ПОПОЛНЕНИЯ ИСХОДНОГО УРОВНЯ ЗНАНИЙ

1. Общая хирургия [Текст/электронный ресурс] : Учебник: В 2-х ч. Ч. 1 / А. Е. Климов, Пауткин Юрий Федорович. - Электронные текстовые данные. - М. : Изд-во РУДН, 2015. - 560 с. : ил. - ISBN 978-5-209-06438-1 : 189.44. http://lib.rudn.ru/ProtectedView/Book/ViewBook/4798
2. Пропедевтика внутренних болезней: учебник /Н. А. Мухин, В. С. Моисеев ─ М. : ГЭОТАР-Медиа ,2005. ─ 768 с.
3. Радиология (лучевая диагностика и лучевая терапия) : учебник /ред. М. Н. Ткаченко ─ Киев : Книга-плюс, 2013. ─ 744 с.
4. Радиология (лучевая диагностика и лучевая терапия) : учебник /ред. М. Н. Ткаченко ─ Киев : Книга-плюс, 2013. ─ 744 с.
5. Налётов С.В.Клиническая фармакология и фармакотерапия в практике врача /ред. С. В. Налётов ; Донецкий мед. ун-т. ─ Донецк ,2010. ─ 672 с.
6. Ельский В. Н. Общая патологическая физиология : учебное пособие /ред. В. Н. Ельский ; Донецкий мед. ун-т. ─ Донецк ,2013. ─ 287 с.

ТЕОРЕТИЧЕСКИЕ ВОПРОСЫ ДЛЯ ПОПОЛНЕНИЯ ИСХОДНОГО УРОВНЯ ЗНАНИЙ

1. Эпидемиология РЛ, этиологические факторы и предраковые заболевания.
2. Факторы риска, профилактика.
3. Классификация РЛ.

   А. Морфологическая.

   Б. Клиническая.

   В. Гистологическая.
5. Формы РЛ: типичные и нетипичные.
4. Вопросы метастазирования.
5. Клиническая симптоматика РЛ.
10. Диагностика.

11.Принципы и тактика лечения РЛ.

12.Экспертиза нетрудоспособности, реабилитация больных.

ГРАФ ЛОГИЧЕСКОЙ СТРУКТУРЫ ТЕМЫ «РАК ЛЁГКОГО» (СМ. ПРИЛОЖЕНИЕ 3)

ИСТОЧНИКИ ИНФОРМАЦИИ

Основная

1. Онкология/ Под ред. академика НАМН Украины Г.В. Бондаря, члена-корреспондента НАМН Украины Ю.В.Думанского, профессора А.Ю.Поповича. Киев, ВСИ « Медицина», 2015.- 575с.: ил.
2. Онкология: национальное руководство /ред. В. И. Чиссов, М. И. Давыдов ─ М. : ГЭОТАР-МЕДиа ,2013. ─ 1072 с.
3. Клиническая онкология/ ред. Черенков В.Г. ─ М., 1999 . ─ 384 с.
4. Лекции по клинической онкологии: учеб. пособие /Г.В. Бондарь, С.В. Антипова, А.Ю. Попович и др. ; Донецкий мед. ун-т. Каф. онкологии ─ Донецк ,2011. ─ 1 электрон. опт. диск (CD-ROM).
5. Лекционный курс кафедры онкологии.
6. Граф логической структуры темы «Рак лёгкого».

Дополнительная

1. Паллиативная медицинская помощь : учебное пособие /А. Ю. Попович [и др.] ; Донецкий мед. ун-т. Каф. онкологии ─ Донецк ,2016. ─ 1 электрон. опт. диск (CD-R).

2. Обучающие видео-пособия: видеофильм /Г.В. Бондарь, И.Е. Седаков, Н.В. Крюков ; Донецкий мед. ун-т. Каф. онкологии ─ Донецк ,2011. ─ 1 электрон. опт. диск (CD-ROM).
3. Лабораторные и функциональные методы исследования онкологии : лекция /Ю.В. Думанский; Донецкий мед. ун-т. Каф. онкологии и радиологии ФИПО ─ Донецк ,2009. ─ 1 электрон. опт. диск (CD-ROM).
4. Рак легкого: лекция /Ю. В. Думанский, В. Х. Башеев, С. Э. Золотухин и др. ; Донецкий мед. ун-т. Каф. онкологии и радиологии ФИПО ─ Донецк ,2008. ─ 1 электрон. опт. диск (CD-ROM).
5. Комбинированное и комплексное лечение злокачественных опухолей: лекция /Ю. В. Думанский, В. Х. Башеев, С. Э. Золотухин и др.; Донецкий мед. ун-т. Каф. онкологии и радиологии ФИПО ─ Донецк ,2008. ─ 1 электрон. опт. диск (CD-ROM).
6. Общие принципы диагностики и лечения злокачественных опухолей: лекция /Ю. В. Думанский, В. Х. Башеев, С. Э. Золотухин и др.; Донецкий мед. ун-т. Каф. онкологии и радиологии ФИПО ─ Донецк ,2008. ─ 1 электрон. опт. диск (CD-ROM).

Интернет-ресурс

1. ЭБС ДонНМУ http://katalog.dnmu.ru
2. ЭБС <<Консультант студента>> http://www.studmedlib.ru
3. ЭБС издательства <<Лань>> http:/e.lanbook.com
4. .ЭБС Российского университета дружбы народов http://lib.rudn.ru/MegaPro/WEB

АЛГОРИТМ ТЕМЫ «РАК ЛЁГКОГО» (СМ. ПРИЛОЖЕНИЕ 4)

ЗАДАНИЯ ДЛЯ ПРОВЕРКИ ДОСТИЖЕНИЯ КОНКРЕТНЫХ ЦЕЛЕЙ ОБУЧЕНИЯ

Задача 1.

Больной В., 48 лет, жалуется на кашель, одышку, отек лица и шеи. На грудной клетке расширены подкожные сосуды. В корне правого легкого патологическое образование. Печень не увеличена. Живот мягкий при пальпации.

Какой предполагается диагноз?

A. Рак легкого, цирроз печени.

B. .Рак легкого, метастазы в печень.

C. Рак легкого, синдром полой вены.

D. Рак легкого, метастазы в почки.

E. Туберкулез легких.

Ответ: С.

Задача 2.

Больной Г., 52 года, шахтер, курит. Жалобы на кашель, повышение температуры, небольшую одышку при физической нагрузке. При рентгенографии – понижение прозрачности легочной ткани в нижних отделах справа. За последние четыре месяца три раза болел нижнедолевой пневмонией.

Какова тактика обследования для подтверждения диагноза?

A. Клинические анализы крови.

B. Клинические анализы мочи.

C. Трахеобронхоскопия.

D. Эзофагоскопия.

E. Томография.

Ответ: С.

Задача 3.

Больной Н., 59 лет, не курит. Жалуется на кашель, одышку, боли в грудной клетке справа, повышение температуры. Болен в течение двух недель. На рентгенограммах в корне правого легкого округлая тень до 3 см в диаметре. Дыхание справа не прослушивается, перкуторно – легочный звук.

Какова тактика лечения?

A. Повторные курсы антибиотикотерапии.

B. Специфическая противотуберкулезная терапия.

C. Хирургическое лечение.

D. Лучевая терапия.

E. Химиотерапия.

Ответ: C.

Задача 4.

У больного 53 лет диагностирован ателектаз. Как он клинически проявляется?

A. Жестким бронхиальным дыханием с сухими хрипами;

B. Амфорическим дыханием и тимпанитом;

C. Проявлением разнокалиберных сухих и влажных хрипов;

D. Ослаблением или отсутствием дыхания и голосового дрожания;

E. Грубыми сухими хрипами и укорочением перкуторного звука.

Ответ: D.

Задача 5.

Больной З., 55 лет. Курит, жалуется на кашель, осиплость голоса в течение недели. В корне левого легкого объемное образование до 3 см. При УЗИ патологии внутренних органов не обнаружено.

Какой наиболее информативный метод диагностики в данном случае?

A. Общий анализ крови.

B. Бронхоскопия.

C. Ларингоскопия.

D. Томография средостения.

E. Эзофагоскопия с биопсией.

Задача 1.

У больного, 53 лет, месяц назад внезапно, за одну ночь, развился

выраженный отек верхней половины туловища, лица, головы, гиперемия кожи, расширение вен шеи и подкожных вен грудной клетки. Десенсибилизирующая терапия дала незначительный эффект.

Что необходимо для установления правильного диагноза?

A. Бронхоскопия;

B. Иммунологическое исследование;

C. Исследование на выявление возможного аллергена;

D. Рентгенография органов грудной клетки для исключения опухоли средостения;

E. Электрокардиография.

Ответ подготовить самостоятельно

Задача 2.

У мужчины 50 лет, месяц назад развилась осиплость голоса, а неделю назад - выраженный отек мягких тканей головы и ее гиперемия.

Какое заболевание необходимо исключить в первую очередь?

A. Острую сердечно-сосудистую недостаточность;

B. Острый ларингит, осложнившийся аллергическим отеком;

C. Аллергическую реакцию на неизвестный аллерген;

D. Нарушение мозгового кровообращения;

E. Опухоль грудной клетки с метастазами в лимфоузлы средостения.

Ответ подготовить самостоятельно

Задача 3.

У мужчины 70 лет сухой кашель, кровохарканье, осиплость голоса, птоз и экзофтальм слева.

О каком заболевании можно думать?

A. Рак легкого с метастазами в лимфоузлы средостения;

B. Рак легкого с метастазами в головной мозг,

C. Сердечно-сосудистая недостаточность с нарушением мозгового кровообращения;

D. Острый ларинготрахеит;

E. Опухоль гортани с метастазами в головной мозг.

Ответ подготовить самостоятельно

Задача 4.

Мужчина, 47 лет, предположительный диагноз: центральный рак легкого.

Какова тактика врача?

A. Контрольная рентгенография через месяц;

B. Бронхоскопия с биопсией;

C. Томография легкого;

D. Исследование мокроты на БК;

E. Туберкулиновые пробы.

Ответ подготовить самостоятельно

КРАТКИЕ МЕТОДИЧЕСКИЕ УКАЗАНИЯ К РАБОТЕ НА ПРАКТИЧЕСКОМ ЗАДАНИИ

В начале практического занятия проводится проверка исходного уровня знаний. Затем под контролем преподавателя студенты приступают к самостоятельной работе с больными: сбор анамнеза, физикальное обследование больных с раком легкого, изучение данных дополнительного обследования больных. Проводится выявление ведущих синдромов, дифференцирование заболевания с другими и обоснование предварительного диагноза. Намечают план лечения. Во время обследования каждый студент проводит физикальное обследование больного (осмотр, пальпацию групп лимфоузлов, живота). Во время занятий студенты интерпретируют лабораторные данные, ультрасонографических, эндоскопических, рентгенологических, цитологических и патогистологических исследований. В перевязочной студенты под контролем преподавателя проводят перевязки, изучают состояние послеоперационных ран, намечают план дальнейшего лечения. В отделении интенсивной терапии и реанимации студенты познают принципы интенсивной терапии и ухода за тяжелыми больными.

Затем осуществляется анализ и коррекция самостоятельной работы. Написание тестов по теме. Затем в течение 15 минут подводятся итоги занятия и выставляются оценки.

Приложение 3

Граф логической структуры темы «РАК ЛЁГКОГО»

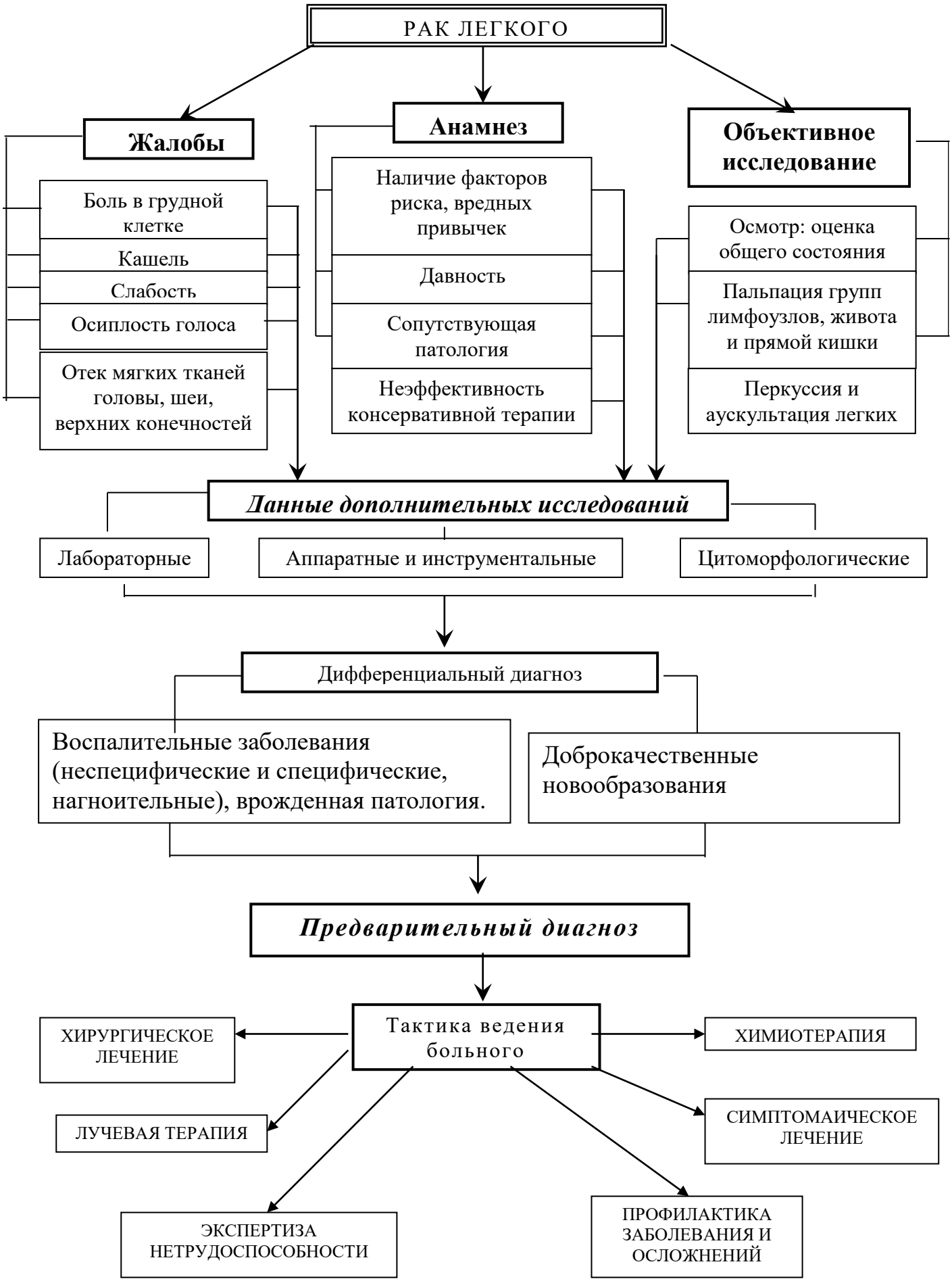

Классификация TNM

ЛЁГКИЕ (МКБ – 10 С34)

Tx Положительная цитология

T1 ≤ 3 см

T2 > 3 см

Главный бронх ≤ 2 см от бифуркационного киля

Инфильтрация висцеральной плевры

Частичный ателектаз

T3 Грудная стенка, диафрагма, медиастинальная плевра, перикард, главный бронх < 2 см от бифуркационного киля, полный ателектаз

T4 Средостение, сердце, большие сосуды, трахея, пищевод, позвонки, бифуркационный киль; отдельный узел в том же участке, цитологически позитивный экссудат

N1 Перибронхиальные, корень легкого на стороне поражения

N2 Узлы средостения на стороне поражения, бифуркационные

N3 Контрлатеральные узлы средостения или корня, прескаленные или надключичные

M1 Отдаленные метастазы, очаг в другом участке легкого.

Группировка по стадиям:

Стадия 0	Tis	N0	M0
Стадия IA	T1	N0	M0
Стадия IB	T2	N0	M0
Стадия IIA	T1	N1	M0
Стадия IIB	T2	N1	M0
Стадия IIIA	T1,T2	N2	M0
Стадия IIIB	Любое T	N3	M0
	T4	Любое N	M0
Стадия IV	Любое T	Любое N	M1

Приложение 4

Алгоритм лечения рака лёгкого

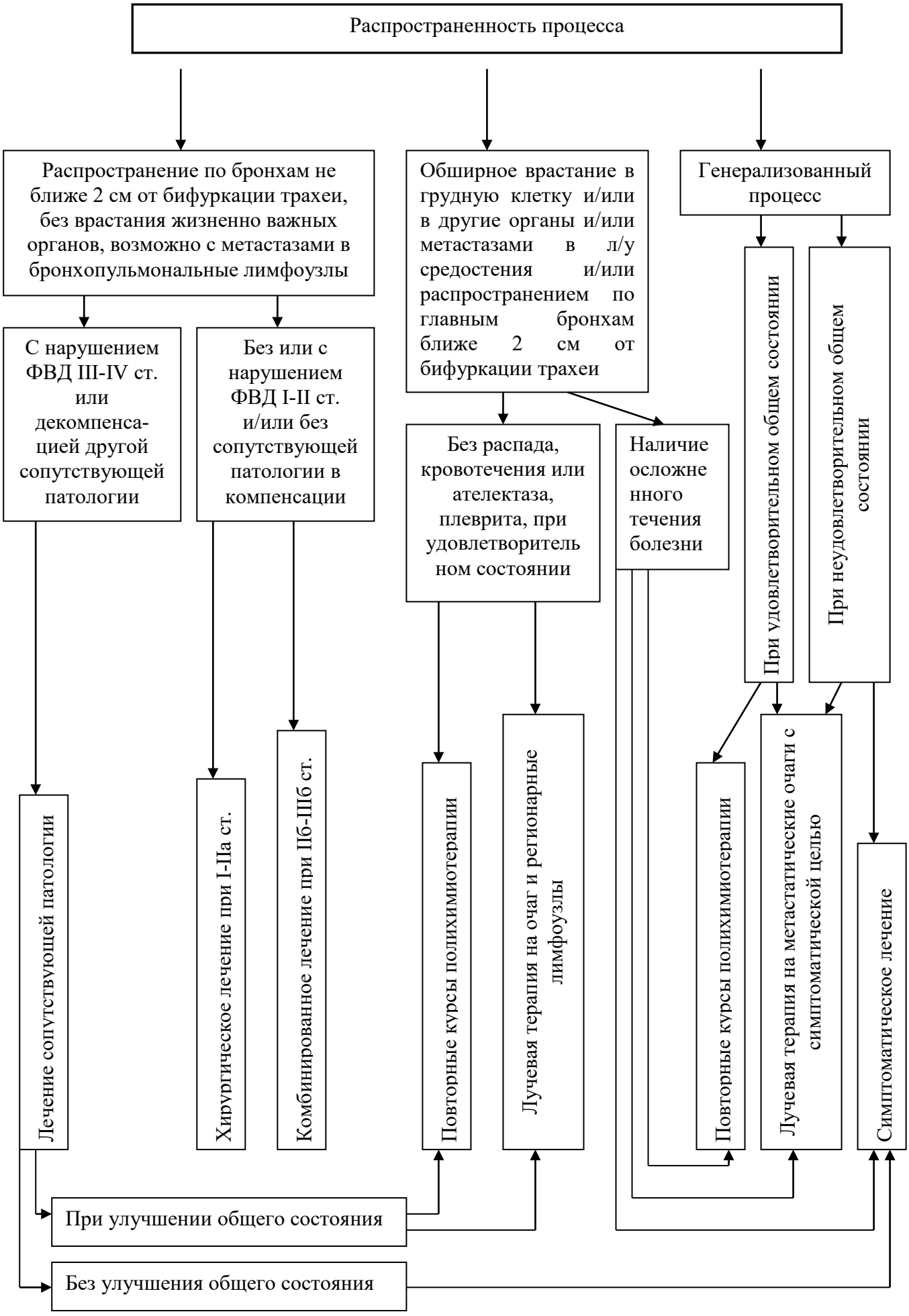

РАК ЖЕЛУДКА И ПИЩЕВОДА

АКТУАЛЬНОСТЬ ТЕМЫ

Рак желудка является одной из самых злокачественных опухолей человека. На его долю приходится в странах СНГ 21.2% от общего числа заболевших и 28.5% умерших от злокачественных новообразований. В странах СНГ на 100000 населения ежегодно регистрируется 40-45 больных раком желудка. Мужчины заболевают раком желудка в 2 раза чаще женщин. Такой огромный контингент больных, тяжесть течения болезни и неудовлетворительные результаты в связи с высокой запущенностью определяют актуальность проблемы и её сложность.

Рак пищевода (РП) - одна из наиболее сложных проблем онкологии. Заболеваемость раком пищевода колеблется в пределах 4,4-4,6 на 100 тысяч населения. Им болеют в основном люди пожилого возраста. В структуре всех злокачественных заболеваний рак пищевода составляет *3%* и занимает 6-е место. Клинические проявления обычно скудны, что ведет к позднему выявлению заболевания. Особенности локализации и запущенность процесса резко ограничивают возможности радикального хирургического лечения, которое применяется в ограниченном числе лечебных учреждений. Прогноз часто бывает неблагоприятным. Онконастороженность, правильная оценка клинических проявлений, умелое пользование доступными методами обследования больного и своевременное направление в специализированные стационары позволяет значительно улучшить результаты лечения. Одной из причин поздней диагностики может быть недостаточность знаний данного раздела онкологии врачами различных специальностей. Знание патологии и рациональное использование лечебно-диагностического оборудования позволяет существенно улучшить ситуацию.

ЦЕЛИ ОБУЧЕНИЯ

Общая цель: уметь поставить предварительный диагноз и выработать тактику ведения больных раком желудка и пищевода.

УМЕТЬ:

Конкретные цели:	***Цели исходного уровня знаний-умений:***
	Уметь:
1. Выбирать из данных жалоб, анамнеза, объективного исследования сведения, свидетельствующие о наличии опухоли желудка или пищевода.	1. Собирать жалобы и анамнез. Проводить объективное исследование больного (кафедра общей хирургии).
2. Назначать и интерпретировать данные дополнительных методов обследования, выявить морфологический субстрат.	2. Оценивать результаты лабораторно – инструментального обследования, цитоморфологических исследований и обосновать морфологический субстрат (кафедры пропедевтической и внутренней медицины, кафедра лучевой диагностики и лучевой терапии, общей хирургии, патологической анатомии).
3. Провести дифференциальную диагностику между различными заболеваниями желудка и пищевода.	3. Распознать синдромы заболевания (кафедра общей хирургии).
4. Обосновать предварительный диагноз и определить тактику ведения больного.	4. Применять симптоматическое, комплексное методы лечения (кафедры общей хирургии, фармакологии и клинической фармакологии). хирургии, клинической фармакологии).

ЗАДАНИЯ ДЛЯ ПРОВЕРКИ ИСХОДНОГО УРОВНЯ

1.Больной Н., 58 лет, жалуется на боли в эпигастральной области, снижение аппетита, слабость, повышение температуры до 39,4^{0}С. Болеет в течение 3 дней. При тщательном расспросе удалось выяснить, что накануне заболевания принимал в пищу куриное мясо и проглотил тонкую кость, отмечал неприятные ощущения в области живота, после чего наступило временное облегчение. *На основании каких данных можно заподозрить заболевание желудочно-кишечного тракта?*

A.Данные анамнеза.

B. Слабость.

C. Снижение аппетита.

D. Боли в эпигастрии.

E. Повышение температуры.

Эталон ответа: D.

2.Какие дополнительные методы исследования необходимы для подтверждения заболевания гастродуоденальной зоны?

A. ФГДС.

B. УЗИ.

C. Скенирование печени.

D. Ректороманоскопия.

E. Фиброколоноскопия.

Эталон ответа: A.

3.Больной К., 48 лет, обратился к врачу с жалобами на плохой аппетит, чувство дискомфорта в эпигастрии, слабость, головокружение, «мелькание

мушек» перед глазами, рвоту «кофейной гущей». Боли в эпигатсрии отмечает на протяжении нескольких месяцев. При объективном обследовании выявлена бледность, боль при пальпации в эпигастрии, ректально – следы черного кала на перчатке. *Какой симптом свидетельствуют в пользу желудочной патологии?*

A. Слабость;
B. Боли в эпигастрии;
C. Рвота «кофейной гущей»;
D. Плохой аппетит;
E. Головокружение.

Эталон ответа: С.

4.Какой метод обследования Вы порекомендуете при подозрении у больного желудочно-кишечного кровотечения?

A. УЗИ органов брюшной полости.
B. Зондирование желудка.
C. ФГДС.
D. Общий анализ крови.
E. Биохимический анализ крови.

Эталон ответа: С.

5.Больной, 72 лет, 3 часа назад во время еды внезапно почувствовал резкую боль в грудной клетке, чувство страха и стеснения. Ранее подобного не отмечал. Носит вставные зубы. Общее состояние не нарушено. Отмечает дискомфорт в грудной клетке. Диагностировано инородное тело в пищеводе.

Благодаря каким данным можно заподозрить диагноз?

A. Возраст больного.
B. Боли в грудной клетке.
C. Внезапность появления симптоматики и ношение вставных зубов.
D. Чувство страха и стеснения.

Эталон ответа: С.

6.Какие диагностические процедуры необходимы при попадании инородного тела в пищевод?

A. Срочная контрастная рентгенография пищевода.
B. Срочная эзофагоскопия.
C. Обзорный снимок органов брюшной полости.
D. Компьютерная томография.

Эталон ответа: В.

ИСТОЧНИКИ ИНФОРМАЦИИ ДЛЯ ПОПОЛНЕНИЯ ИСХОДНОГО УРОВНЯ ЗНАНИЙ

1. Общая хирургия [Текст/электронный ресурс]: Учебник: В 2-х ч. Ч. 1 / А. Е. Климов, Пауткин Юрий Федорович. - Электронные текстовые данные. - М. : Изд-во РУДН, 2015. - 560 с. : ил. - ISBN 978-5-209-06438-1: 189.44. http://lib.rudn.ru/ProtectedView/Book/ViewBook/4798
2. Пропедевтика внутренних болезней: учебник /Н. А. Мухин, В. С. Моисеев ─ М. : ГЭОТАР-Медиа ,2005. ─ 768 с.
3. Радиология (лучевая диагностика и лучевая терапия) : учебник /ред. М. Н. Ткаченко ─ Киев : Книга-плюс, 2013. ─ 744 с.
4. Радиология (лучевая диагностика и лучевая терапия) : учебник /ред. М. Н. Ткаченко ─ Киев : Книга-плюс, 2013. ─ 744 с.
5. Налётов С.В.Клиническая фармакология и фармакотерапия в практике врача /ред. С. В. Налётов ; Донецкий мед. ун-т. ─ Донецк ,2010. ─ 672 с.
6. Ельский В. Н. Общая патологическая физиология : учебное пособие /ред. В. Н. Ельский ; Донецкий мед. ун-т. ─ Донецк ,2013. ─ 287 с.

ТЕОРЕТИЧЕСКИЕ ВОПРОСЫ ДЛЯ ПОПОЛНЕНИЯ ИСХОДНОГО УРОВНЯ ЗНАНИЙ

1. Эпидемиология рака желудка, этиологические факторы и предраковые заболевания.
2. Факторы риска, профилактика.
3. Классификация рака желудка:
   - морфологическая;
   - клиническая;
   - гистологическая.
4. Пути метастазирования.
5. Клиническая симптоматика рака желудка.
6. Диагностика.
7. Принципы и тактика лечения рака желудка.
8. Принципы химиолучевого и других компонентов комбинированного лечения рака желудка.
9. Экспертиза нетрудоспособности, реабилитация больных раком желудка.
10. Эпидемиология рака пищевода, этиологические факторы и предраковые заболевания.
11. Факторы риска, профилактика.
12. Классификация РП: морфологическая, клиническая, гистологическая.
13. Вопросы метастазирования.
14. Клиническая симптоматика РП.
15. Диагностика.
16. Принципы и тактика лечения РП.
17. Экспертиза нетрудоспособности, реабилитация больных раком пищевода.

ГРАФ ЛОГИЧЕСКОЙ СТРУКТУРЫ ТЕМЫ «РАК ЖЕЛУДКА И ПИЩЕВОДА» (СМ. ПРИЛОЖЕНИЕ 5)

ИСТОЧНИКИ ИНФОРМАЦИИ

Основная

1. Онкология/ Под ред. академика НАМН Украины Г.В. Бондаря, члена-корреспондента НАМН Украины Ю.В.Думанского, профессора А.Ю.Поповича. Киев, ВСИ « Медицина», 2015.- 575с.: ил.
2. Онкология: национальное руководство /ред. В. И. Чиссов, М. И. Давыдов ─ М.: ГЭОТАР-МЕДиа ,2013. ─ 1072 с.
3. Лекции по клинической онкологии: учеб. пособие /Г.В. Бондарь, С.В. Антипова, А.Ю. Попович и др.; Донецкий мед. ун-т. Каф. онкологии ─ Донецк, 2011. ─ 1 электрон. опт. диск (CD-ROM).
4. Клиническая онкология/ ред. Черенков В.Г. ─ М., 1999 . ─ 384 с.
5. Лекционный курс кафедры онкологии.
6. Граф логической структуры темы «Рак желудка и пищевода».

Дополнительная

1. Рак желудка: лекция /Ю. В. Думанский, В. Х. Башеев, С. Э. Золотухин и др.; Донецкий мед. ун-т. Каф. онкологии и радиологии ФИПО ─ Донецк,2008. ─ 1 электрон. опт. диск (CD-ROM).
2. Рак пищевода: лекция /Ю. В. Думанский, В. Х. Башеев, С. Э. Золотухин и др.; Донецкий мед. ун-т. Каф. онкологии и радиологии ФИПО ─ Донецк,2008. ─ 1 электрон. опт. диск (CD-ROM).
3. Лекції з клінічної онкології. Т. 1: Пухлини травного тракту : навч. посібник для студентів 5-6 курсів, інтернів та сімейних лікарів /О. Ю. Попович, Ю. В. Думанський, Ю. І. Яковець та ін.; Донецький мед. ун-т. Каф. онкології ─ Донецьк, 2006. ─ 1 електрон. опт. диск (CD-R).
4. Общие принципы лечения злокачественных опухолей : лекция /Ю. В. Думанский, В. Х. Башеев, С. Э. Золотухин и др.; Донецкий мед. ун-т. Каф. онкологии и радиологии ФИПО ─ Донецк ,2008. ─ 1 электрон. опт. диск (CD-ROM).
5. Закономерности опухолевого роста. Патогенез клинических симптомов : лекция /Ю. В. Думанский, В. Х. Башеев, С. Э. Золотухин и др.; Донецкий

мед. ун-т. Каф. онкологии и радиологии ФИПО — Донецк ,2008. — 1 электрон. опт. диск (CD-ROM).

Интернет-ресурс

1. ЭБС ДонНМУ http://katalog.dnmu.ru
2. ЭБС <<Консультант студента>> http://www.studmedlib.ru
3. ЭБС издательства <<Лань>> http:/e.lanbook.com
4. .ЭБС Российского университета дружбы народов http://lib.rudn.ru/MegaPro/WEB

АЛГОРИТМ ТЕМЫ «РАК ЖЕЛУДКА И ПИЩЕВОДА» (СМ. ПРИЛОЖЕНИЕ 6)

ЗАДАНИЯ ДЛЯ ПРОВЕРКИ ДОСТИЖЕНИЯ КОНКРЕТНЫХ ЦЕЛЕЙ ОБУЧЕНИЯ

Задача 1

Больная К., 73 года, жалуется на увеличение в размерах живота, общую слабость. При рентген исследовании желудка имеется опухоль тела желудка, занимающая 1/3 просвета. При пальпации живота определяется бугристая печень, свободная жидкость в брюшной полости. При обследовании прямой кишки пальцем в малом тазу определяется опухолевый конгломерат.

Какой подход к лечению данного заболевания следует выбрать?

A. Оперативное лечение.

B. Химиотерапевтическое лечение.

C. Лучевая терапия.

D. Симптоматическое лечение.

E. Наблюдение.

Правильный ответ: D.

Задача 2.

Больной Ф., 68 лет, жалуется на боли в области сердца, левой половине грудной клетки, провоцируемые приемом пищи, отсутствие аппетита. Обследован кардиологом, на ЭКГ – возрастные изменения, на диспансерном учете по поводу стенокардии.

Какие методы диагностики необходимы в данном случае?

A. УЗИ органов брюшной пололсти.
B. Рентгенография желудка
C. ФГДС с биопсией
D. Зондирование
E. Определение опухолевых маркеров

Правильный ответ: С.

Задача 3.

Больной И., 69 лет. Жалобы на боли в эпигастрии, провоцируемые приемом пищи, тошноту, рвоту, потерю веса. При ФГДС – рак антрального отдела желудка, опухолевый стеноз. В правой доле печени 2 метастатических узла 2.5 и 3 см. в диаметре.

Какова тактика врача?

A. Лучевая терапия;
B. Химиотерапия;
C. Симптомптаичечкая терапия;
D. Радикальное хирургическое лечение;
E. Симптоматическая операция.

Правильный ответ: Е.

Задача 4.

Больной О., 75 лет. Жалобы на постоянные боли в животе, общую слабость. Выполнена диагностическая лапароскопия: рак тела желудка с распространением на печень, поджелудочную железу, выраженный канцероматоз.

Какова тактика врача?

A. Паллиативная операция.

B. Симптоматическая операция.

C. Химиотерапевтическое лечение.

D. Лучевая терапия.

E. Симптоматическая терапия.

Правильный ответ: E.

Задача 5.

Больной Е., 50 лет. Жалуется на чувство дискомфорта в эпигастрии после приема пищи, отсутствие аппетита, запоры. Потерю в весе до 10 кг. за 1 год. 12 лет на диспансерном учете по поводу язвенной болезни желудка. При осмотре: периферические л/у не увеличены, тургор кожных покровов снижен. Живот мягкий, болезненный в эпигастрии. Печень у края реберной дуги.

Какова диагностическая тактика врача?

A. КТ брюшной полости.

B. УЗИ брюшной полости.

C. ФГДС с биопсией.

D. ФКС с биопсией.

E. Общий анализ крови.

Правильный ответ: C.

Задача 6.

Больная В., 58 лет, жалуется на боли за грудиной и срыгивание непереваренной пищей после ее принятия. Для того, чтобы пища лучше проходила по пищеводу, запивает ее чаем. При наклоне туловища назад больная ощущает «проваливание комка» в желудок. Беспокоит слабость, похудание.

Какой предполагается диагноз?

A. Рак пищевода.

B. Грыжа пищеводного отверстия диафрагмы.

C. Кардиоспазм.

D. Рубцовая стриктура пищевода.

E. Инородное тело пищевода.

Ответ: А.

Задача 7.

Больная Г., 52 года обратилась с жалобами на боли в грудной клетке, возникающие при прохождении твердой пищи. Болеет 1,5 года. Ранее к врачам не обращалась. При эзофагоскопии с биопсией получены клетки гладкомышечнотканного происхождения.

Каков диагноз в данном случае?

A. Саркома пищевода.

B. Опухоль средостения, прорастающая пищевод.

C. Лейомиома пищевода.

D. Тимома.

E. Дивертикулит.

Ответ: С.

Задача 8.

Больной Н., 59 лет, жалуется на умеренную дисфагию и сильный кашель, возникающий после приема жидкой пищи, откашливаются кусочки пищи. За последние 2 месяца похудел на 15 кг. При осмотре - бледен, истощен, выражена одышка, пальпируются плотные увеличенные л/у в надключичной области слева.

Какое осложнение имеется?

A. Стеноз пищевода 4 ст.

B. Трахео-пищеводный свищ.

C. Эзофагит.

D. Дивертикулит.

E. Пневмония.

Ответ: В.

Задача 9.

Больной З., 61 г., жалуется на затрудненное прохождение пищи по пищеводу, похудание на 12 кг, слабость, осиплость голоса, боли в правом подреберье. Болеет полгода, отмечает прогрессивное ухудшение, питается только жидкой пищей. При рентгенографии пищевода – циркулярный дефект наполнения в в/3 пищевода с неровным, бугристым контуром, просвет сужен до 4 мм. При УЗИ органов брюшной полости патологии не найдено.

Какой наиболее информативный метод диагностики в данном случае?

A. Общий анализ крови.

B. Бронхоскопия.

C. Ларингоскопия.

D. Томография средостения.

E. Эзофагоскопия с биопсией.

Ответ: E.

Задача 1.

Больной А., 45 лет. Жалобы на общую слабость, постоянные боли в эпигастрии, иррадиирующие в спину. Объективно: пониженного питания, в левой надключичной области плотноэластический л/у до 1,5 см в диаметре. Живот мягкий, болезненный в эпигастрии, где определяется бугристое образование до 8 см в диаметре.

Какие дополнительные методы исследования наиболее информативны в данном случае?

A. ФГДС с биопсией.

B. Рентгенография желудка.

C. Ретропневмоперитонеум.

D. Ирригоскопия.

E. КТ брюшной полости.

Ответ подготовить самостоятельно

Задача 2.

Больной О., 56 лет. Жалобы на тупые боли в эпигастрии, отрыжку воздухом, запоры. Считает себя больным на протяжении 2-х лет. 1 год назад ФГДС – хронический атрофический гастрит. Консервативное лечение - без эффекта. Объективно: периферические л/у не увеличены, живот мягкий, болезненный в эпигастрии. Печень увеличена на 3 см, край бугристый.

Какое заболевание наиболее вероятно в данном случае?

A. Холецистопанкреатит.

B. Хронический гастрит.

C. Рак желудка.

D. Гепатит.

E. Болезнь Менетрие.

Ответ подготовить самостоятельно

Задача 3.

Больная 80 лет. Жалобы на боли в эпигастральной области, связанные с приемом пищи, отвращение к мясной пище, общую резкую слабость. При осмотре: пониженного питания, периферические л/у не увеличены. Живот мягкий, болезненный в эпигастрии. Печень у края реберной дуги. Кал черного цвета при ректальном осмотре.

Какие методы обследования наиболее информативны в данном случае?

A. ФГДС с биопсией.

B. Рентгенография желудка.

C. Ирригоскопия.

D. Фиброколоноскопия с биопсией.

E. УЗИ органов брюшной полости.

Ответ подготовить самостоятельно

Задача 4.

Больной С.. 59 лет. Жалуется на затруднение прохождения твердой пищи по пищеводу, потерю в весе до 6 кг за 3 месяца. При ФГДС в кардиальном отделе желудка определяется сужение просвета за счет экзофитного компонента. Объективно: периферические л/у не увеличены. Живот мягкий, болезненный в эпигастрии. Печень не увеличена. При пальцевом исследовании прямой кишки патологических изменений не выявлено.

Какое наиболее информативное исследование необходимо для уточнения распространенности процесса?

A. Рентгенография органов брюшной полости.

B. Рентгенография органов грудной клетки.

C. КТ грудной и брюшной полости.

D. УЗИ органов брюшной полости.

E. Сцинтиграфия костей скелета.

Ответ подготовить самостоятельно

Задача 5.

Больной А., 66 лет. Жалуется на периодические острые боли в эпигастрии, провоцируемые приемом пищи. Считает себя больным в течение 1,5 лет, ухудшение в последние 2 недели. Объективно: общее состояние относительно удовлетворительное. В области пупка плотноэластическое образование до 2 см. в диаметре. Живот увеличен за счет свободной жидкости. Печень +6см, край бугристый, плотный. При рентгенисследовании желудка – рак желудка, тотальное поражение.

Какова тактика лечения?

A. Хирургическое.

B. Химиотерапевтическое.

C. Лучевая терапия.

D. Симптоматическая терапия.

E. Наблюдение.

Ответ подготовить самостоятельно

Задача 6.

Больной Н., 49 лет, обратился к врачу с жалобами на затрудненное прохождение пищи по пищеводу, боли при этом иррадиируют в правую половину грудной клетки. Аппетит снижен, потерял в весе 10 кг за 2 месяца. Рентгенографически определяется сужение пищевода в средней его трети с неровными, нечеткими контурами стенок в области стеноза. Предположительный диагноз – рак пищевода.

Какой ведущий признак патологии?

A. Снижение аппетита

B. Потеря в весе.

C. Дисфагия.

D. Иррадиация болей.

E. Быстрое нарастание всех симптомов.

Ответ подготовить самостоятельно

Задача 7.

Больному, страдающему лейомиомой пищевода, назначена эзофагоскопия с биопсией для подтверждения и верификации диагноза.

Каковы эндоскопические признаки данной патологии?

A. Дефект слизистой округлой формы с фибринозным дном.

B. Дефект слизистой округлой формы с геморрагическим дном.

C. Участок слизистой белесоватого, матового оттенка.

D. Дополнительное, экзофитно растущее образование округлой формы, покрытое нормальной слизистой.

Дополнительное, экзофитно растущее образование округлой формы, покрытое изъязвленной слизистой.

Ответ подготовить самостоятельно

Задача 8.

Больная, 50 лет, жалуется на боли за грудиной постоянного характера, затрудненное прохождение пищи по пищеводу, срыгивание проглоченной пищи, появляющийся вслед за этим кашель приступообразного характера, повышение температуры до 37,5 утром, 38,5 – вечером, утром отделяющуюся в большом количестве мокроту, потливость по ночам. Объективно пониженного питания, влажные хрипы в нижних долях обоих легких

Проведите дифференциальную диагностику?

A. Рак пищевода, осложненный пищеводно-трахеальным свищом, аспирационная двусторонняя пневмония.
B. Рак пищевода, осложненный пищеводно-бронхиальным свищом, аспирационная двусторонняя пневмония.
C. Рак пищевода, аспирационная двусторонняя пневмония.
D. Двусторонняя пневмония.

Эзофагит, двусторонняя пневмония.

Ответ подготовить самостоятельно

Задача 9.

Больная, 50 лет, страдает незначительной дисфагией, похудела на 10 кг за 2 месяца. При осмотре определяются плотные и бугристые л/у в левой надключичной области. При фиброэзофагогастроскопии выявлена опухоль н/3 пищевода, биопсия – аденокарцинома. При ультразвуковом исследовании – данные за метастатический процесс печени.

Какая тактика у врача?

A. Хирургическое лечение
B. Противовоспалительное лечение.

C. Наблюдение.

D. Химиолучевое лечение.

Симптоматическое лечение.

Ответ подготовить самостоятельно

КРАТКИЕ МЕТОДИЧЕСКИЕ УКАЗАНИЯ К РАБОТЕ НА ПРАКТИЧЕСКОМ ЗАНЯТИИ

В начале практического занятия проводится проверка исходного уровня знаний. Затем под контролем преподавателя студенты приступают к самостоятельной работе с больным: сбор анамнеза, физикальное обследование больных с раком желудка и пищевода, изучение данных дополнительного обследования больных. Проводится выявление ведущих синдромов, дифференцирование заболевания с другими и формируется предварительный диагноз. Далее студенты намечают план лечения больного. Во время курации каждый студент проводит физикальное обследование больного (осмотр, пальпация групп лимфоузлов, живота). Студенты изучают и интерпретируют данные УЗИ, рентгенологических, цитологических и патогистологических исследований. В перевязочной студенты под контролем преподавателя проводят перевязки, осуществляют ревизию послеоперационных ран, намечают тактику дальнейшего лечения. В отделении интенсивной терапии и реанимации студенты знакомятся с принципами ведения больных, находящихся в критическом состоянии. Затем осуществляется анализ и коррекция самостоятельной работы. Написание тестов по теме. Затем в течение 15 минут подводятся итоги занятия и выставляются оценки.

Приложение 5

Граф логической структуры темы «РАК ЖЕЛУДКА И ПИЩЕВОДА»

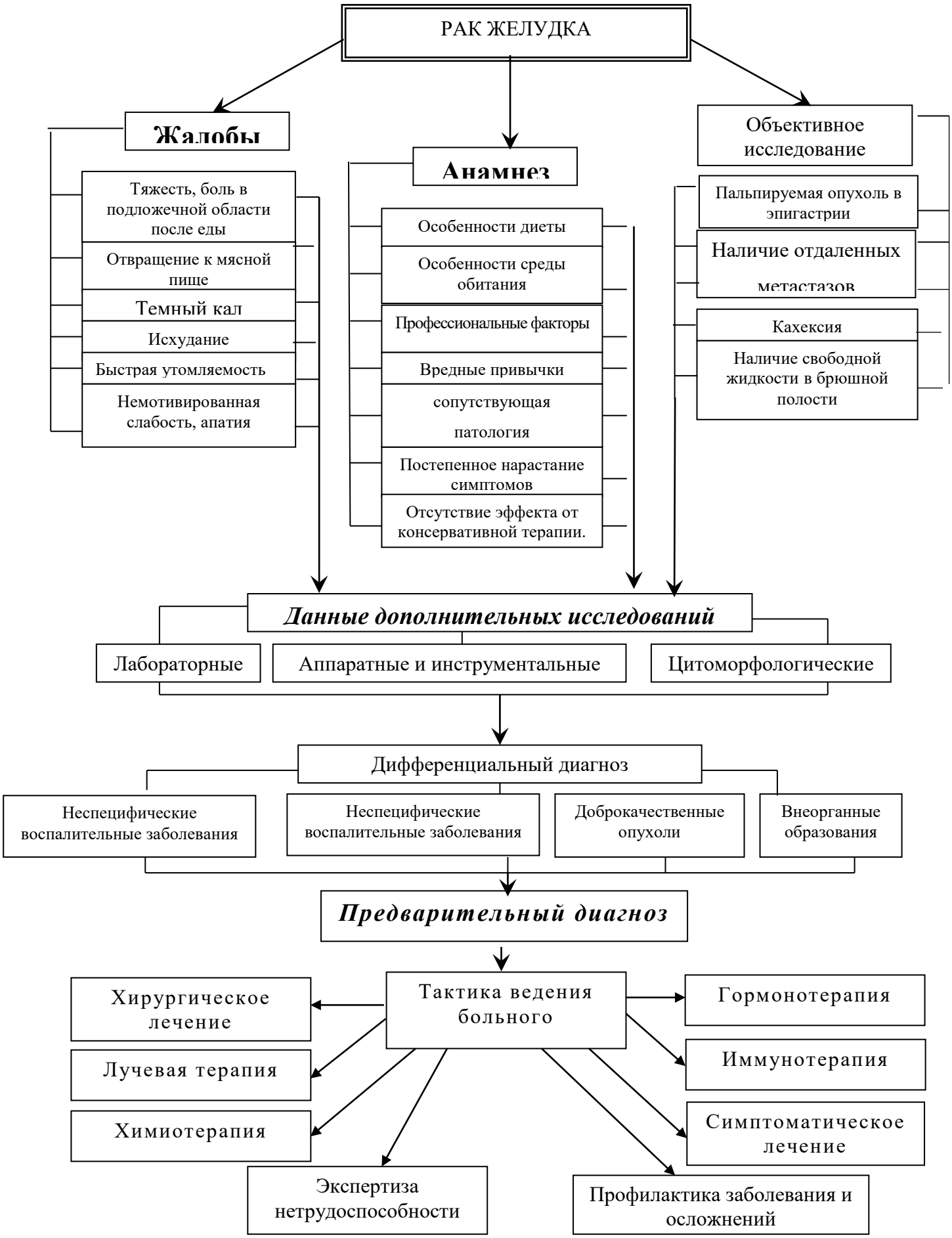

Классификация рака желудка по системе TNM

(код МКХ – О С16, 5-е издание, 1997 год)

Анатомические отделы: 1) кардия (С16.0), 2) дно (С16.1), 3) тело (С16.2), 4) антральный (С16.3) и пилорический (С16.4) отделы.

Т – первичная опухоль,

T_x – не хватает данных для оценки первичной опухоли,

T_0 – первичная опухоль не определяется,

T_{is} – carcinoma in situ: внутриэпителиальная опухоль без инвазии базальной мембраны.

T_1 – опухоль инфильтрирует базальную мембрану или подслизистый слой,

T_2 – опухоль инфильтрирует мышечный или серозный слой,

T_3 – опухоль прорастает серозную оболочку без инвазии в соседние структуры 1, 2, 3.

T_4 – опухоль распространяется на соседние структуры 1, 2, 3.

Примечание: 1. Опухоль может прорастать мышечный слой, включая желудочно-кишечную или желудочно-печеночную связки или большой и малый сальник без перфорации висцеральной брюшины, которая покрывает эти структуры. В данном случае опухоль классифицируется как T_2 . если есть перфорация висцеральной брюшины, то опухоль – T_3.

1.Соседними структурами желудка являются: селезенка, поперечно-ободочная кишка, печень, диафрагма, поджелудочная железа, брюшная стенка, надпочечники, почки, тонкая кишка, забрюшинное пространство.

2.Внутристеночное распространение на 12-перстную кишку или пищевод классифицируется по наибольшей глубине инвазии при всех локализациях, включая желудок.

N – регионарные л/у,

N_x – недостаточно данных для оценки состояния регионарных л/у,

N_0 – нет признаков поражения регионарных л/у,

N_1 – наличие метастазов в 1-6 регионарных л/у,

N_2 – наличие метастазов в 7-15 регионарных л/у,

N_3 – наличие метастазов больше, чем в 15 регионарных л/у.

M – отдаленные метастазы.

M_x – недостаточно данных для определения отдаленных метастазов,

M_0 – отдаленные метастазы не определяются,

M_1 - наличие отдаленных метастазов.

pTNM - патоморфологическая классификация

Категории pT, pN и pM – соответствуют категориям T, N и M.

pN_0 – материал для гистологического исследования после регионарной лимфаденэктомии, должен включать не менее 15 л/у.

G - гистопатологическая классификация.

G_x - степень дифференцировки не может быть определена,

G_1 - высокая степень дифференцировки,

G_2 - средняя степень дифференцировки,

G_3- низкая степень дифференцировки,

G_4 - недифференцированная опухоль.

Группировка по стадиям.

Стадия	T	N	M
Стадия 0	T_{IS}	N_0	M_0
Стадия 1a	T_I	N_0	M_0
Стадия 1b	T_1	N_1	M_0
	T_2	N_0	M_0
Стадия 2	T_1	N_2	M_0
	T_2	N_1	M_0
	T_3	N_0	M_0
Стадия 3a	T_2	N_2	M_0
	T_3	N_1	M_0
	T_4	N_0	M_0
Стадия 3b	T_3	N_2	M_0
Стадия 4	T_4	N_1, N_2, N_3	M_0
	T_{1-3}	N_3	M_0
	Любое T	Любое N	M_1

Граф логической структуры темы «РАК ЖЕЛУДКА И ПИЩЕВОДА».

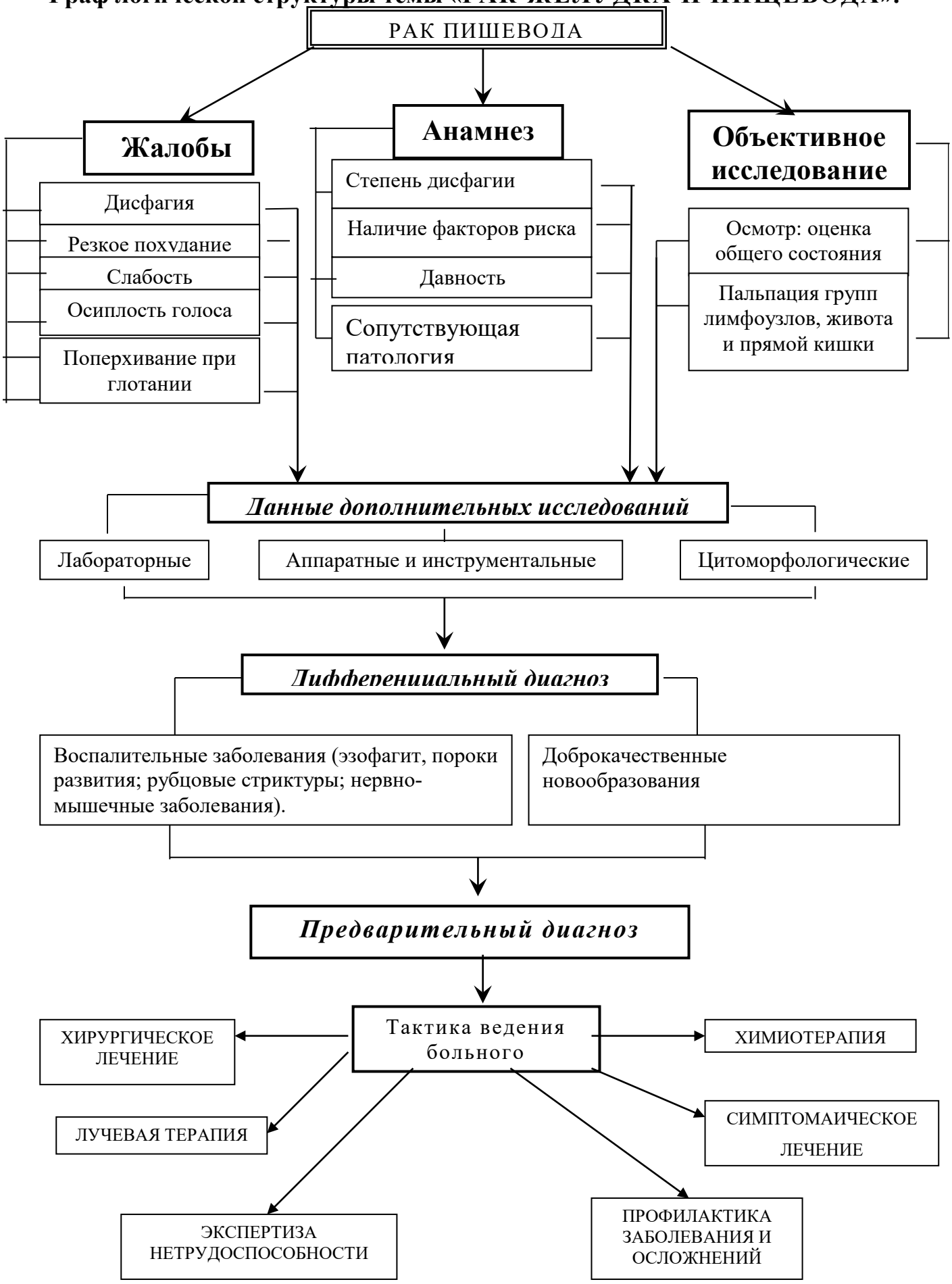

Классификация рака пищевода

T-первичная опухоль

T0-опухоль не определяется

Tis-преинвазивная карцинома.

T1-опухоль инфильтрирует стенку пищевода до подслизистого слоя

T2- опухоль инфильтрирует стенку пищевода до мышечного слоя

T3- опухоль инфильтрирует стенку пищевода до адвентиции

T4- опухоль распространяется на соседние структуры

Tx-недостаточно данных для оценки первичной опухоли

N-регионарные лимфоузлы на стороне поражения

N0-нет признаков поражения регионарных лимфоузлов

N1-метастазы в регионарных лимфоузлах

Nx-недостаточно данных для оценки лимфоузлов

M-отдаленные метастазы

M0-отдаленные метастазы не определяются

M1-определяются отдаленные метастазы

Mx-недостаточно данных для определения отдаленных метастазов

G-патогистологическая дифференцировка

G1-высокая степень дифференцировки

G2-средняя степень дифференцировки

G3-низкая степень дифференцировки

G4-недифференцированная опухоль

Gx- степень дифференцировки не может быть определена

Группировка по стадиям

Стадия 0 -	Tis	N0	M0
Стадия 1 -	T1	N0	M0
Стадия 2А-	T2	N0	M0
	T3	N0	M0
Стадия 2Б-	T1	N1	M0
	T2	N1	M0
Стадия 3 -	T3	N1	M0
	T4	N0-1	M0
Стадия 4 -	любое T	любое N	M1

Приложение 6

Алгоритм темы «РАК ЖЕЛУДКА И ПИЩЕВОДА»

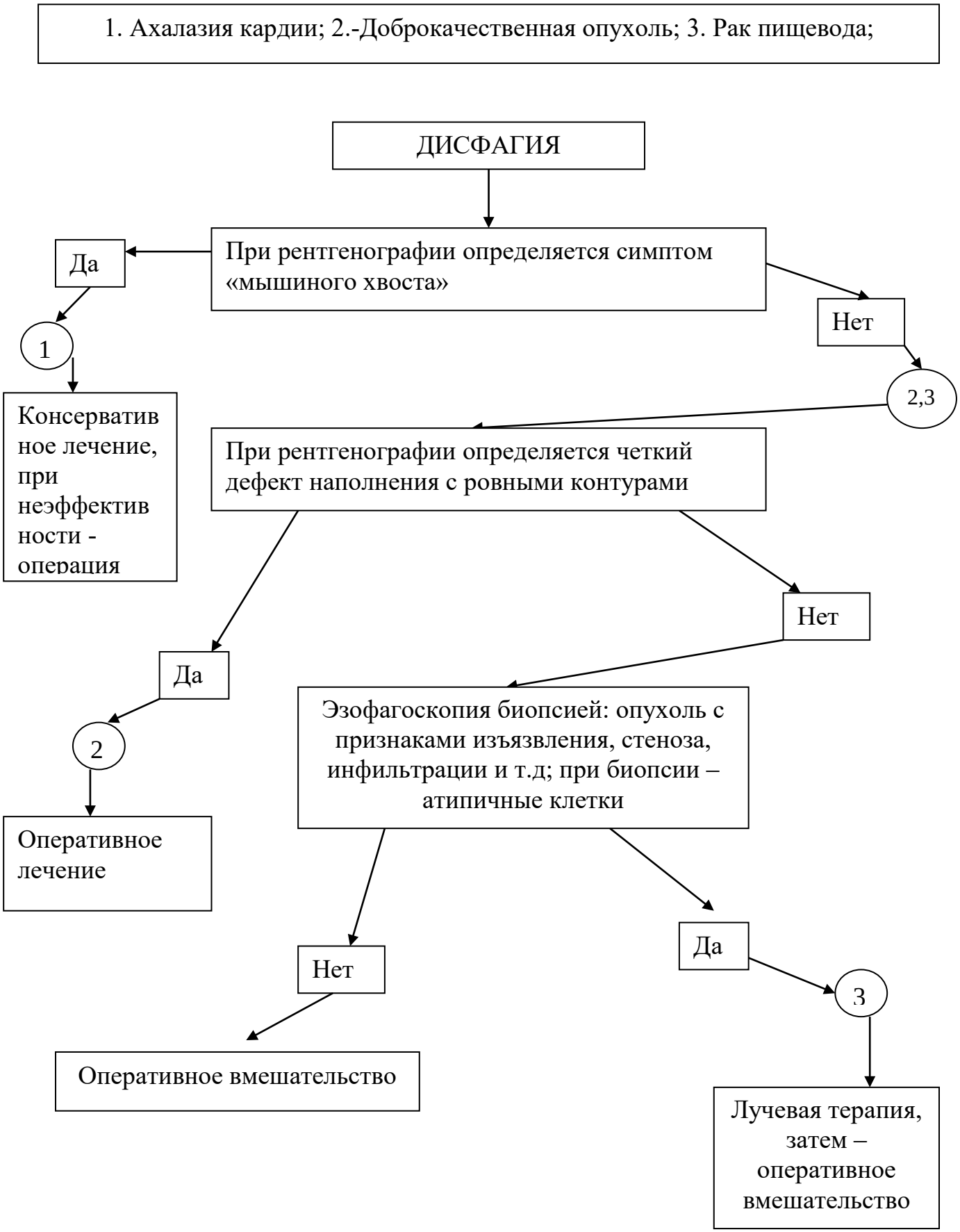

Алгоритм темы «РАК ЖЕЛУДКА И ПИЩЕВОДА»

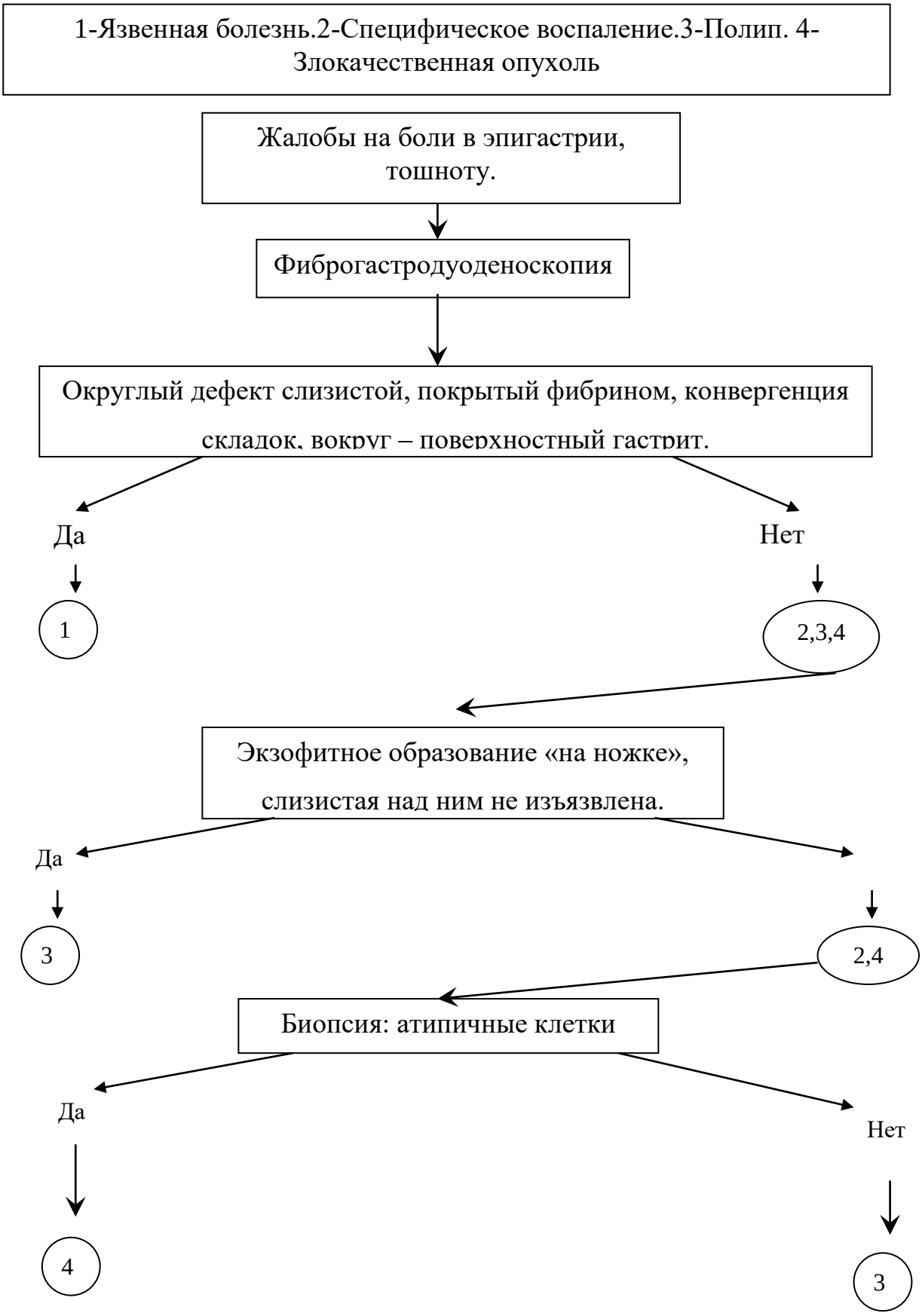

РАК ПРЯМОЙ И ОБОДОЧНОЙ КИШКИ

АКТУАЛЬНОСТЬ ТЕМЫ

Рак ободочной кишки занимает 4 место среди злокачественных опухолей основных локализаций и 2 место среди опухолей желудочно-кишечного тракта, достигает 20,2 случаев на 100000 населения. Частота возникновения рака различна в разных анатомических отделах ободочной кишки. До 60% случаев рак ободочной кишки локализуется в 2 отделах: слепой и сигмовидной кишке. В последние десятилетия отмечается заметный рост абсолютного числа больных со злокачественными новообразованиями данной локализации. Несмотря на определенные успехи в диагностике, по-прежнему остается высокий процент запущенных (80-90%) и осложненных (до 60%) форм его течения. Ранние формы рака ободочной кишки не имеют патогномоничных проявлений, в связи с чем необходимы онкологическая настороженность и тщательное диспансерное наблюдение больных с предраковыми заболеваниями ободочной кишки.

Кроме того, в последние десятилетия во многих странах мира, в том числе и в России, происходит рост заболеваемости раком толстой кишки (РТК). По данным Онкологического научного центра РАМН, в 1960 г. было зарегистрировано 5007 больных с впервые установленным диагнозом РТК, а к 1992 г. их число увеличилось более чем в 7 раз и составило 37 999. В настоящее время в структуре онкологической заболеваемости РТК вышел на третье место. Среди злокачественных новообразований толстой кишки особое место занимает рак прямой кишки (РПК). Заболеваемость РПК в США составляет 17,7 случаев на 100 тысяч населения; Великобритании – 16,7; Канаде – 14,1; России и Украине - 12,6. Мужчины и женщины заболевают одинаково часто, около 65% приходится на население в возрасте старше 60 лет.

Относительно высокий процент резектабельности РПК позволяет широко применять сфинктеросохраняющие операции и показатели 5-летней выживаемости четко коррелируют со стадиями заболевания (80–90% при первой стадии, 64-70% - при второй, около 35% - при третьей, от 0 до 30% - при

четвертой). Тем не менее, приоритетными направлениями все же являются различные методики комбинированного лечения (неоадъювантная и адъювантная телегамматерапия, иммуно-химиотерапия, гормонотерапия, применение радиосенсибилизаторов, гипертермии).

ЦЕЛИ ОБУЧЕНИЯ

Общая цель: уметь поставить предварительный диагноз и выработать тактику ведения больных с раком прямой и ободочной кишки.

УМЕТЬ:

Конкретные цели	***Цели исходного уровня знаний-умений***
	Уметь:
1.Выбрать из данных жалоб, анамнеза, объективного исследования сведения, свидетельствующие о наличии опухоли в прямой и ободочной кишке.	1.Собирать жалобы и анамнез. Проводить объективное исследование больного (кафедра общей хирургии).
2.Назначать и интерпретировать данные дополнительных методов обследования, выявить морфологический субстрат.	2.Оценивать и интерпретировать результаты лабораторно-инструментального обследования, цитоморфологических исследований и обосновать морфологический субстрат (кафедры пропедевтической и внутренней медицины, кафедра лучевой диагностики и лучевой терапии, общей хирургии, патологической анатомии). патологической анатомии, рентгенологии).

3.Провести дифференциальную диагностику между различными заболеваниями прямой и ободочной кишки.	3.Распознавать синдромы заболевания (кафедра общей хирургии).
4.Обосновать предварительный диагноз и определить тактику ведения больного.	4.Применять этиопатогенетическое, симптоматическое, комплексные методы лечения (кафедры общей хирургии, фармакологии и клинической фармакологии).

ЗАДАНИЯ ДЛЯ ПРОВЕРКИ ИСХОДНОГО УРОВНЯ

1.Больной А., 68 лет поступил с жалобами на неустойчивый стул (чередования поносов с запорами), кровь и слизь в кале, периодические боли в животе, вздутие, общую слабость. Болеет 5 месяцев. Объективно печень у края реберной дуги. Живот не вздут, при пальпации мягкий, болезненный в левой подвздошной области, где пальпируется плотный болезненный тяж. Выставлен предварительный диагноз – колит. Какой объем исследований из представленных наиболее точно и полно обеспечит дополнительную информацию о диагнозе?

A. Обзорная рентгенография органов брюшной полости.
B. Фиброколоноскопия с биопсией.
C. Ирригография.
D. УЗИ органов брюшной полости.
E. Общеклиническое исследование крови.

Эталон ответа: В.

2.Больной Д., 57 лет, обратился с жалобами на общую слабость, периодическое повышение t тела, боли в животе, запоры, иногда – примесь слизи и крови в стуле. Объективно пониженного питания, живот чувствителен ниже пупка. При иригоскопии – симптом – ниши в поперечноободочной кишке с задержкой контраста. Предварительный диагноз – дивертикулит. Каковы патогномоничные симптомы данного заболевания?

A. Общее состояние больного.

B. Длительность анамнеза.

C. Боли в животе.

D. Патогномоничных нет.

E. Наличие патологических примесей в кале.

Эталон ответа: D.

3.Больной М., 36 лет заболел остро, когда появились озноб, лихорадка, головная боль, появилась и нарастала боль в промежности. Болен 2 суток. При осмотре в перианальной области, на 2 часах кожа синюшного цвета с венчиком гиперемии вокруг, резко болезненна с размягчением в центре. Заподозрен острый подкожный парапроктит. Какой синдром определяющий в данном случае?

A. Синдром гнойно-воспалительного поражения подкожной клетчатки.

B. Болевой синдром.

C. Синдром общей интоксикации.

Эталон ответа: A.

4.Больной К., 43 лет обратился в клинику с жалобами на ощущение инородного тела в прямой кишке, изредка – появление прожилок крови в стуле. Болеет 6 месяцев. В последнее время симптомы участились, в связи с чем обратился к врачу. При осмотре в коленно-локтевом положении при натуживании появляется синюшо-багровый узел на “3 часах” выше зубчатой

линии до 1,5 см в диаметре, вправился при помощи пальцев. Диагноз – геморрой, внутренняя форма. Какие симптомы определяют данное заболевание?

A. Острое начало, диаметр узла.
B. Анамнез заболевания и общее состояние.
C. Ощущение инородного тела и наличие прожилок крови в стуле.
D. Наличие резко болезненного выпячивания в виде синюшно-багрового узла выше зубчатой линии, вправимого пальцем.

Эталон ответа: D.

ИСТОЧНИКИ ИНФОРМАЦИИ ДЛЯ ПОПОЛНЕНИЯ ИСХОДНОГО УРОВНЯ ЗНАНИЙ

1. Общая хирургия [Текст/электронный ресурс] : Учебник: В 2-х ч. Ч. 1 / А. Е. Климов, Пауткин Юрий Федорович. - Электронные текстовые данные. - М. : Изд-во РУДН, 2015. - 560 с. : ил. - ISBN 978-5-209-06438-1 : 189.44. http://lib.rudn.ru/ProtectedView/Book/ViewBook/4798
2. Пропедевтика внутренних болезней: учебник /Н. А. Мухин, В. С. Моисеев ─ М. : ГЭОТАР-Медиа ,2005. ─ 768 с.
3. Радиология (лучевая диагностика и лучевая терапия) : учебник /ред. М. Н. Ткаченко ─ Киев : Книга-плюс, 2013. ─ 744 с.
4. Радиология (лучевая диагностика и лучевая терапия) : учебник /ред. М. Н. Ткаченко ─ Киев : Книга-плюс, 2013. ─ 744 с.
5. Налётов С.В.Клиническая фармакология и фармакотерапия в практике врача /ред. С. В. Налётов ; Донецкий мед. ун-т. ─ Донецк ,2010. ─ 672 с.
6. Ельский В. Н. Общая патологическая физиология : учебное пособие /ред. В. Н. Ельский ; Донецкий мед. ун-т. ─ Донецк ,2013. ─ 287 с.

ТЕОРЕТИЧЕСКИЕ ВОПРОСЫ ДЛЯ ПОПОЛНЕНИЯ ИСХОДНОГО УРОВНЯ ЗНАНИЙ

1. Оперативная анатомия толстой кишки.
2. Эпидемиология рака ободочной кишки, этиологические факторы и предраковые заболевания.
3. Факторы риска, профилактика.
4. Классификация рака ободочной кишки: морфологическая, клиническая, гистологическая.
5. Пути метастазирования.
6. Клиническая симптоматика рака ободочной кишки.
7. Диагностика.
8. Принципы и тактика лечения рака ободочной кишки.
9. Принципы химиолучевого и других компонентов комбинированного лечения рака ободочной кишки.
10. Эпидемиология РПК, этиологические факторы и предраковые заболевания.
11. Факторы риска, профилактика.
12. Классификация РПК: морфологическая, клиническая, гистологическая.
13. Вопросы метастазирования.
14. Клиническая симптоматика РПК.
15. Диагностика.
16. Принципы и тактика лечения РПК:
17. Экспертиза нетрудоспособности, реабилитация больных.

ГРАФ ЛОГИЧЕСКОЙ СТРУКТУРЫ ТЕМЫ «РАК ПРЯМОЙ И ОБОДОЧНОЙ КИШКИ» (СМ. ПРИЛОЖЕНИЕ 7)

ИСТОЧНИКИ ИНФОРМАЦИИ

Основная

1. Онкология/ Под ред. академика НАМН Украины Г.В. Бондаря, члена-корреспондента НАМН Украины Ю.В.Думанского, профессора А.Ю.Поповича. Киев, ВСИ « Медицина», 2015.- 575с.: ил.
2. Онкология: национальное руководство /ред. В. И. Чиссов, М. И. Давыдов ─ М.: ГЭОТАР-МЕДиа, 2013. ─ 1072 с.
3. Лекции по клинической онкологии: учеб. пособие /Г.В. Бондарь, С.В. Антипова, А.Ю. Попович и др.; Донецкий мед. ун-т. Каф. онкологии ─ Донецк , 2011. ─ 1 электрон. опт. диск (CD-ROM)
4. Клиническая онкология/ ред. Черенков В.Г. ─ М., 1999 . ─ 384 с.
5. Лекции кафедры онкологии.
6. Граф логической структуры темы «Рак прямой и ободочной кишки».

Дополнительная

1. Рак ободочной кишки: лекция /Ю. В. Думанский, В. Х. Башеев, С. Э. Золотухин и др.; Донецкий мед. ун-т. Каф. онкологии и радиологии ФИПО ─ Донецк ,2008. ─ 1 электрон. опт. диск (CD-ROM).
2. Рак прямой кишки: лекция /Ю. В. Думанский, В. Х. Башеев, С. Э. Золотухин и др. Донецкий мед. ун-т. Каф. онкологии и радиологии ФИПО ─ Донецк ,2008. ─ 1 электрон. опт. диск (CD-ROM).
3. Лекції з клінічної онкології. Т. 1: Пухлини травного тракту : навч. посібник для студентів 5-6 курсів, інтернів та сімейних лікарів /О. Ю. Попович, Ю. В. Думанський, Ю. І. Яковець та ін. ; Донецький мед. ун-т. Каф. онкології ─ Донецьк ,2006. ─ 1 електрон. опт. диск (CD-R).

Интернет-ресурс

1. ЭБС ДонНМУhttp://katalog.dnmu.ru
2. ЭБС <<Консультант студента>> http://www.studmedlib.ru

3. ЭБС издательства <<Лань>> http:/e.lanbook.com

4. ЭБС Российского университета дружбы народов

http://lib.rudn.ru/MegaPro/WEB

АЛГОРИТМ ТЕМЫ «РАК ПРЯМОЙ И ОБОДОЧНОЙ КИШКИ» (СМ. ПРИЛОЖЕНИЕ 8)

ЗАДАНИЯ ДЛЯ ПРОВЕРКИ ДОСТИЖЕНИЯ КОНКРЕТНЫХ ЦЕЛЕЙ ОБУЧЕНИЯ

Задача 1.

Больная А., 42 лет, обратилась в поликлинику с жалобами на разлитые боли в животе, кишечные запоры, чередующиеся с поносом. При осмотре в левой половине живота определяется подвижное образование до 7 см в диаметре чувствителное при пальпации. Периферические л/у не увеличены.

Какой предположительный диагноз?

A. Воспалительная опухоль (инфильтрат).

B. Забрюшинная опухоль.

C. Рак яичников с метастазами в большой сальник.

D. Рак сигмовидной кишки.

E. Рак толстой кишки.

Правильный ответ: D.

Задача 2.

Больной В., 45 лет, жалуется на вздутие кишечника, тошноту, рвоту, затрудненное отхождение кала и газов. Считает себя больным на протяжении 3 месяцев. Объективно: кишечник пневмотизирован, перестальтика усилена, в левой подвздошной области пальпируется плотное образование до 8 см в диаметре, подвижное. Стул жидкий с примесью слизи. Реакция на скрытую кровь положительная.

Какой предположительный диагноз?

A. Туберкулез сигмовидной кишки. Частичная кишечная непроходимость (ЧКН).
B. Актиномикоз сигмовидной кишки. ЧКН.
C. Рак сигмовидной кишки. ЧКН.
D. Воспалительный инфильтрат левой подвздошной области. ЧКН.
E. Забрюшинная опухоль. ЧКН.

Правильный ответ: С.

Задача 3.

Больная Д., 59 лет, жалуется на боли в левой половине живота, вздутие кишечника, запоры, повышение t тела до 38ºС. Считает себя больной на протяжении 1 года, при профосмотре выявлено образование нисходящего отдела толстой кишки, суживающие ее просвет на протяжении 8 см. Анализ крови - анемия, лейкоцитоз.

Какие диагностические методы исследования необходимы для уточнения характера распространенности процесса?

A. Рентгенография легких.
B. КТ органов брюшной полости, забрюшинного пространства.
C. УЗИ печени.
D. Сканирование печени.
E. Выделительная урография.

Правильный ответ: В.

Задача 4.

Больная И., 29 лет, жалобы при поступлении на боль, наличие образования в правой половине живота, вздутие кишечника, поносы, потерю в весе 6 кг за 7 месяцев, периодическое повышение t тела до 37,9ºС. Считает себя больной на протяжении 1,5 года. Объективно: кожные покровы анемичные. Астенического телосложения. Печень не увеличена. В правой подвздошной области определяется опухолевидное образование до 6 см в диаметре, подвижное, безболезненное при пальпации. Отрезки толстого кишечника

пневмотизированны. Rö-графия ОГК: единичные округлые тени до 0,5 см в диаметре в легких.

Какой предположительный диагноз?

A. Рак слепой кишки.

B. Воспалительный инфильтрат.

C. Актиномикоз слепой кишки.

D. Туберкулез слепой кишки.

E. Рак правой почки.

Правильный ответ: A.

Задача 5.

Больной С., 47 лет. Жалобы на наличие растущего образования в правой подвздошной области, запоры, чередующиеся с поносом. В анамнезе - год назад апендэктомия. После операции боли не прекратились. Объективно: общее состояние относительно удовлетворительное. Периферические л/у не увеличены. Живот вздут, в правой подвздошной области пальпируется неподвижное образование до 9 см в диаметре, чувствительное при пальпации.

Какой подход к лечению данного заболевания следует выбирать?

A. Оперативное лечение.

B. Химиотерапевтическое лечение.

C. Противовоспалительная терапия.

D. Лучевая терапия.

E. Противовоспалительная терапия.

Правильный ответ: E.

Задача 6.

Больной Ж., 65 лет, поступил в клинику с жалобами на примесь крови в кале. При исследовании прямой кишки пальцем с 5 см на правой стенке определяется инфильтрат до 2 см в диаметре с изъязвлением, возвышающийся и неподвижный.

Какое заболевание следует предположить?

A. Рак прямой кишки.

B. Парапроктит.

C. Неспецифический язвенный колит.

D. Сифилис.

E. Геморрой.

Ответ: A.

Задача 7.

У больного А. 35 лет, предъявляющего жалобы на боли внизу живота, запор, эпизоды кровомазания из прямой кишки, тошноту, слабость. При пальпации прямой кишки выявлено плотное, бугристое образование, стенозирующее просвет прямой кишки, на перчатке – следы крови. Выставлен предположительный диагноз рак прямой кишки.

Какие симптомы наиболее патогномоничны для данной патологии?

A. Давность заболевания и эпизоды кровомазания.

B. Запор, слабость.

C. Боли внизу живота, тошнота.

D. Кровь на перчатке при пальпации прямой кишки.

E. Плотное, бугристое образование, стенозирующее просвет при пальпации прямой кишки.

Ответ: E.

Задача 8.

Больной М., 70 лет, обследовался в поликлинике: при ректороманоскопии в прямой кишке обнаружено 3 полипа до 1,5 см в диаметре на широких основаниях.

Какова дальнейшая тактика?

A. Динамическое наблюдение.

B. Ирригоскопия.

C. Фиброколоноскопия с биопсией.

D. Коагуляция полипов.

E. Назначить лечение чистотелом в клизмах.

Ответ: С.

Задача 9.

Больной М., 65 лет лечился в хирургическом отделении районной больницы по поводу геморроя без эффекта. При дообследовании ректоскопически выявлена опухоль среднеампуллярного отдела прямой кишки. При пальпации прямой кишки обнаружена экзофитная опухоль, относительно подвижная. При фиброколоноскопии диагноз подтвержден, взята биопсия - аденокарцинома. Другой патологии не выявлено.

Какова тактика лечения?

A. Оперативное лечение после результата биопсии.

B. Оперативное лечение, не дожидаясь результата биопсии.

C. Лучевая терапия.

D. Предоперационный курс лучевой терапии и оперативное лечение.

E. Химиотерапия.

Ответ: D.

Задача 1.

Больной Е., 35 лет, жалуется на наличие опухоли в правой половине живота, вздутие кишечника, лабильность стула. Вышеизложенные жалобы появились 4 месяца назад. В правом фланке пальпируется образование диаметром до 11 см, каменистой плотности, безболезненное при пальпации, с наличием свищевого отверстия над ним со скудным серозным отделяемым. Перистальтика усилена.

Какие дополнительные методы исследования необходимы для уточнения диагноза?

A. Обзорная рентгенография органов брюшной полости.
B. УЗИ органов брюшной полости.
C. Исследование кала на наличие актиномицитов.
D. Исследование кала на наличие возбудителя туберкулеза.
E. Цитологическое исследование свищевого отделяемого.

Ответ подготовить самостоятельно

Задача 2.

Больной М., 75 лет. Жалобы на постоянные разлитые боли в брюшной полости, тошноту, рвоту, задержку стула в течение 5-ти дней. Объективно: общее состояние средней тяжести. Над пупком определяется подвижное опухолевидное образование до 8 см в диаметре, чуствительное при пальпации. Правая половина толстой кишки резко пневматизирована.

Какие методы исследования вы пердложите?

A. УЗИ органов брюшной полости.
B. Рентгенография органов грудной клетки.
C. Фиброколоноскопия.
D. Обзорная рентгенография живота.
E. Фиброгастроскопия.

Ответ подготовить самостоятельно

Задача 3.

Больная О., 70 лет, жалуется на периодическое окрашивание кала в темный цвет, иногда с примесью темной крови, общую слабость. Объективно: Периферические л/у не увеличены. Живот симметричен, болезненный в эпигастрии. Отрезки толстого кишечника пневмотизированны. При ирригоскопии контраст задерживается на уровне печеночного изгиба ободочной кишки.

Какой предположительный диагноз?

A. Рак антрального отдела желудка.

B. Рак поперечно-ободочной кишки.

C. Рак печеночного изгиба ободочной кишки.

D. Забрюшинная опухоль.

E. Рак правой почки.

Ответ подготовить самостоятельно

Задача 4.

Больная 49 лет. Жалобы на наличие растущего образования в левой половине брюшной полости, наличие крови, слизи в кале, общую слабость. В анамнезе - хронический колит. Объективно: общее состояние удовлетворительное. Отмечается гиперперистальтика толстой кишки.

Какие методы исследования необходимы для уточнения диагноза?

A. Обзорная рентгенография органов брюшной полости.

B. Фиброколоноскопия с биопсией.

C. УЗИ печени.

D. Ирригоскопия.

E. Выделительная урография.

Ответ подготовить самостоятельно

Задача 5.

Больной В., 50 лет, жалуется на периодические боли в левой подвздошной области, наличие крови и слизи в кале, отсутствие аппетита. Считает себя больным 3 недели. При фиброколоноскопии обнаружена опухоль селезеночного угла ободочной кишки, контактно кровоточащая, стенозирующая просвет кишки. Цитологически - умеренно-дифференцированная аденокарцинома. Какова тактика лечения?

1. Оперативное лечение.

2. Химиотерапия.

3. Лучевая терапия.

4. Антибиотикотерапия.

5. Симптоматическая терапия.

Ответ подготовить самостоятельно

Задача 6.

Больной З., 67 лет, поступил в клинику по поводу рака ректосигмоидного отдела толстой кишки с жалобами на схваткообразные боли в животе, вздутие, запоры, купирующиеся приемом слабительных либо очистительной клизмой.

Какое осложнение основного заболевания развилось у больного?

A. Полная кишечная непроходимость.

B. Параколический абсцесс.

C. Частичная кишечная непроходимость.

D. Перфорация опухоли.

E. Осложнений не возникло.

Ответ подготовить самостоятельно

Задача 7.

Больной К., 56 лет, истощен, бледен, обратился в клинику по поводу болей внизу живота и при дефекации, периодические запоры с приступообразными болями в животе, кровь в кале. Пальпируется край увеличенной, бугристой печени ниже реберной дуги на 8 см, а также бугристая, иммобильная опухоль прямой кишки при ее пальпации. Диагноз – рак прямой кишки, метастазы в печень.

Какие данные свидетельствуют в пользу диагноза?

A. Истощенность и бледность.

B. Боли внизу живота и при дефекации.

C. Данные физикального исследования.

D. Эпизоды запоров с приступообразными болями в животе.

E. Появление крови в кале.

Ответ подготовить самостоятельно

Задача 8.

Больной К., 49 лет, страдает периодическими запорами, появлением крови в кале. При ректороманоскопии по месту жительства обнаружены несколько полипов от 0,5 до 1 см в диаметре.

Какова тактика обследования?

A. Общеклинические анализы крови и мочи.

B. Биохимическое исследование крови.

C. Фиброколоноскопия с биопсией, уровень опухолевых маркеров в крови.

D. УЗИ органов брюшной полости.

E. Наблюдение больного в динамике.

Ответ подготовить самостоятельно

Задача 9.

У больного при полном клиническом обследовании выявлен рак прямой кишки $T_4N_XM_1$. Больного беспокоят периодические запоры, вздутие живота, появление крови в кале, выраженная слабость, бледность и истощенность.

Какую тактику Вы предложите?

A. Срочное оперативное вмешательство.

B. Радикальная операция после полного курса лучевой терапии.

C. Симптоматическая терапия по месту жительства, при нарастании явлений кишечной непроходимости – колостомия.

D. Химиотерапия.

E. Комбинация лучевой и химиотерапии.

Ответ подготовить самостоятельно

КРАТКИЕ МЕТОДИЧЕСКИЕ УКАЗАНИЯ К РАБОТЕ НА ПРАКТИЧЕСКОМ ЗАНЯТИИ

В начале практического занятия проводится проверка исходного уровня знаний. Затем под контролем преподавателя студенты приступают к самостоятельной работе с больными: сбор анамнеза, физикальное обследование больных с раком толстой и прямой кишки, изучение данных дополнительного обследования больных. Проводится выявление ведущих синдромов, дифференцирование заболевания с другими и обоснование предварительного диагноза. Намечают план лечения. Во время обследования каждый студент проводит физикальное обследование больного (осмотр, пальпацию групп лимфоузлов, живота, ректальное исследование). Во время занятий студенты интерпретируют лабораторные данные, ультрасонографических, эндоскопических, рентгенологических, цитологических и патогистологических исследований. В перевязочной студенты под контролем преподавателя проводят перевязки, изучают состояние послеоперационных ран, намечают план дальнейшего лечения. В отделении интенсивной терапии и реанимации студенты познают принципы интенсивной терапии и ухода за тяжелыми больными. Затем осуществляется анализ и коррекция самостоятельной работы. Написание тестов по теме. Затем в течение 15 минут подводятся итоги занятия и выставляются оценки.

Приложение 7

Граф логической структуры темы «РАК ПРЯМОЙ И ОБОДОЧНОЙ КИШКИ»

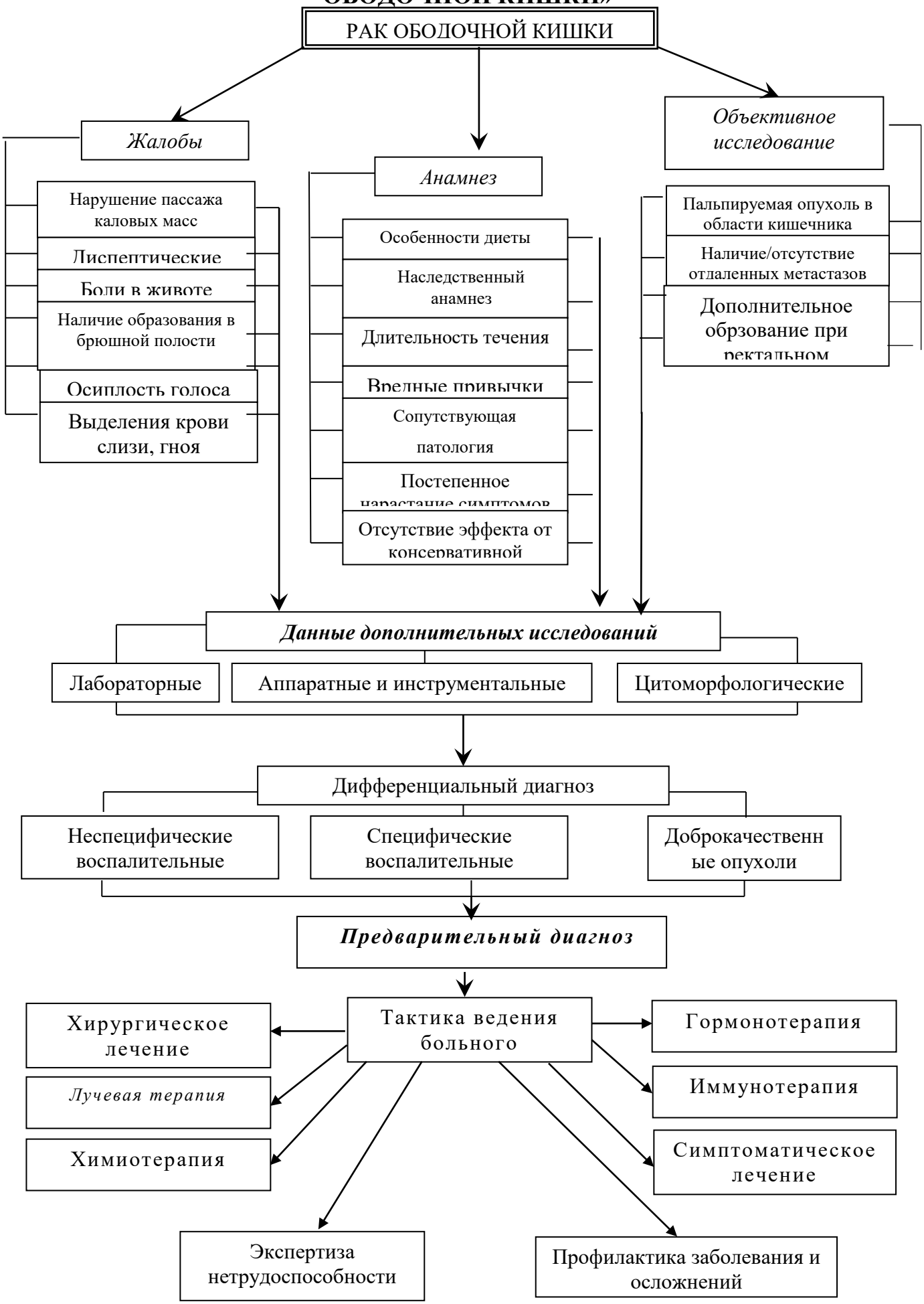

Граф логической структуры темы «РАК ПРЯМОЙ И ОБОДОЧНОЙ КИШКИ»

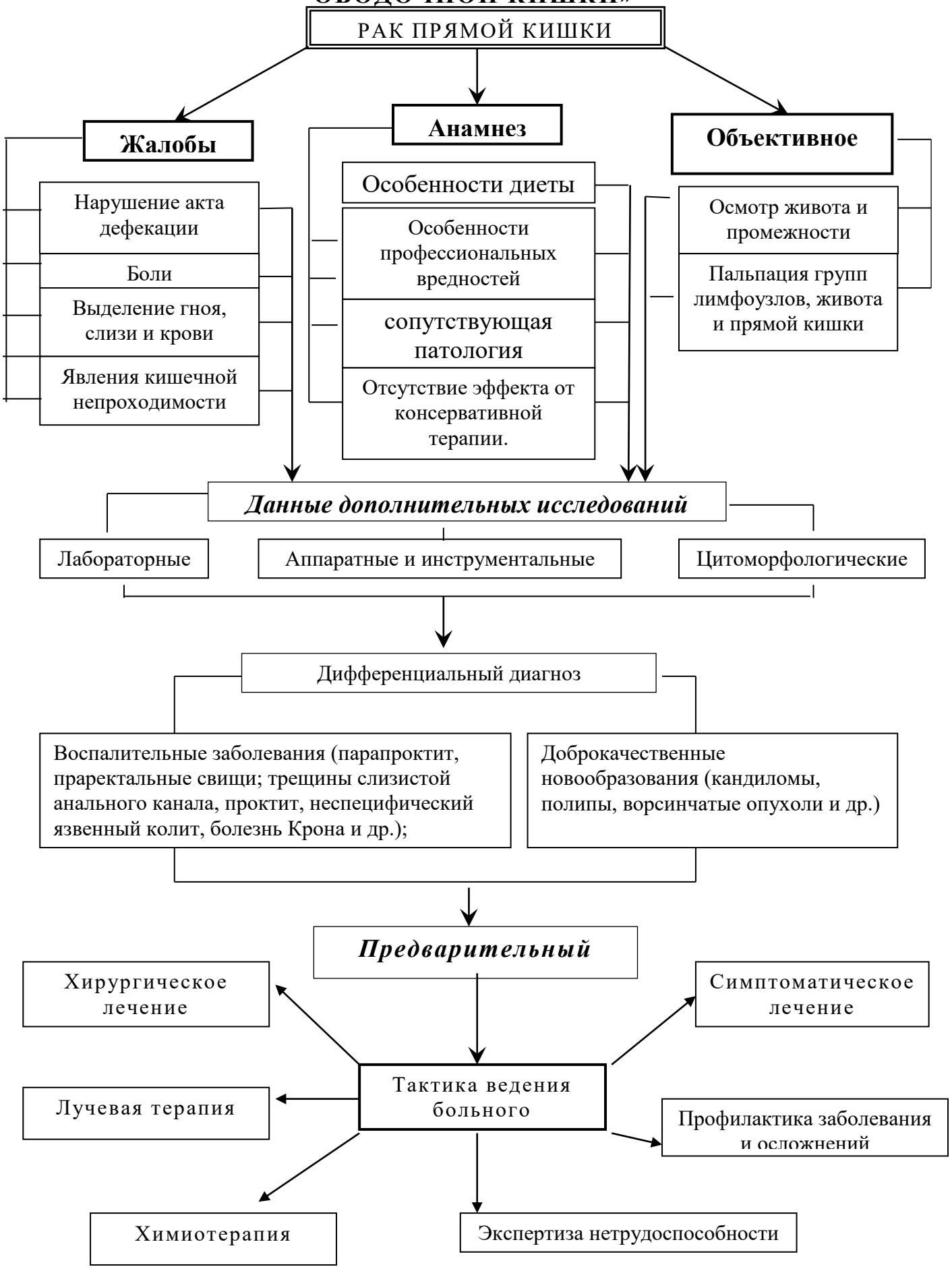

Приложение 8

Алгоритм темы «РАК ПРЯМОЙ И ОБОДОЧНОЙ КИШКИ»

Алгоритм темы «РАК ПРЯМОЙ И ОБОДОЧНОЙ КИШКИ»

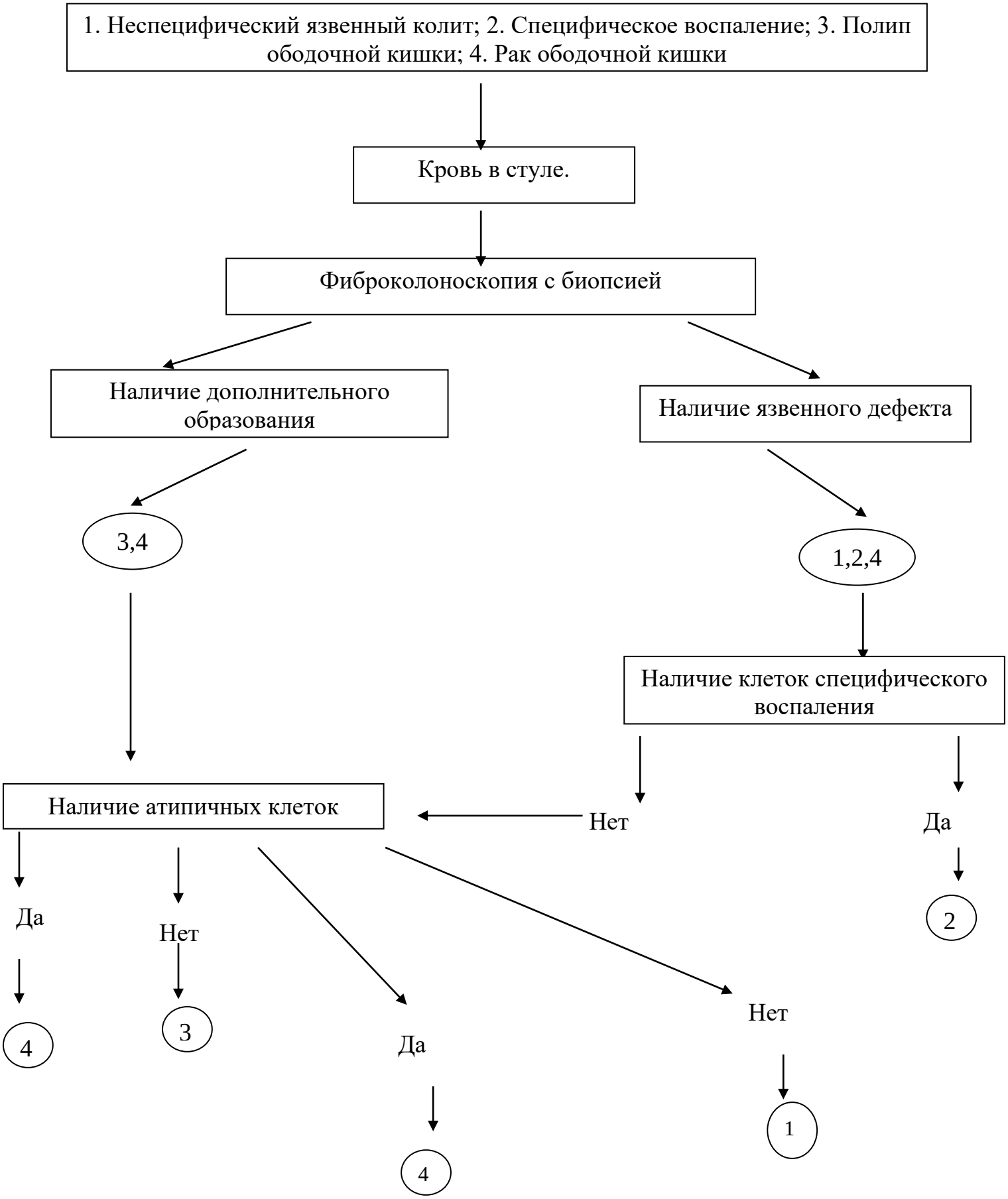

Классификация рака ободочной кишки (Код МКХ-о.с18-с19)

по системе TNM (5-е издание, 1997 год).

TNM клиническая классификация

T - первичная опухоль.

Tx - недостаточно данных для оценки первичной опухоли.

T0 - первичная опухоль определяется.

Tis - Carcinoma in situ: внутриэпителиальная опухоль или инвазия базальной мембраны.

T1 - опухоль инфильтрирует подслизистый слой.

T2 - опухоль инфильтрирует мышечный слой.

T3 - опухоль проникает через мышечный слой в субсерозный слой или в ткань неперитонизированных участков кишки.

T4 - опухоль непосредственно распространяется на соседние органы или структуры и/или прорастает висцеральную брюшину.

Примечание: Прямое распространение при T4 означает распространение на другие сегменты ободочной кишки путем прорастания серозного слоя, например, врастание сигмовидной кишки в слепую.

N - регионарные лимфатические узлы.

Nx - недостаточно данных для оценки состояния регионарных лимфатических узлов.

N0 - нет признаков поражения регионарных лимфатических узлов.

N1 - наличие метастазов в 1-3 регионарных лимфатических узлах.

N2 - наличие метастазов в 4 и более регионарных лимфатических узлах.

Примечание: Опухолевый узел размером более 3 мм в диаметре в околотолстокишечной жировой ткани без гистологических признаков резидуального лимфатического узла в опухолевой ткани классифицируется как метастаз в регионарные лимфатические узлы. Однако опухолевые узлы размером до 3 мм в диаметре классифицируются в категории T как непосредственное распространение опухоли, например T3.

M - отдаленные метастазы.

Mx - недостаточно данных для определения отдаленных метастазов.

M0 - отдаленные метастазы не определяются.

M1 - наличие отдаленных метастазов.

pTNM патоморфологическая классификация

Категории pT, pN, pM соответствуют категориям T, N, M.

pN0 Материал для гистологического исследования после регионарной лимфаденэктомии должен включать не менее 12 лимфатических узлов.

G - гистологическая градация.

Gx - степень дифференциации не может быть определена.

G1 - высокая степень дифференциации.

G2 - средняя степень дифференциации.

G3 - низкая степень дифференциации.

G4 - недифференцированная опухоль.

Группировка по стадиям

Стадия 0	Tis	N0	M0
Стадия I	T0 T2	N0 N0	M0 M0
Стадия II	T3 T4	N0 N0	M0 M0
Стадия III	Любое T Любое T	N1 N2	M0 M0
Стадия IV	Любое T	Любое N	M0

КЛАССИФИКАЦИЯ

Ободочная и прямая кишка (ICD-0 153, 154.0,1)

Правила классификации.

Классификация применима только для рака. Должно быть гистологическое подтверждение диагноза.

При оценке категории T, N и M используются следующие методы:

T категории физикальный осмотр, методы визуализации, эндоскопия и/или хирургическое исследование.

N категории физикальный осмотр, методы визуализации и/или хирургическое исследование.

M категории физикальный осмотр, методы визуализации и/или хирургическое исследование.

Анатомические области и части

Ободочная кишка.

1. Аппендикс (153.5) 2. Слепая кишка (153.4) 3. Восходящий отдел (153.6)
4. Печеночный изгиб (153.0) 5. Поперечно-ободочная кишка (153.1)
6. Селезеночный изгиб (153.7) 7. Нисходящий отдел (153.2)
8. Сигмовидная кишка(153.3)

Прямая кишка.

1. Ректосигмоидный отдел (154.0) 2. Прямая кишка (154.1)

Регионарные лимфатические узлы

Регионарными лимфатическими узлами являются периколические и периректальные, а также лимфоузлы, располагающиеся вдоль подвздошной, правой толстокишечной, средней толстокишечной, левой толстокишечной, нижней мезентериальной и верхней прямокишечной (геморроидальной) артерий.

Международная классификация по системе TNM

Стадия 0 - Tis (рак in situ)

Стадия I - $T_1N_0M_0$, $T_2N_0M_0$

Стадия II - $T_3N_0M_0$,$T_4N_0M_0$

Стадия III - все значения T, $N_{1-3}M_0$

Стадия IV - все значения T и N, M_1

T_1- опухоль прорастает слизистую оболочку и подслизистую основу кишки

T_2 - опухоль прорастает мышечный слой стенки кишки

T_3 - опухоль прорастает субсерозную ткань или неперитонезированные участки кишки

T_4 - инвазия опухоли в периректальные ткани и соседние органы.

Tx - первичная опухоль не может быть оценена

N_1 - один - три пораженных метастазами регионарных лимфатических узла

N_2 - более трех пораженных лимфатических узла

N_3 - поражение лимфатических узлов вдоль магистральных сосудов прямой кишки

M_0 - отдаленных метастазов нет
M_1 - есть отдаленные метастазы

Группировка по стадиям

Отечественная	Международная			По Dukes
Стадия 0	Tis	N0	M0	
Стадия 1	T1,T2	N0	M0	A
Стадия 2	T3,T4	N0	M0	B
Стадия 3	Любая T	N1,N2,N3	M0	C
Стадия 4	Любая T	Любая N	M1	D

Классификация Dukes. Стадия A – опухоль ограничена стенкой кишки без прорастания в окружающие ткани и без метастазов в регионарные лимфатические узлы.

Стадия B – опухоль прорастает в окружающие ткани, но отсутствуют метастазы в регионарных лимфатических узлах.

Стадия C1 – опухоль с или без прорастания в окружающие ткани, но с наличием метастазов в околокишечных лимфатических узлах.

Стадия C2 – опухоль, пенетрирующая все слои кишечной стенки с наличием метастазов в лимфатических узлах, расположенных в области перевязанных питающих сосудов.

Стадия D – наличие отдаленных метастазов.

Классификация рака прямой кишки, утвержденная Министерством здравоохранения СССР от 08.10.80 г.

•Iст. - небольшая, четко ограниченная, подвижная опухоль,
локализующаяся на небольшом участке слизистой оболочки и подслизистой основы
(менее полуокружности стенки кишки). Регионарные метастазы отсутствуют
•II А ст. - опухоль, занимающая до половины окружности кишки, не выходит за ее пределы; регионарные метастазы отсутствуют.
•II Б ст. - опухоль того же размера с наличием регионарных метастазов.
•III А ст. - опухоль, занимающая более половины стенки кишки, прорастающая серозную оболочку, но без регионарных метастазов.
•III Б ст. - опухоль той же степени распространения
с метастазами в регионарные лимфатические узлы.
•IVA ст. -опухоль любого размера, прорастающая соседние органы,
но без регионарных и отдаленных метастазов
•IVБ ст. - опухоль той же степени распространенности,
но с отдаленными метастазами
и любыми вариантами регионарного метастазирования.

ОНКОГИНЕКОЛОГИЯ

АКТУАЛЬНОСТЬ ТЕМЫ

Рак шейки матки (РШМ) за последние годы привлекает к себе особенное внимание и является одной из важных проблем онкологии. Ежегодно в мире регистрируется свыше 500000 больных РШМ. Все большее распространение РШМ вывело его в мире на второе место после рака молочной железы в структуре онкозаболевания женщин. Кроме того, в ряде стран наблюдается прогрессирующее увеличение частоты заболевания РШМ в молодом возрасте. В России прирост показателей заболевания РШМ в возрастной группе больных до 30 лет составляет 51,6%, в Скандинавских странах - более 60%.

Следует подчеркнуть, что в последнее десятилетие отмечается неуклонный рост заболеваемости раком эндометрия. В развитых странах, таких как Швеция и США, рак эндометрия по частоте вышел на первое место. В нашей стране увеличение заболеваемости раком данной локализации за последнее десятилетие в среднем составило 6% в год.

Рост заболеваемости раком эндометрия связан не только с увеличением продолжительности жизни, но и с повышением в популяции женщин частоты различных эндокринных и обменных нарушений (сахарный диабет, ожирение, гиперэстрогения, ановуляция, гиперхолестеринемия и др.).

Средний возраст больных раком эндометрия 56,1 года. Женщины в возрасте 50-59 лет составляют 40-45% всех заболевших. Удельный вес женщин репродуктивного возраста не превышает 7%.

Необходимо отметить, что в среднем раком яичников (РЯ) заболевает одна из семидесяти женщин (1,4%). Средний возраст, в котором возникает рак яичников, составляет 61 год.

Также как и при многих других злокачественных опухолях, истинные причины возникновения рака яичника остаются малоизученными. Ученые установили, что рак яичников встречается чаще у нерожавших женщин, а также тех, кто не применял с целью контрацепции оральные контрацептивы. В

нескольких исследованиях было доказано, что оральные контрацептивы обладают «защитным» действием против рака яичников.

Риск возникновения злокачественных опухолей яичников повышен у больных раком молочной железы (в два раза). Огромное влияние оказывает наследственный фактор. Так, ученые обнаружили, что рак яичников может передаваться по наследству. В таких случаях речь идет о семейном раке яичников. Вероятность, передачи высокой предрасположенности к заболеванию передается в 50 процентах случаев от матери к дочери.

К сожалению, рак яичников длительное время протекает бессимптомно. Нередко женщина воспринимает появившиеся симптомы, как проявления аднексита - воспаления яичников, которое не является редкостью у очень многих представительниц слабого пола. Поэтому первым симптомом, которые заставляет обратиться к врачу является увеличенный живот. Обусловлен этот симптом распространением опухоли яичника по брюшной полости, поражением сальника (жировая ткань, располагающаяся внутри брюшной полости) и скоплением в связи с этим жидкости (асцит).

Ранние симптомы включают появление болей в нижних отделах живота. Боли часто носят невыраженный, тянущий характер. Похожи эти боли на те, что возникают при хроническом воспалении яичников.

Диагностика рака яичника, также как и других онкологических заболеваний складывается из осмотра и выявления симптомов, а также обследования с помощью инструментальных методов исследования. Врач-гинеколог или онкогинеколог осматривает живот больной, проводится гинекологический осмотр. При подозрении на рак яичника может выполняться пункция, при которой получают жидкость из брюшной полости. При ее цитологическом исследовании может быть установлено, что в брюшной полости имеются клетки рака.

Инструментальные методы исследования включают ультразвуковое исследование, при котором может быть выявлена опухоль яичниках, а также оценена распространенность процесса (поражение печени, накопление жидкости

в брюшной полости). Выполняется трансвагинальное ультразвуковое исследование.

С целью уточнение распространенности процесса могут проводиться рентгенография легких, компьютерная и магнитно-резонансная томография органов брюшной полости.

Существуют лабораторные методы исследования, которые могут давать дополнительные сведения. Так обнаружение в крови высокого уровня маркера CA125 при прочных положительных результатах исследования дает основания говорить о наличии опухолевого процесса.

Основным методом лечения рака яичников является комбинированное - операция и химиотерапия. Во время оперативного вмешательства в зависимости от распространенности опухоли. При ранних стадиях удаляют пораженный яичник. При переходе процесса на матку, выполняется ее удаление. При распространении опухоли в сальник, выполняется его резекция (удаление).

Химиотерапия обычно дополняет хирургическое лечение. В настоящее время с целью лекарственного лечения рака яичника используются комбинации таких препаратов как Цисплатин (и препарат следующего поколения этой группы - Карбоплатин), Циклофосфан, Таксол и др.

Контроль лечение проводят по исследования уровня опухолевых маркеров (CA125), ультразвукового исследования и других методов, применяющихся с целью исключения/подтверждения опухолевого распространения.

При первой стадии рака яичников 5-летняя выживаемость составляет 80 процентов, при самой начальной стадии (поражение одного яичника, не распространяющаяся на другие органы) этот показатель составляет 95 процентов.

При запущенном раке яичников - 3 и 4 стадии 5-летняя выживаемость составляет 25-30 процентов. В отношении других злокачественных опухолей, например, рака желудка или рака поджелудочной железы, это достаточно высокая цифра. Основной причиной смерти при раке яичника является асцит, нарушение кишечной проходимости, истощении. Могут стать причиной смерти отдаленные метастазы в кости, легкие, печень и головной мозг.

ЦЕЛИ ОБУЧЕНИЯ

Общая цель: уметь поставить предварительный диагноз и выработать тактику ведения онкогинекологических больных.

УМЕТЬ**:**

Конкретные цели:	***Цели исходного уровня знаний-умений:***
	Уметь:
1. Выбрать из данных жалоб, анамнеза объективного исследования сведения, свидетельствующие о наличии онкогинекологического заболевания.	1. Собирать жалобы и анамнез. Проводить объективное исследование больной (кафедра общей хирургии).
2. Назначать и интерпретировать данные дополнительных методов обследования, выявить морфологический субстрат.	2. Оценивать и интерпретировать результаты лабораторно-инструментального обследования, цитоморфологических исследований и обосновать морфологический субстрат (кафедры пропедевтической и внутренней медицины, кафедра лучевой диагностики и лучевой терапии, общей хирургии, патологической анатомии).
3. Провести дифференциальную диагностику между различными онкогинекологическими заболеваниями.	3.Распознавать синдромы заболевания (кафедра общей хирургии).
4. Обосновать предварительный диагноз и определить тактику ведения больной.	4. Применять этиопатогенетическое, симптоматическое, комплексные методы лечения (кафедры общей хирургии, фармакологии и клинической фармакологии).

ЗАДАНИЯ ДЛЯ ПРОВЕРКИ ИСХОДНОГО УРОВНЯ

1.Больная 23 лет, жалуется на внезапно возникшие боли внизу живота, рвоту. При гинекологическом осмотре обнаруживается болезненная опухоль в

правых придатках. В показателях крови лейкоцитоз, увеличение СОЭ. Какой диагноз наиболее вероятен в данном случае?

A. Острый аппендицит.

B. Острый сальпингит.

C. Разрыв яичника.

D. Перекрут ножки кисты яичника.

Эталон ответа: D.

2.Определите тактику ведения больной с перекрутом ножки кисты яичника?

A. Антибиотикотерапия.

B. Физиотерапевтические методы.

C. Оперативное лечение.

Эталон ответа: C.

3.Наиболее часто встречающийся гистотип рака шейки матки (РШМ) является:

A. светлоклеточная аденокарцинома.

B. темноклеточная аденокарцинома.

C. плоскоклеточный рак.

D. мелкоклеточный рак.

Эталон ответа: C.

4.Наиболее специфическим фактором риска развития РШМ является:

A. Ранняя менопауза.

B. Курение

C. Helicobacter pylori

D. Вирус папилломы человека

Эталон ответа: D.

ИСТОЧНИКИ ИНФОРМАЦИИ ДЛЯ ПОПОЛНЕНИЯ ИСХОДНОГО УРОВНЯ ЗНАНИЙ

1. Общая хирургия [Текст/электронный ресурс] : Учебник: В 2-х ч. Ч. 1 / А. Е. Климов, Пауткин Юрий Федорович. - Электронные текстовые данные. - М. : Изд-во РУДН, 2015. - 560 с. : ил. - ISBN 978-5-209-06438-1 : 189.44. http://lib.rudn.ru/ProtectedView/Book/ViewBook/4798
2. Пропедевтика внутренних болезней: учебник /Н. А. Мухин, В. С. Моисеев ─ М. : ГЭОТАР-Медиа ,2005. ─ 768 с.
3. Радиология (лучевая диагностика и лучевая терапия) : учебник /ред. М. Н. Ткаченко ─ Киев : Книга-плюс, 2013. ─ 744 с.
4. Радиология (лучевая диагностика и лучевая терапия) : учебник /ред. М. Н. Ткаченко ─ Киев : Книга-плюс, 2013. ─ 744 с.
5. Налётов С.В.Клиническая фармакология и фармакотерапия в практике врача /ред. С. В. Налётов ; Донецкий мед. ун-т. ─ Донецк ,2010. ─ 672 с.
6. Ельский В. Н. Общая патологическая физиология : учебное пособие /ред. В. Н. Ельский ; Донецкий мед. ун-т. ─ Донецк ,2013. ─ 287 с.

ТЕОРЕТИЧЕСКИЕ ВОПРОСЫ ДЛЯ ПОПОЛНЕНИЯ ИСХОДНОГО УРОВНЯ ЗНАНИЙ

1. Эпидемиология рака яичников, этиологические факторы и предраковые заболевания.
2. Факторы риска, профилактика.
3. Классификация рака яичников: морфологическая, клиническая, гистологическая.
4. Вопросы метастазирования.
5. Клиническая симптоматика рака яичников.
6. Диагностика.
7. Принципы и тактика лечения рака яичников.

8. Принципы химиолучевого и других компонентов комбинированного лечения рака яичников.
9. Экспертиза нетрудоспособности, реабилитация больных.
10. Эпидемиология рака шейки матки, предопухолевые заболевания.
11. Клиническая симптоматика опухолей шейки матки.
12. Диагностика опухолей шейки матки - лабораторные, инструментальные, аппаратные методы обследования.
13. Клиническая классификация опухолей шейки матки, пути метастазирования.
14. Тактика ведения больной раком шейки матки.
15. Заболеваемость и смертность при раке тела матки.
16. Предраковые заболевания, их диагностика и лечение.
17. Гистологические формы рака тела матки.
18. Пути метастазирования.
19. Классификация рака тела матки.
20. Лечение, показания к нему.
21. Возможность профилактики развития рака.
22. Прогноз жизни больных в зависимости от стадии рака тела матки.

ГРАФ ЛОГИЧЕСКОЙ СТРУКТУРЫ ТЕМЫ «ОНКОГИНЕКОЛОГИЯ» (СМ. ПРИЛОЖЕНИЕ 9)

ИСТОЧНИКИ ИНФОРМАЦИИ

Основная

1. Онкология/ Под ред. академика НАМН Украины Г.В. Бондаря, члена-корреспондента НАМН Украины Ю.В.Думанского, профессора А.Ю.Поповича. Киев, ВСИ « Медицина», 2015.- 575с.: ил.
2. Онкология: национальное руководство /ред. В. И. Чиссов, М. И. Давыдов ─ М. : ГЭОТАР-МЕДиа ,2013. ─ 1072 с.

3. Детская онкология: учебник /Л.А. Дурнов, Г.В. Голдобенко ─ М.:Медицина, 2002. ─ 608 с.
4. Клиническая онкология/ ред. Черенков В.Г. ─ М., 1999 . ─ 384 с.
5. Лекции по клинической онкологии: учеб. пособие /Г.В. Бондарь, С.В. Антипова, А.Ю. Попович и др.; Донецкий мед. ун-т. Каф. онкологии ─ Донецк, 2011. ─ 1 электрон. опт. диск (CD-ROM).
6. Лекционный курс кафедры онкологии.
7. Граф логической структуры темы «Онкогинекология».

Дополнительная

1. Онкогинекология: лекция/тЮ.В. Думанский ; Донецкий мед. ун-т. Каф. онкологии и радиологии ФИПО ─ Донецк ,2009. ─ 1 электрон. опт. диск (CD-ROM).
2. Общие принципы лечения злокачественных опухолей лекция /Ю. В. Думанский, В. Х. Башеев, С. Э. Золотухин и др. ; Донецкий мед. ун-т. Каф. онкологии и радиологии ФИПО ─ Донецк, 2008. ─ 1 электрон. опт. диск (CD-ROM).
3. Комбинированное и комплексное лечение злокачественных опухолей: лекция /Ю. В. Думанский, В. Х. Башеев, С. Э. Золотухин и др. ; Донецкий мед. ун-т. Каф. онкологии и радиологии ФИПО ─ Донецк, 2008. ─ 1 электрон. опт. диск (CD-ROM).
4. Общие принципы диагностики и лечения злокачественных опухолей: лекция /Ю. В. Думанский, В. Х. Башеев, С. Э. Золотухин и др. ; Донецкий мед. ун-т. Каф. онкологии и радиологии ФИПО ─ Донецк ,2008. ─ 1 электрон. опт. диск (CD-ROM).
5. Лабораторные и функциональные исследования в онкологии: лекция; Донецкий мед. ун-т. Каф. онкологии и радиологии ФИПО ─ Донецк,2008. ─ 1 электрон. опт. диск (CD-ROM).
6. Современное состояние онкологии и перспективы ее развития: лекция ; Донецкий мед. ун-т. Каф. онкологии и радиологии ФИПО ─ Донецк,2008. ─ 1 электрон. опт. диск (CD-ROM).

7. Закономерности опухолевого роста. Патогенез клинических симптомов : лекция /Ю. В. Думанский, В. Х. Башеев, С. Э. Золотухин и др. ; Донецкий мед. ун-т. Каф. онкологии и радиологии ФИПО — Донецк,т2008. — 1 электрон. опт. диск (CD-ROM).

Интернет-ресурс

1. ЭБС ДонНМУ http://katalog.dnmu.ru
2. ЭБС <<Консультант студента>> http://www.studmedlib.ru
3. ЭБС издательства <<Лань>> http:/e.lanbook.com
4. . ЭБС Российского университета дружбы народов http://lib.rudn.ru/MegaPro/WEB

АЛГОРИТМ ТЕМЫ «ОНКОГИНЕКОЛОГИЯ» (СМ. ПРИЛОЖЕНИЕ 10)

НАБО ЗАДАНИЯ ДЛЯ ПРОВЕРКИ ДОСТИЖЕНИЯ КОНКРЕТНЫХ ЦЕЛЕЙ ОБУЧЕНИЯ

Задача 1.

Больная Б., 59 лет обратилась в лечебное учреждение по месту жительства с жалобами на увеличение живота в объеме. Считает себя больной в течение последних двух месяцев, когда появились слабость, ухудшение аппетита, стал быстро увеличиваться живот. При обследовании выявлено, что в положении лежа форма живота не меняется, хотя четко выражено баллотирование.

Как расценить представленные симптомы?

A. Хроническая кишечная непроходимость;
B. Гигантская кистома;
C. Асцит неясного генеза;
D. Трубная беременность;
E. Фибромиома матки.

Правильный ответ: B.

Задача 2.

Больная А., 57 лет в менопаузе 4 года, жалуется на слабость, отсутствие аппетита, дискомфорт в нижней половине живота. При бимануальном исследовании: матка обычных размеров, в anteflexio, справа от нее в области правых придатков пальпируется опухолевидное образование до 15 см в диаметре, безболезненное, подвижное.

Какое исследование необходимо выполнить для диагностики?

A. Пункция заднего свода.

B. Обзорная рентгенография органов брюшной полости.

C. Проба Роберга.

D. Фиброколоноскопия.

E. УЗИ органов малого таза.

Правильный ответ: E.

Задача 3.

У больной В., 64 лет выявлен экссудативный плеврит слева, умеренно выраженный асцит. При объективном осмотре в брюшной полости пальпируется ограниченно подвижная опухоль, занимающая мезогастрий. Выражена пастозность и отеки нижних конечностей. Уровень раковоэмбрионального антигена (РЭА) повышен на 50%.

Каково заболевание наиболее вероятно в данном случае?

A. Рак сигмовидной кишки.

B. Рак желудка с метастазами в яичник.

C. Рак поперечно-ободочной кишки.

D. Рак яичников.

E. Рак тела матки.

Правильный ответ: D.

Задача 4.

У больной Д., 67 лет при обследовании выявлен повышенный уровень опухолево-ассоциированного поверхностного антигена CA-125 в крови.

Можно ли по этому анализу утверждать, что у больной рак яичников?

A. Необходимо дальнейшее дообследование больной.

B. Д.

C. Нет.

D. Необходимо повторное исследование СА-125 в динамике.

E. Необходимо исследование РЭА, альфафетопротеина (АФП).

Правильный ответ: А.

Задача 5.

У больной В., 68 лет при обследовании с использованием УЗИ, КТ, определения уровня опухолево-ассоциированного поверхностного антигена СА-125, РЭА выявлен рак яичников IIc стадии ($T_3N_1M_0$).

Какое лечение может быть рекомендовано на первом этапе?

A. Гормонотерапия.

B. Химиотерапия.

C. Оперативное лечение.

D. Лучевая терапия.

E. Сочетание нескольких методов лечения.

Правильный ответ: С.

Задача 1.

Больная Г., 58 лет, обратилась к врачу по поводу быстрого увеличения живота в объеме, боли в нижних его отделах, одышки при физической нагрузке, пастозности ног, слабости. Находится на диспансерном учете по поводу ишемической болезни сердца.

Как наиболее правильно трактовать описанные симптомы?

A. Хроническая кишечная непроходимость.

B. Асцит неясного генеза.

C. Декомпенсированная сердечная недостаточность.

D. Фибромиома матки.

E. Асцитическая форма рака яичников.

Ответ подготовить самостоятельно

Задача 2.

У больной Б., 62 лет, с выраженным асцитом, после выполнения лапароцентеза (удалено до 8 литров жидкости) стала определяться ограниченно подвижная, безболезненная опухоль в правой подвздошной области. При ультразвуковом исследовании определяется опухоль правого яичника 15х13 см, однородной структуры, с четкими контурами. Цитологически в асцитической жидкости – опухолевидные клетки не обнаружены.

Какое исследование необходимо выполнить для уточнения диагноза?

A. Фиброгастродуоденоскопия.

B. Диагностическая лапаротомия.

C. Лапароскопия.

D. Фиброколоноскопия.

E. Анализ мочи на белок Бенс-Джонса.

Ответ подготовить самостоятельно

Задача 3.

Больная Л., 69 лет, с выраженным ожирением жалуется на чувство тяжести внизу живота, запоры. При бимануальном исследовании четко определить наличие опухоли придатков матки не представляется возможным. Данные УЗИ – локализация яичников и определение их размеров затруднены из-за ожирения и выраженного метеоризма.

Какое диагностическое исследование необходимо выполнить для уточнения диагноза?

A. Лапаротомия.

B. Лапароскопия.

C. Обзорная рентгенография органов брюшной полости.

D. Ирригоскопия.

E. Пункция заднего свода с цитологическим исследованием полученного материала.

Ответ подготовить самостоятельно

Задача 4.

Больная Ж., 45 лет, жалуется на тяжесть внизу живота, быстрое его увеличение, слабость, быструю утомляемость, отсутствие аппетита. Считает себя больной в течение 3-4 месяцев. При объективном исследовании у больной определяется большое количество жидкости в брюшной полости, из-за чего определить наличие каких-либо образований в ней не представляется возможным. Пальцевое исследование прямой кишки и влагалища: инфильтрат в заднем своде, достигающий стенок таза, неподвижный, не связанный с прямой кишкой.

Ваш диагноз?

A. Рак почки.

B. Саркома матки.

C. Рак шейки матки.

D. Рак эндометрия.

E. Рак яичников.

Ответ подготовить самостоятельно

Задача 5.

У больной Д., 65 лет, выявлен рак яичников III стадии, асцит, метастаз в большой сальник, который имеет вид плотно пальпируемой опухоли. Больная получила 6 паллиативных курсов полихимиотерапии без видимого положительного эффекта. Общее состояние средней степени тяжести.

Какому лечению следует отдать предпочтение?

A. Симптоматическому.

B. Оперативному.

C. Полихимиотерапии.

D. Лучевой терапии.

E. Гормонотерапии.

Ответ подготовить самостоятельно

Задача 6.

Женщина, 60 лет, обратилась к участковому гинекологу с жалобами на кровомазания из наружных половых путей, появившиеся 2 месяца назад. Страдает ожирением III степени, гипертонической болезнью II ст. Менопауза 10 лет. При ректовагинальном исследовании матка не увеличена, придатки инволютны. Инфильтратов в тазу нет. Шейка матки не изменена.

Какой дополнительный метод обследования можно предложить пациентке для уточнения диагноза?

A. Диагностическое выскабливание полости матки.

B. УЗИ малого таза.

C. Гистерография;

D. КТ брюшной полости;

E. Кольпоскопия.

Ответ подготовить самостоятельно

Задача 7.

Женщина, 38 лет, страдает нарушением менструального цикла в течение последнего года. При ректальном исследовании и УЗИ малого таза, матки и придатки не увеличены. Инфильтратов в малом тазу нет. Произведено диагностическое выскабливание полости матки, получены элементы полипа эндометрия с озлокачествлением.

Какой оптимальный вариант лечения?

A. Химиотерапия.

B. Гормонотерапия.

C. Надвлагалищная ампутация матки с придатками.

D. Двухсторонняя овариэктомия.

E. Экстирпация матки с придатками.

Ответ подготовить самостоятельно

Задача 8.

Женщина, 62 лет, находящаяся в менопаузе 12 лет, жалуется на кровянистые выделения из влагалища, которые появились 5 месяцев назад. При ректовагинальном исследовании матка увеличена до 7 недель беременности, тестовата, подвижна. Придатки не увеличены. Инфильтратов в тазу нет. При диагностическом выскабливании получены элементы аденокарциномы.

Какой вид лечения можно предложить данной пациентки?

A. Лучевая терапия.

B. Надвлагалищная ампутация матки с придатками.

C. Двухсторонняя тубовариэктомия.

D. Экстирпация матки с придатками.

E. Химиотерапия.

Ответ подготовить самостоятельно

Задача 9.

Женщина, 56 лет, указывает на обильные ацикличные месячные в течение последних 3-х лет, боли внизу живота. В анамнезе двое родов, один аборт. При ректовагинальном исследовании матка увеличена до 12 недель беременности, представлена отдельными узлами до 3,5 см в диаметре, подвижная. При УЗИ малого таза узлы в матке расположены субсерозно. Придатки не увеличены.

Какой предположительный диагноз можно поставить данной пациенке?

A. Фибромиома матки.

B. Железистая гиперплазия эндометрия.

C. Полип эндометрия.

D. Эрозия шейки матки.

E. Рак тела матки.

Ответ подготовить самостоятельно

Задача 10.

После морфологической верификации диагноза «Рак эндометрия» у больной, 55 лет, выполнена экстирпация матки с придатками. Послеоперационный период гладкий. При гистологическом исследовании удаленного препарата выявлена высокодифференцированная аденокарцинома, прорастающая в миометрий.

Какие дополнительные методы лечения необходимо предложить данной больной?

A. Симптоматическая терапия.

B. Химиотерапия.

C. Иммунохимиотерапия.

D. Иммунотерапия.

E. Лучевая терапия на ложе матки.

Ответ подготовить самостоятельно

КРАТКИЕ МЕТОДИЧЕСКИЕ УКАЗАНИЯ К РАБОТЕ НАПРАКТИЧЕСКОМ ЗАНЯТИИ

В начале практического занятия проводится проверка исходного уровня знаний. Затем под контролем преподавателя студенты приступают к самостоятельной работе с больными: сбор анамнеза, физикальное обследование онкогинекологических больных, изучение данных дополнительного обследования больных. Проводится выявление ведущих синдромов, дифференцирование заболевания с другими и формируется предварительный диагноз. Далее студенты намечают план лечения больной. Во время обследования каждый студент проводит физикальное обследование больной (осмотр, пальпацию групп лимфоузлов и живота). Студенты обязательно изучают и интерпретируют лабораторные данные, данные ультрасонографических, рентгенологических, цитологических и патогистологических исследований. В перевязочной студенты самостоятельно под контролем преподавателя проводят перевязки, осуществляют ревизию послеоперационных ран, намечают тактику дальнейшего их лечения. В отделении интенсивной терапии и реанимации студенты познают принципы выхаживания больных, находящихся в критическом состоянии. Затем осуществляется анализ и коррекция самостоятельной работы. Написание тестов по теме. Затем в течение 15 минут подводятся итоги занятия и выставляются оценки.

Приложение 9

Граф логической структуры темы «ОНКОГИНЕКОЛОГИЯ»

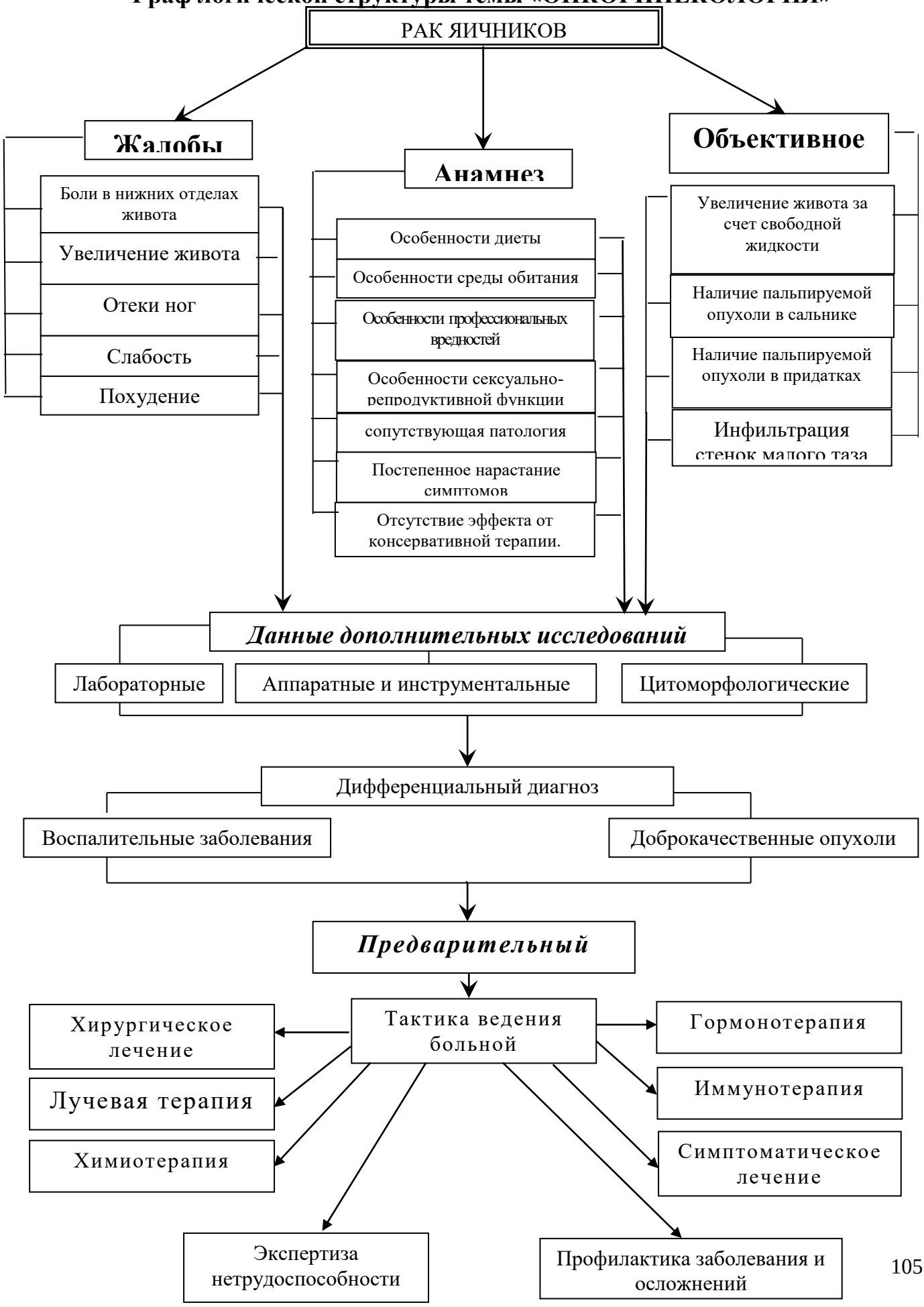

Граф логической структуры темы «ОНКОГИНЕКОЛОГИЯ»

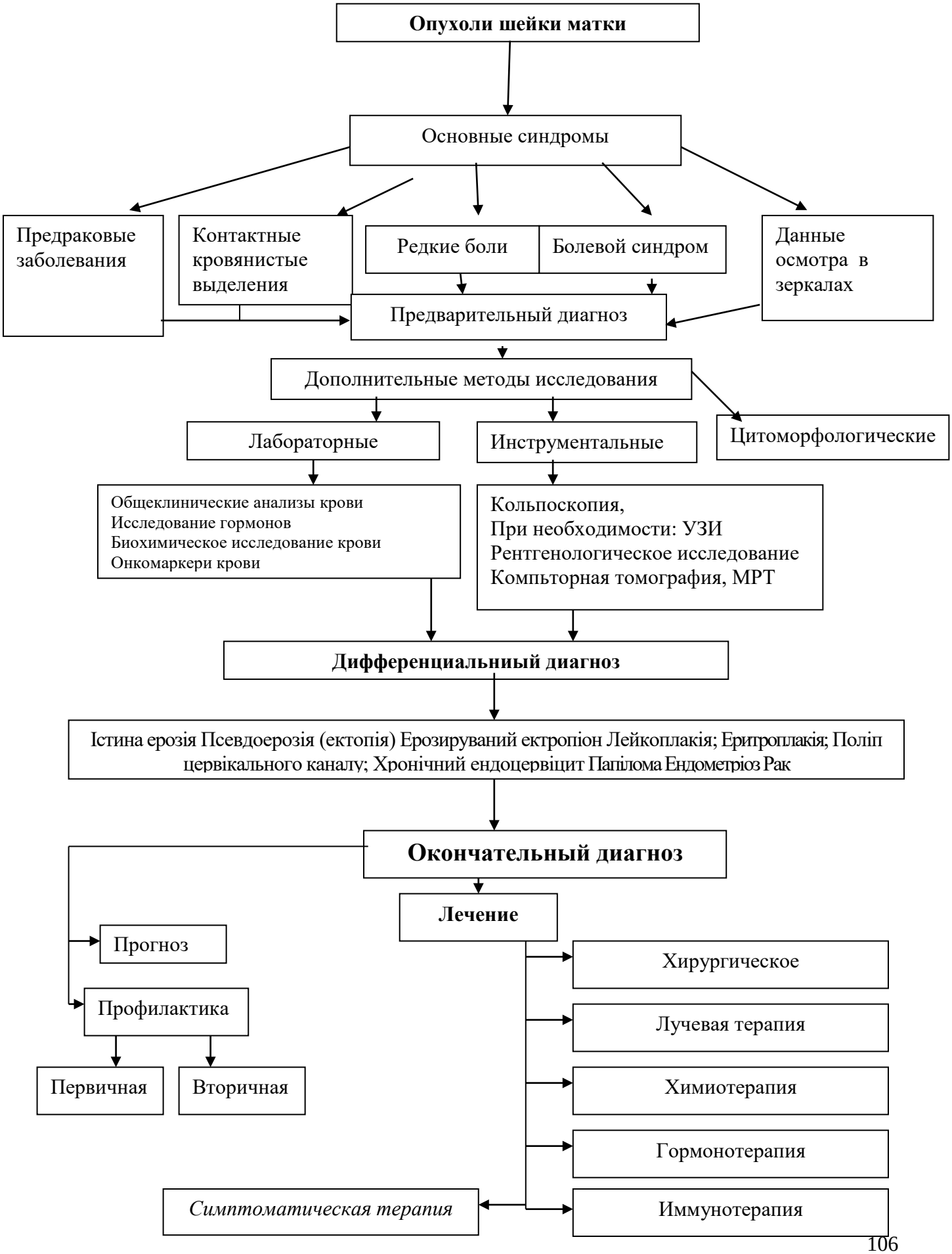

Граф логической структуры темы «ОНКОГИНЕКОЛОГИЯ»

РАК ТЕЛА МАТКИ

Предраковые заболевания:
Гиперплазия эндометрия,
Аденоматозные полипы,
Очаговый аденоматоз.

Жалобы:
1. Бели молочного, гноевидного или кровянистого характера.
2. Нарушение менструальной функции.
3. Кровотечение в постменопаузе в покое или после физической нагрузки.
4. Редко боли.
5. Зуд наружных половых органов.
6. Нарушении функции соседних органов при переходе на них опухоли.

Клиника
Объективные данные
Двуручное исследование-матка увеличена, иногда округлой формы, неравномерной консистенции с участками уплотнения.

Инфильтрация параме-Тральной клетчатки при распространении опухоли.

Предварительный диагноз

Дополнительные методы обследования

Цитологическое исследование раке
Содержимого полости матки

Гистологический анализ соскоба из полости матки

Гистероскопия – при сосочковые прорастания в Виде цветной капусты с участками кровоизлияний и некроза.

Гистерография – уточняет
Степень местного распростра-
Нения опухоли

Рентгенография органов грудной клетки

Сканирование печени

Клинический диагноз

Лечение

Хирургический метод

Комбинированный: Лучевой
Хирургический метод
Лучевой

Химиотерапия,
гормонотерапия

Реабилитация

Определение трудоспособности

Выявление групп «повышенного риска»

МЕТОДЫ ОБСЛЕДОВАНИЯ ПРИ ПОДОЗРЕНИИ НА РТМ

Вагинальное

1. Размеры матки
2. Форма
3. Консистенция
4. Инфильтрация параметрия

Ректальное

инфильтрация параметральной и ректальной клетчаток

Осмотр в зеркалах

1. Оценить слизистую влагалища (при наличии дополнительных образований указать)
2. Оценить шейку матки
3. Указать на наличие выделений и охарактеризовать их

Лабораторные методы

1. Ан. Крови
2. Ан. Мочи
3. Мазок из влагалища (цитология)
4. Гистологич. (диагностич. выскаблив.)

Дополнительные методы

1. УЗИ печени
2. Ro-графия легких
3. Гистерография
4. Гистероскопия

Приложение 10

Алгоритм обследования больной при заболевании раком шейки матки

Классификация рака тела матки (код МКБ-О С 54) по системе TNM

(5-е издание, 1997) и FIGO

TNM – клиническая классификация

Т – первичная опухоль

T,N,M категории	FIGO стадии	
TX		недостаточно данных для оценки первичной опухоли.
T0		первичная опухоль не определяется.
Tis	0	carcinoma in situ (преинвазивная карцинома).
T1	I	опухоль ограничена телом матки.
T1a	IA	опухоль ограничена эндометрием.
T1b	IB	опухоль поражает не более половины толщины миометрия.
T1c	IC	опухоль поражает более половины толщины миометрия.
T2	II	опухоль распространяется на шейку матки, но не за пределы матки.
T2a	IIA	захватывает только эндоцервикальные железы.
T2b	IIB	цервикальная стромальная инвазия.
T3 и (или) N1	III	локальное и (или) регионарное распространение, как описано ниже для категорий T3a, T3b, N1 и FIGO IIIA, B, C.
T3a	IIIA	опухоль прорастает в серозный слой и (или) в придатки (прямое распространение или метастаз) и (или) раковые клетки в асцитической жидкости или перитонеальных смывах.
T3b	IIIB	распространение на влагалище (прямое распростране-ние или метастаз).
N1	IIIC	метастазы в тазовые и (или) парааортальные лимфатические узлы.
T4	IVA	опухоль прорастает в слизистый слой мочевого пузыря и (или) толстой кишки.

П р и м е ч а н и е. Буллезного отека недостаточно, чтобы классифицировать опухоль как T4.

M1	IVB	отдаленные метастазы (за исключением метастазов во влагалище, серозной оболочке таза или в придатках, но включительно с метастазами и в других, кроме парааортальных и (или) инвагинальных внутрибрюшинных лимфатических узлах).

N – регионарные лимфатические узлы

NX – недостаточно данных для оценки состояния регионарных лимфатических узлов.

N0 – нет признаков поражения метастазами регионарных лимфатических узлов.

N1 – имеются метастазы в регионарных лимфатических узлах.

M – отдаленные метастазы

MX – недостаточно данных для определения отдаленных метастазов.

M0 – отдаленные метастазы не определяются.

M1 – имеются отдаленные метастазы.

pTNM – патоморфологическая классификация

Категории pT,pN и pM соответствуют категориям T,N,M.

pN0 – материал для гистологического исследования после тазовой лимфаденэктомии должен включать не менее 10 лимфатических узлов.

G – гистопатологическая градация

Гистопатологическую градацию по данным FIGO рассматривают в специальных источниках.

Группировка по стадиям

Стадия 0	Tis	N0	M0
Стадия IA	T1a	N0	M0
Стадия IB	T1b	N0	M0
Стадия IC	T1c	N0	M0
Стадия IIA	T2a	N0	M0
Стадия IIB	T2b	N0	M0
Стадия IIIA	T3a	N0	M0
Стадия IIIB	T3b	N0	M0
Стадия IIIC	T1	N1	M0
	T2	N1	M0
	T3a, 3b	N1	M0
Стадия IVA	T4	любое N	M0
Стадия IVB	любое T	любое N	M1

ОНКОУРОЛОГИЯ

АКТУАЛЬНОСТЬ ТЕМЫ

Рак предстательной железы (РПЖ), по данным секционного материала, составляет 4% от всех раковых заболеваний мужчин. Причем в возрастной популяции его распространенность значительно увеличивается. РПЖ – значительно отличается от ряда других злокачественных новообразований своим биологическим потенциалом, вариабельностью клинического течения и возможностями использования различных методов лечения. Проблема РПЖ содержит целый ряд нерешенных вопросов, касающихся диагностики, гистологической градации, чувствительности к гормональной и лучевой терапии, показаний к оперативному лечению. За последние годы улучшились функциональные результаты простатэктомии, снизилась послеоперационная летальность.

Следует отметить, что на фоне значительного общего увеличения онкозаболеваемости отмечается рост заболеваемости раком почки. Важной стороной проблемы является низкая эффективность лечения больных из-за позднего и несвоевременного обращения и выявления. Одной из причин данной ситуации могут быть недостаточные знания вопроса врачами разных специальностей. Знание патологии и рациональное использование лечебно-диагностического оборудования позволяет существенно улучшить ситуацию.

Опухоли мочевого пузыря, в первую очередь рак мочевого пузыря (РМП), является одной из важных проблем онкологии. Рак мочевого пузыря составляет около 5% всех опухолей. Чаще болеют пациенты в возрасте свыше 50 лет, в основном, мужчины в соотношении 2:1. Очень редко рак мочевого пузыря встечается в детском и юношеском возрасте.

ЦЕЛИ ОБУЧЕНИЯ

Общая цель: уметь поставить предварительный диагноз и выработать тактику ведения онкоурологических больных.

УМЕТЬ:

Конкретные цели:	*Цели исходного уровня знаний-умений:*
	Уметь:
1. Выбрать из данных жалоб, анамнеза, объективного исследования сведения, свидетельствующие о наличии онкоуролгического заболевания.	1. Собирать жалобы и анамнез. Проводить объективное исследование больного (кафедра общей хирургии).
2. Назначать и интерпретировать данные дополнительных методов обследования, выявить морфологический субстрат.	2. Оценивать и интерпретировать результаты лабораторно-инструментального обследования, цитоморфологических исследований и обосновать морфологический субстрат (кафедры пропедевтической и внутренней медицины, кафедра лучевой диагностики и лучевой терапии, общей хирургии, патологической анатомии).
3. Провести дифференциальную диагностику между различными онкоурологическими заболеваниями.	3. Распознавать синдромы заболевания (кафедра общей хирургии).
4. Обосновать предварительный диагноз и определить тактику ведения больного.	4. Применять этиопатогенетическое, симптоматическое, комплексные методы лечения. (кафедры общей хирургии, фармакологии и клинической фармакологии).

ЗАДАНИЯ ДЛЯ ПРОВЕРКИ ИСХОДНОГО УРОВНЯ

1.Больной К., 49 лет жалуется на частое мочеиспускание, преимущественно в ночное время, боли тянущего характера в промежности. Болен около 1 месяца. При пальпации прямой кишки простата несколько увеличена, тестоватой консистенции, чувствительна при надавливании. В анализе мочи – невыраженная

лейкоцитурия. Анализ крови – без изменений. Какие симптомы характерны для паренхиматозного простатита?

A. Поллакиурия, боли в промежности и в конце мочеиспускания.
B. Постоянный субфебрилитет, боли в промежности, выделение гноя из прямой кишки.
C. Поллакиурия, интенсивные боли в промежности, иррадиирующие в крестец, затрудненное мочеиспускание, фебрильная температура.
D. Скудная симптоматика, выявление плотных мелких узлов в простате при ее пальпации.

Эталон ответа: С.

2.Какие дополнительные методы обследования необходимы для уточнения диагноза простатита?

A. Общеклинические анализы крови и мочи, УЗИ простаты.
B. КТ органов малого таза.
C. Пункционная биопсия простаты.
D. Дополнительных методов обследования не требуется, диагноз выставляется клинически.

Эталон ответа: А.

3.Больного М., 38 лет по утрам беспокоят выделения из уретры слизистого характера, периодически отмечаются тянущие боли в промежности, иногда – учащенное мочеиспускание, нарушение половой функции. При пальпации простаты отмечается ее чувствительность, инфильтрация, незначительное увеличение. В анамнезе обращает внимание, что 2 месяца назад отмечал резкую болезненность в промежности с задержкой мочи, состояние купировалось назначением спазмолитиков. Диагноз - хронический простатит, обострение. Какие признаки наиболее точно свидетельствуют в пользу диагноза?

A. Эпизоды учащенного мочеиспускания, боли в промежности.
B. Анамнез, симптомы «раздраженной» простаты, нарушение половой функции.
C. Выделения из уретры, боли в промежности.

D. Данные пальпации простаты.

Эталон ответа: С.

4.Больной К., 57 лет, жалуется на периодическую гематурию. Для какого заболевания наиболее подходят данные симптомы?

A. Цистит.

B. Мочекаменная болезнь.

C. Аденома предстательной железы.

D. Рак мочевого пузыря.

Эталон ответа: D.

ИСТОЧНИКИ ИНФОРМАЦИИ ДЛЯ ПОПОЛНЕНИЯ ИСХОДНОГО УРОВНЯ ЗНАНИЙ

1. Общая хирургия [Текст/электронный ресурс] : Учебник: В 2-х ч. Ч. 1 / А. Е. Климов, Пауткин Юрий Федорович. - Электронные текстовые данные. - М. : Изд-во РУДН, 2015. - 560 с. : ил. - ISBN 978-5-209-06438-1 : 189.44. http://lib.rudn.ru/ProtectedView/Book/ViewBook/4798
2. Пропедевтика внутренних болезней: учебник /Н. А. Мухин, В. С. Моисеев ─ М. : ГЭОТАР-Медиа ,2005. ─ 768 с.
3. Радиология (лучевая диагностика и лучевая терапия) : учебник /ред. М. Н. Ткаченко ─ Киев : Книга-плюс, 2013. ─ 744 с.
4. Радиология (лучевая диагностика и лучевая терапия) : учебник /ред. М. Н. Ткаченко ─ Киев : Книга-плюс, 2013. ─ 744 с.
5. Налётов С.В.Клиническая фармакология и фармакотерапия в практике врача /ред. С. В. Налётов ; Донецкий мед. ун-т. ─ Донецк ,2010. ─ 672 с.
6. Ельский В. Н. Общая патологическая физиология : учебное пособие /ред. В. Н. Ельский ; Донецкий мед. ун-т. ─ Донецк ,2013. ─ 287 с.

ТЕОРЕТИЧЕСКИЕ ВОПРОСЫ ДЛЯ ПОПОЛНЕНИЯ ИСХОДГОГО УРОВНЯ ЗНАНИЙ

1. Эпидемиология рака предстательной железы, этиологические факторы и предраковые заболевания.
2. Факторы риска, профилактика.
3. Классификация РПЖ: клиническая, морфологическая, гистологическая.
4. Вопросы метастазирования.
5. Клиническая симптоматика РПЖ.
6. Диагностика.
7. Принципы ведения больных РПЖ.
8. Экспертиза нетрудоспособности, реабилитация больных РПЖ.
9. Эпидемиология опухолей почек, заболеваемость и смертность этиологические факторы и предопухолевые заболевания, патогенез опухолей почек.
10. Классификация опухолей почек.
11. Клиническая симптоматика опухолей почек.
12. Диагностика опухолей почек.
13. Вопрос метастазирования
14. Принципы и тактика лечения опухолей почек, непосредственные и отдаленные результаты лечения рака почек, диагностика и лечение рецидивов и метастазов.
15. Экспертиза нетрудотоспособности, прогноз, реабилитация больных.
16. Эпидемиология опухолей мочевого пузиря и предопухолевые заболевания.
17. Клиническая классификация опухолей мочевого пузыря, пути метастазирования.
18. Клиническая симптоматика опухолей мочевого пузыря.
19. Диагностика опухолей мочевого пузыря - лабораторные, нструментальные, аппаратные методы обследования.
20. Тактика ведения больного раком мочевого пузыря.

ГРАФ ЛОГИЧЕСКОЙ СТРУКТУРЫ ТЕМЫ «ОНКОУРОЛОГИЯ» (СМ. ПРИЛОЖЕНИЕ 11)

ИСТОЧНИКИ ИНФОРМАЦИИ

Основная

1. Онкология/ Под ред. академика НАМН Украины Г.В. Бондаря, члена-корреспондента НАМН Украины Ю.В.Думанского, профессора А.Ю.Поповича. Киев, ВСИ « Медицина», 2015.- 575с.: ил.
2. Онкология: национальное руководство /ред. В. И. Чиссов, М. И. Давыдов ─ М.: ГЭОТАР-МЕДиа ,2013. ─ 1072 с.
3. Лекции по клинической онкологии: учеб. пособие /Г.В. Бондарь, С.В. Антипова, А.Ю. Попович и др. ; Донецкий мед. ун-т. Каф. онкологии ─ Донецк ,2011. ─ 1 электрон. опт. диск (CD-ROM).
4. Клиническая онкология / ред. Черенков В.Г. ─ М., 1999 . ─ 384 с.
5. Лекционный курс кафедры онкологии.
6. Граф логической структуры темы «Онкоурология».

Дополнительная

1. Онкоурология: учеб. пособие /Ю.В. Думанский, А.В. Борота, Н.Г. Семикоз, А.Г. Кудряшов; Донецкий мед. ун-т. Каф. онкологии и радиологии ФИПО ─ Донецк ,2008. ─ 1 электрон. опт. диск (CD-R).
2. Обучающие видео-пособия: видеофильм /Г.В. Бондарь, И.Е. Седаков, Н.В. Крюков ; Донецкий мед. ун-т. Каф. онкологии ─ Донецк ,2011. ─ 1 электрон. опт. диск (CD-ROM).
3. Забрюшинные и внеорганные опухоли: лекция /Ю. В. Думанский, В. Х. Башеев, С. Э. Золотухин и др.; Донецкий мед. ун-т. Каф. онкологии и радиологии ФИПО ─ Донецк ,2008. ─ 1 электрон. опт. диск (CD-ROM).

Интернет-ресурс

1. ЭБС ДонНМУ http://katalog.dnmu.ru

2. ЭБС <<Консультант студента>> http://www.studmedlib.ru
3. ЭБС издательства <<Лань>> http:/e.lanbook.com
4. ЭБС Российского университета дружбы народов http://lib.rudn.ru/MegaPro/WEB

АЛГОРИТМ ТЕМЫ «ОНКОУРОЛОГИЯ» (СМ. ПРИЛОЖЕНИЕ 12)

ЗАДАНИЯ ДЛЯ ПРОВЕРКИ ДОСТИЖЕНИЯ КОНКРЕТНЫХ ЦЕЛЕЙ ОБУЧЕНИЯ

Задача 1.

Жалобы на тянущие боли в промежности. После прохождения планового профосмотра больной направлен на консультацию к онкологу. При ректальном исследовании в правой доле предстательной железы образование 1х1 см, плотное, бугристое. Междолевая борозда выражена. Поставьте предварительный диагноз?

A. Простатит.

B. Туберкулез предстательной железы.

C. Рак предстательной железы.

D. Аденома предстательной железы.

E. Склероз предстательной железы.

Ответ: С.

Задача 2.

Больной, 73 лет, бледен, ослаблен, жалуется на плохое мочеиспускание, боли внизу живота, в области промежности и крестца, кровь в моче. При пальпации прямой кишки выявлена бугристая, очень плотная опухоль в обеих

долях предстательной железы. Какие данные говорят в пользу злокачественной опухоли простаты?

A. Бледность, анемия.

B. Боли в области промежности и крестца.

C. Плохое мочеиспускание.

D. Данные пальпации простаты.

E. Кровь в моче.

Ответ D.

Задача 3.

Больной Ф., 48 лет, жалуется на частые болезненные мочеиспускания, боли в промежности, крестце и пояснице, периодически повышается температура тела. При пальпации прямой кишки определяется увеличенная предстательная железа тугоэластической консистенции. Каков объем исследований будет правильным?

A. Общий анализ крови и мочи, УЗИ почек, ретроградная пиелография.

B. Общий анализ крови и мочи, УЗИ мочевого пузыря, в/в пиелография.

C. Общий анализ крови и мочи, биохимический анализ крови, УЗИ почек и мочевого пузыря, в/в пиелография.

D. КТ органов малого таза, посев мочи на микрофлору.

E. КТ органов малого таза, УЗИ мочевого пузыря, обзорная рентгенография брюшной полости.

Ответ: С.

Задача 4.

Больной, 73 лет, жалуется на плохое мочеиспускание, боли внизу живота. При пальпации прямой кишки выявлена бугристая, очень плотная опухоль в обеих долях предстательной железы. Диагноз – рак предстательной железы. Тактика дальнейшего ведения больного?

A. Госпитализация в хирургическое отделение для эпицистостомии.

B. Госпитализация в хирургическое отделение для аденомэктомии.

C. Госпитализация в терапевтическое отделение для симптоматического лечения.

D. Направить к онкологу.

E. Наблюдение у хирурга.

Ответ: D.

Задача 5.

У больного Н, 65 лет, два года назад при УЗИ выявлено в мочевом пузыре новообразование около 3см в диаметре с жидкостным компонентом. В настоящее время жалоб не предъявляет. Объективно - без особенностей. Какая тактика ведения этого больного?

A. Наблюдение за больным.

B. Санаторно-курортное лечение.

C. Лечение у гастроэнтеролога.

D. Консультация онколога.

E. Консультация инфекциониста.

Ответ: D.

Задача 6.

У больного К., 36 лет, во время рентгенографии органов грудной клетки выявлены множественные метастазы в оба лёгкие. Больной жалуется на боль в правой стороне, гематурию, повышение температуры тела, повышение артериального давления. Какие диагностические процедуры необходимы в первую очередь?

A. КТ органов брюшной полости и забрюшинного пространства.

B. Обзорная Re - графия органов брюшной полости.

C. УЗД органов брюшной и забрюшинного пространства.

D. Ретроградная урография.

Ответ: А.

Задача 1.

У больного жалобы на боли в области крестца и копчика, затрудненное мочеиспускание. При ректальном исследовании сразу за сфинктером по передней поверхности пальпируется плотное бугристое образование, слизистая над ним смещается. При рентгенографии костей таза и позвоночника – множественные участки остеолитической деструкции. Какой предварительный диагноз?

A. Уретрит, остеопороз.
B. Хронический простатит, остеопороз.
C. Рак простаты, метастатическое поражение костей таза и позвоночника.
D. Туберкулез простаты и костей.
E. Рак простаты, остеопороз.

Ответ подготовить самостоятельно

Задача 2.

Больной С., 64 лет обратился к урологу с жалобами на частые мочеиспускания небольшими порциями, которые возникают также и ночью. Других жалоб нет. Вышеописанная симптоматика постепенно нарастала в течение нескольких лет. Пальпаторно простата увеличена в размерах за счет эластического образования до 5 см в диаметре, подвижного. При УЗИ определяется узел с нечеткими контурами до 4,5 см в диаметре. При пункционной биопсии – элементы пролиферирующего эпителия. Предположен диагноз – аденома простаты. Какие симптомы позволяют дифференцировать диагноз от другой патологии простаты?

A. Поллакиурия, никтурия, нарастающие длительно и медленно, отсутствие других жалоб.
B. Данные пальпации.
C. Данные УЗИ.

D. Данные пункции.

E. Размеры узла.

Ответ подготовить самостоятельно

Задача 3.

Больной поступил в приемное отделение с симптомами обструкции мочевых путей. Болеет 3 месяца, когда возникли неприятные ощущения в надлобковой области, ослабла сила струи при мочеиспускании. Симптомы нарастали, и накануне возникли сильные боли в надлобковой области, позывы на мочеиспускание. Какова диагностическая тактика хирурга?

A. Обзорная рентгенография поясничной области, УЗИ почек.

B. Пальцевое исследование прямой кишки, УЗИ мочевого пузыря и предстательной железы, общеклиническое исследование крови.

C. УЗИ мочевого пузыря и почек, восходящая урография.

D. КТ органов малого таза.

E. Только анализы крови и мочи.

Ответ подготовить самостоятельно

Задача 4.

Больной, 83 лет, жалуется на плохое мочеиспускание, вялую струю. Диагноз: рак предстательной железы II стадии. Ваша тактика лечения?

A. Выполнить УЗИ простаты, направить к онкологу.

B. Выполнить УЗИ и КТ органов малого таза, направить к хирургу.

C. Установить уретральный катетер, назначить антибиотикотерапию, направить к онкологу.

D. Установить уретральный катетер, назначить антибиотикотерапию, направить к хирургу.

E. Назначить симптоматическую терапию, после улучшения состояния направить к онкологу.

Ответ подготовить самостоятельно

Задача 5.

У больного В., 30 лет, опухоль правой почки с единичным метастазом в правое легкое. Какое показано лечение?

A. Паллиативная нефрэктомия + имунохимиотерапия + резекция легкого.

B. Иммунохимиотерапия.

C. Лучевая терапія.

Д. Химиолучевая терапія.

E. Симптоматическое лечение.

Ответ подготовить самостоятельно

Задача 6.

У больного Л., 40 лет, опухоль до 3 см в правой почке. Множественные метастазы в легкие от 1 до 4 см, метастазы в кости. Какая тактика лечения?

A. Паллиативная иммунохимиотерапия.

B. Паллиативная нефрэктомия + иммунохимиотерапия.

C. Паллиативная лучевая терапия.

Д. Симптоматическая терапия.

E. Паллиативная химиотерапия.

Ответ подготовить самостоятельно

Задача 7.

У больного Ж., 45 лет, опухоль правой почки до 8 см, тромб полой вены выше уровня диафрагмы. Какое показано лечение?

A. Паллиативная иммунохимиотерапия.

B. Паллиативная нефрэктомия.

C. Паллиативная химиотерапия.

Д. Симптоматическое лечение.

E. Паллиативная иммунотерапия.

Ответ подготовить самостоятельно

Задача 8.

У больного Т., 58 лет, тотальная гематурия. При цистоскопии патология в мочевом пузыре не выявлена. Наиболее вероятный диагноз?

A. Канцер почки.

B. Пиелонефрит.

C. Паранефрит.

D. Гемангиома почки.

E. Аномалия развития одной из почек.

Ответ подготовить самостоятельно

Задача 9.

У больного Н., 43 года, заподозренная опухоль почки. Какой из методов дополнительных исследований дает наибольшую информацию?

A. КТ.

B. УЗД.

C. Реография.

D. Выделительная урография.

E. Ретроградная урография.

Ответ подготовить самостоятельно

Задача 10.

У больного, 64 лет, при УЗИ 2 года тому назад выявлена опухоль мочевого пузыря до 4 см в диаметре. Какую тактику лечения Вы предложите этому пациенту?

A. Хирургическое лечение.

B. Химиотерапевтическое лечение.

C. Лучевая терапия.

D. Противовоспалительная терапия.

E. Симптоматическая терапия.

Ответ подготовить самостоятельно

КРАТКИЕ МЕТОДИЧЕСКИЕ УКАЗАНИЯ К РАБОТЕ НА ПРАКТИЧЕСКОМ ЗАНЯТИИ

В начале практического занятия проводится проверка исходного уровня знаний. Затем под контролем преподавателя студенты приступают к самостоятельной работе с больными: сбор анамнеза, физикальное обследование онкоурологических больных, изучение данных дополнительного обследования. Проводится выявление ведущих синдромов, дифференцирование заболевания с другими и обоснование предварительного диагноза. Намечают план лечения. Во время обследования каждый студент проводит физикальное обследование больного (осмотр, пальпацию групп лимфоузлов, живота). Во время занятий студенты интерпретируют лабораторные данные, данные ультрасонографических, эндоскопических, рентгенологических, цитологических и патогистологических исследований. В перевязочной студенты под контролем преподавателя проводят перевязки, изучают состояние послеоперационных ран, намечают план дальнейшего лечения. В отделении интенсивной терапии и реанимации студенты познают принципы интенсивной терапии и ухода за тяжелыми больными. Затем осуществляется анализ и коррекция самостоятельной работы. Написание тестов по теме: Рак щитовидной

железы. Затем в течение 15 минут подводятся итоги занятия и выставляются оценки.

Приложение 11

Граф логической структуры темы «ОНКОУРОЛОГИЯ»

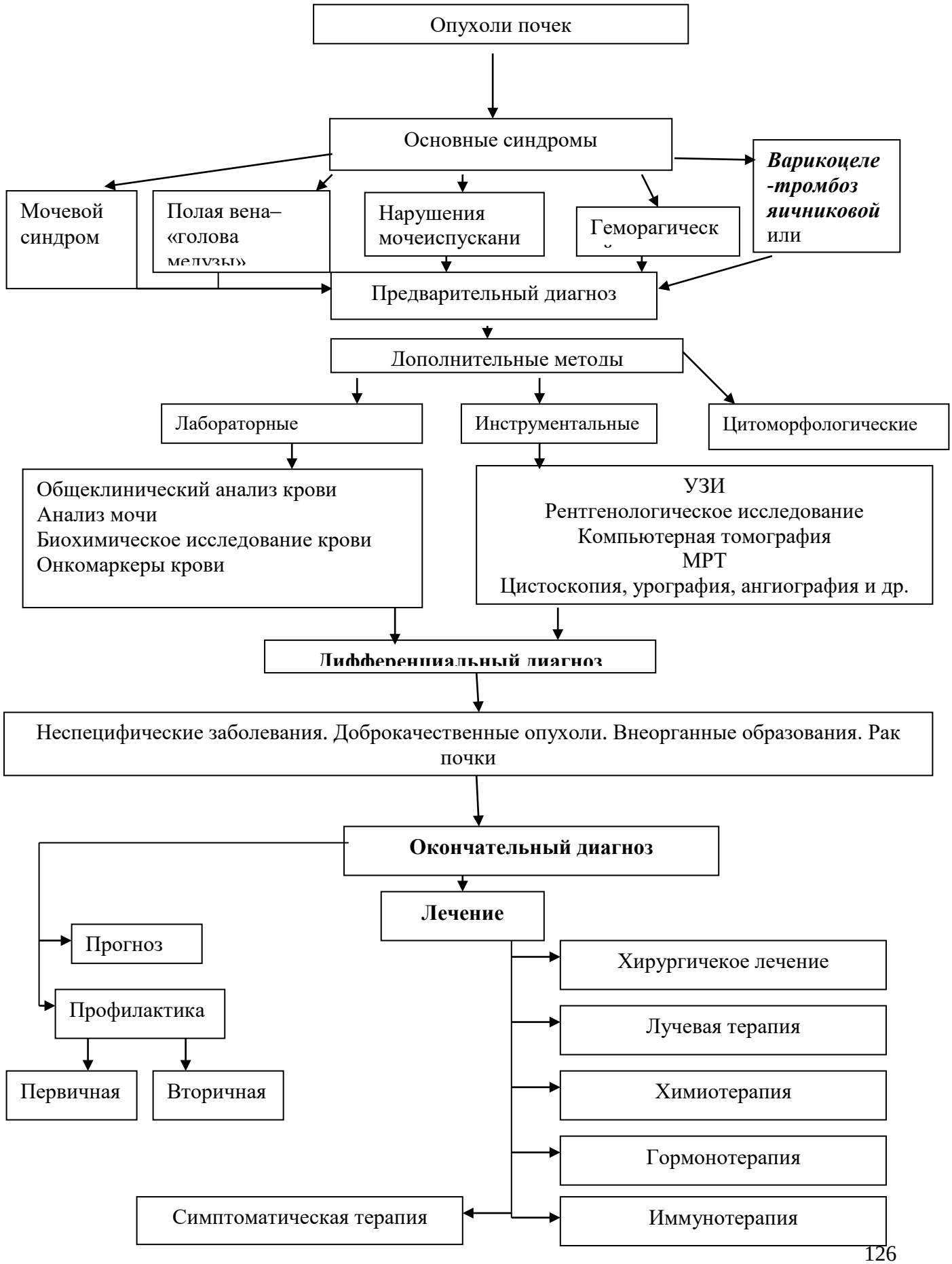

Граф логической структуры темы «ОНКОУРОЛОГИЯ»

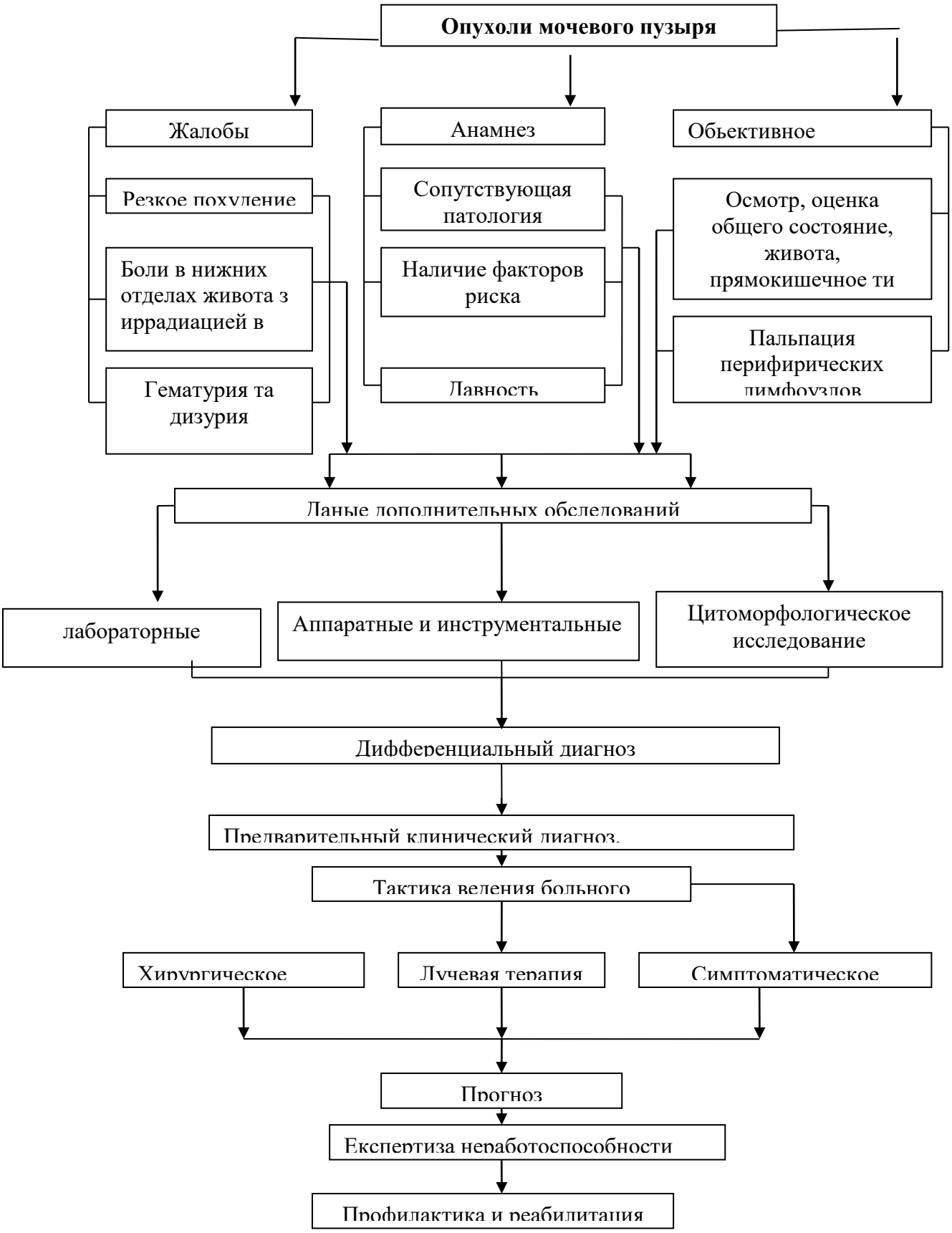

Граф логической структуры темы «ОНКОУРОЛОГИЯ»

КЛАССИФИКАЦИЯ

Опухоли предстательной железы (ICD-185, 0C61)

Правила классификации.

Классификация применима только для аденокарциномы. Переходноклеточный рак классифицируется в рубрике опухолей уретры. Должно быть гистологическое подтверждение диагноза.

При оценке категории T, N и M используются следующие методы:

T категории физикальный осмотр, методы визуализации, эндоскопия, биопсия, биохимические тесты.

N категории физикальный осмотр, методы визуализации.

M категории физикальный осмотр, методы визуализации исследование костей скелета и биохимические тесты.

Регионарные лимфатические узлы.

Регионарными лимфатическими узлами являются лимфоузлы малого таза, располагающиеся ниже бифуркации общей подвздошной артерии.

TNM Клиническая классификация

T первичная опухоль

TX недостаточно данных для оценки первичной опухоли

TO первичная опухоль не определяется

Tl клинически РПЖ, не выявляемый пальпаторно и при дополнительной визуализации.

T1a случайно обнаружена опухоль, составляющая не более 5% массы резецированной ткани;

T1b случайно обнаружена опухоль, составляющая более 5% массы резецированной ткани;

T1c опухоль, идентифицированная при биопсии.

T2 опухоль ограничивается тканью простаты[1].

T2a опухоль поражает одну долю ПЖ;

T2b опухоль поражает обе доли ПЖ.

T3 опухоль инфильтрирует капсулу[2]

T3a изолированная инфильтрация капсулы
T3b прорастание капсулы и семенных пузырьков

T4 опухоль не смещается или прорастает окружающие структуры, кроме семенных пузырьков: шейка мочевого пузыря, наружный сфинктер, прямая кишка, леватор заднего прохода и/или фиксация к стенкам таза.

N Регионарные лимфатические узлы

NX недостаточно данных для оценки регионарных лимфатических узлов

NO нет признаков метастатического поражения регионарных лимфоузлов

N1 метастазы в регионарных лимфоузлах

M Отдаленные метастазы

MX недостаточно данных для оценки

MO нет отдаленных метастазов

M1 отдаленные метастазы[3]

M1a нерегионарные лимфоузлы;

M1b кости;

M1c другие метастазы.

pTNM Патологическая классификация

pT, pN и pM категории соответствуют T, N и M категориям, но отсутствует pTNM1, так как недостаточно количества ткани для оценки категории pT.

[1] Опухоль, обнаруживаемая в одной или обеих долях только при биопсии, но не клинически и визуализацией, расценивается как T1c.
[2] Распространение на верхушку простаты или в (но не под) капсулу, классифицируется не как T3, а как T2.
[3] Когда имеются множественные метастазы, то присваивают более распространенную категорию.

G Гистопатологическая классификация

GX степень дифференцировки не устанавливается

G1 высокая степень

G2 средняя степень (средняя анаплазия)

G3-G4 низкая степень дифференциации (выраженная анаплазия)

Группировка по стадиям

Отечественная	**Международная**			
Стадия 1	T1a	N0	M0	G1
Стадия 2	T1 T2	N0 N0	M0 M0	G2, 3,4
Стадия 3	T3	N0	M0	Любая G
Стадия 4	T4 Любая T Любая T	N0 N1 Любая N	M0 M0 M1	Любая G

Приложение 12

Алгоритм темы «ОНКОУРОЛОГИЯ»

Алгоритм дифференциальной диагностики при наличии образования в почке

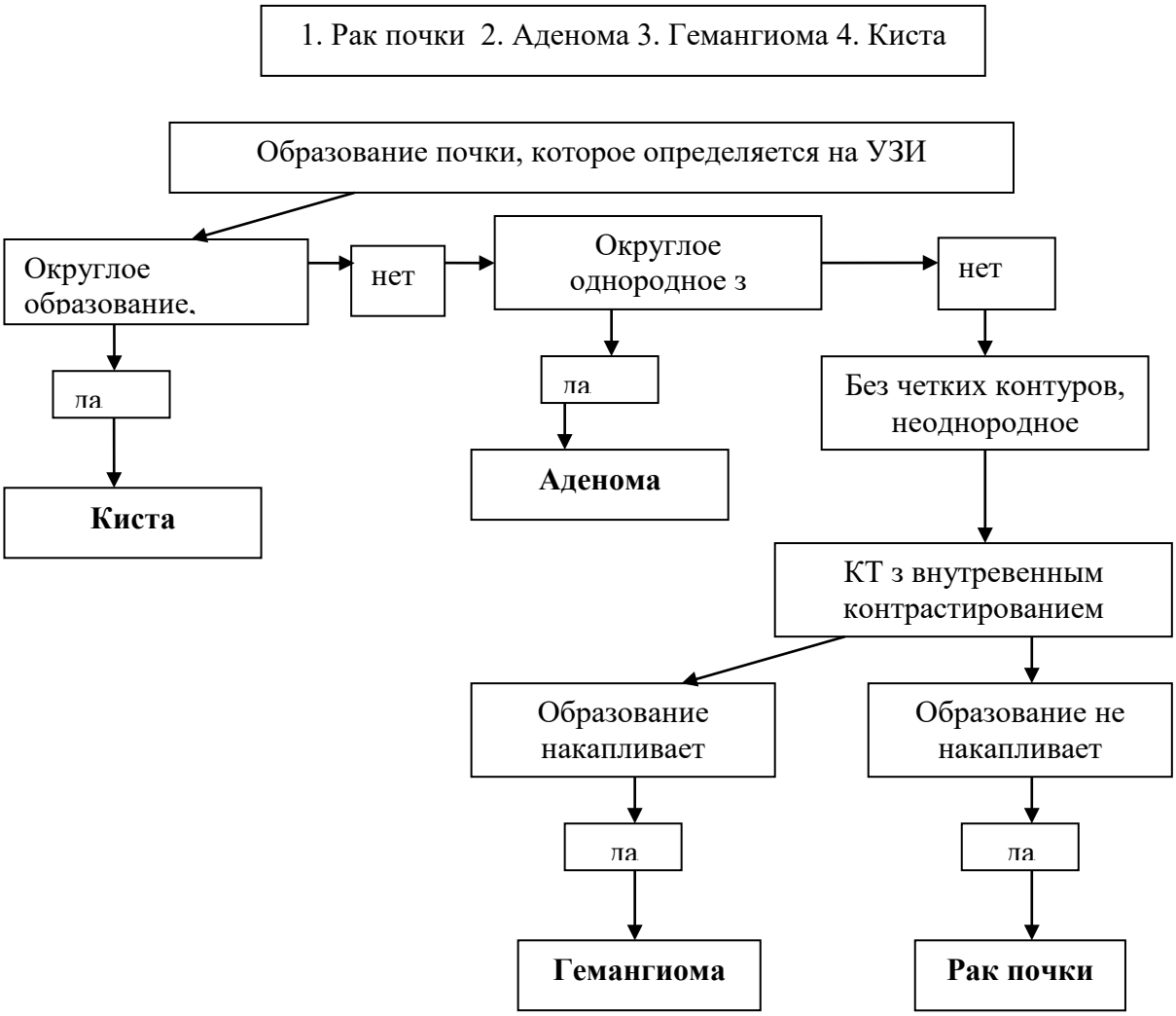

Дифференциально-диагностический алгоритм гематурии

1.Цистит.

2.Мочекаменная болезнь

3.Доброкачественная опухоль

4.Рак рак моченого пузиря

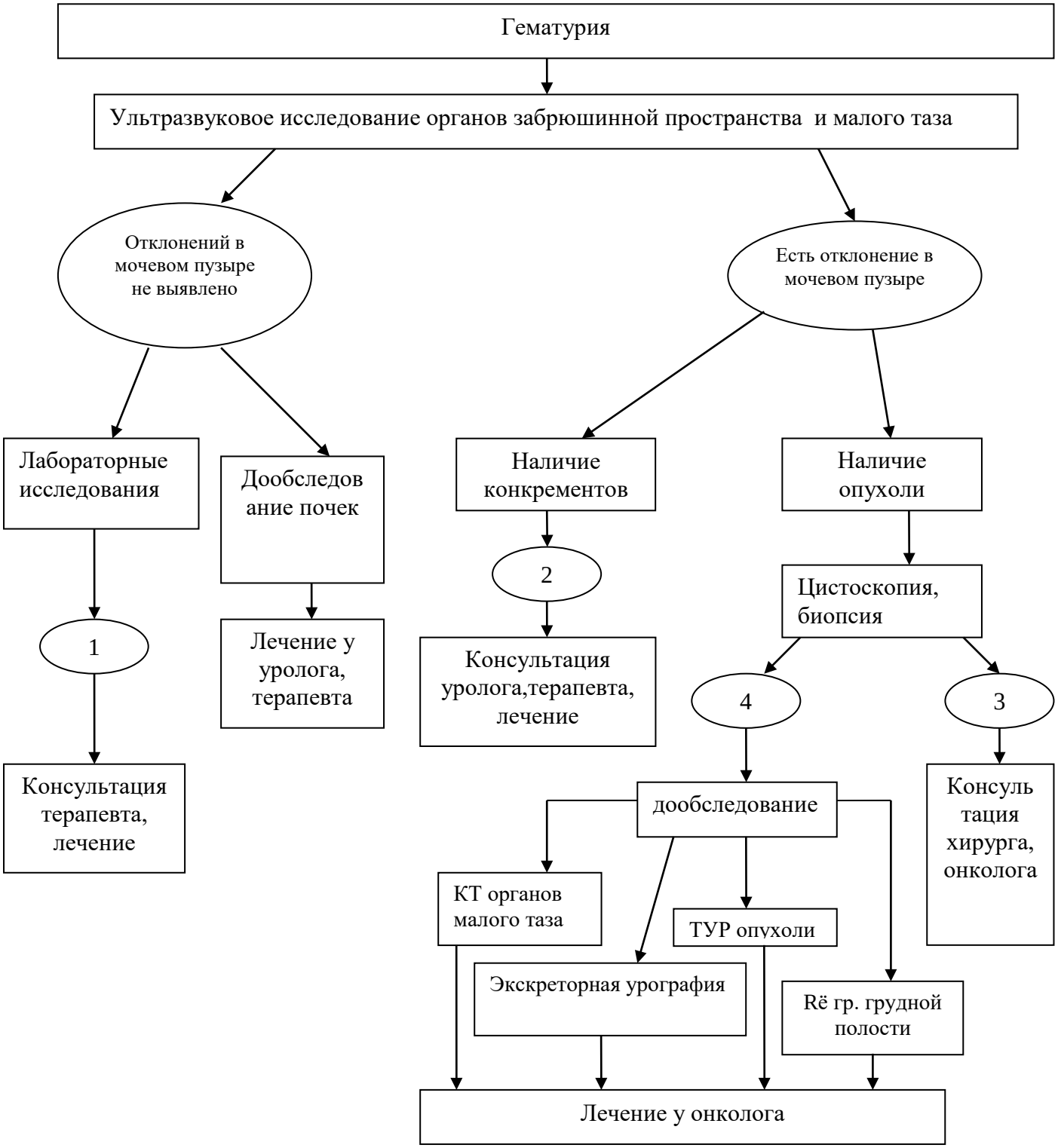

РАК КОЖИ. МЕЛАНОМА

АКТУАЛЬНОСТЬ ТЕМЫ

По данным Российского онкологического центра, у мужчин, заболевших злокачественными новообразованиями, первые места занимают рак легкого (26,5%), желудка (14,2%), кожи (8,9%), гемобластозы (4,6%), рак ободочной кишки (4,5%), предстательной железы и мочевого пузыря (по 4,0%), у женщин – рак молочной железы (18,3%), кожи (13,7%), желудка (10,4%), тела матки (6,5%), ободочной кишки (6,4%), шейки матки (5,5%), яичника (5,1%). Таким образом, новообразования кожи занимают ведущее место в структуре онкологической заболеваемости.

Клинически и гистологически различают две формы рака кожи (РК) – базальноклеточный и плоскоклеточный рак. Базалиома составляет 60-75% всех случаев РК, поражает чаще кожу лица, не метастазирует. Плоскоклеточный рак поражает чаще открытые участки тела (73-90% - кожа головы и лица), метастазирует. Диагностика РК не вызывает затруднений. Высокоинформативным является цитологический метод путем соскоба, отпечатка, пункции опухоли. При выраженных опухолях следует заподозрить прорастание в подлежащие костные структуры и выполнить рентгенобследование.

ЦЕЛИ ОБУЧЕНИЯ

Общая цель: уметь поставить предварительный диагноз, наметить тактику ведения больного РК, меланомой.

УМЕТЬ:

Конкретные цели:	***Цели исходного уровня знаний-умений:***
	Уметь:
1. Детализировать сведения из жалоб, анамнеза и объективного исследования, характерные для РК И меланомы.	1. Уметь собирать жалобы и анамнез. Проводить объективное исследование (кафедра общей хирургии)
2. Назначать и интерпретировать данные дополнительных методов обследования, выявить	2. Оценивать и интерпретировать результаты лабораторно-инструментального обследования,

морфологический субстрат	цитоморфологических исследований и обосновать морфологический субстрат (кафедры пропедевтической и внутренней медицины, кафедра лучевой диагностики и лучевой терапии, общей хирургии, патологической анатомии).
3. Провести дифференциальную диагностику между различными заболеваниями кожи	3.Распознавать синдромы заболевания (кафедра общей хирургии).
4. Обосновать предварительный диагноз и определить тактику ведения больного	4. Применять этиопатогенетическое, симптоматическое, комплексное методы лечения (кафедры общей хирургии, фармакологии и клинической фармакологии).

ЗАДАНИЯ ДЛЯ ПРОВЕРКИ ИСХОДНОГО УРОВНЯ

Больной К., 54 г., жалуется на наличие незаживающей язвы на коже голени. Язва образовалась после ссадины, которая долго не заживала. В области левой голени по передней поверхности имеется округлый дефект тканей до 3 см в диаметре, малоболезнен, дно представлено вялыми грануляциями. Сосудистый пульс сохранен на всех контрольных точках. В анамнезе – сахарный диабет. Предположительный диагноз – трофическая язва голени. *Какие признаки говорят в пользу диагноза?*

A. Возраст больной, форма язвы.

B. Сахарный диабет в анамнезе.

C. Наличие сохраненного пульса.

Эталон ответа: B.

Какое исследование позволит уточнить диагноз – трофическая язва голени и его трактовка?

A. Уровень сахара в крови выше 5,5 ммоль/л.

B. Наличие сахара в моче.

C. Выполнение сахарной нагрузки, при которой уровень сахара в сыворотке превысит 11,9 ммоль/л.

Эталон ответа: C.

Что при консервативном лечении трофической язвы необходимо?

A. Постельный режим, опущенное положение конечности;

B. Тщательный туалет язвенной поверхности и кожи вокруг язвы;

C. Повязки с салициловой мазью;

D. Согревающие компрессы.

Эталон ответа: B.

Больной С., 28 лет, обратился к хирургу с жалобами на болезненное образование на шее, появившееся 3 дня тому назад. В области кожи боковой поверхности шеи слева имеется резко болезненный гиперемированный инфильтрат, спаян с кожей и возвышается над окружающей кожей, на верхушке имеется волос с участком точечного некроза вокруг, узел размером 2 см в диаметре. У больного заподозрен фурункул. *Выберите признаки, характеризующие данное заболевание:*

A. Наличие инфильтрата, возраст больного.

B. Короткий анамнез, излюбленная локализация, резкая болезненность инфильтрата с волосом и некрозом в центре.

C. Размеры инфильтрата.

Эталон ответа: B.

Ваша тактика лечения фурункула?

A. Антисептические повязки до абсцедирования, после – вскрытие гнойника.

B. Антисептические повязки до абсцедирования, после – вскрытие гнойника и антибиотикотерапия.

C. Антисептические повязки на всем протяжении течения болезни.

Эталон ответа: A.

ИСТОЧНИКИ ИНФОРМАЦИИ ДЛЯ ПОПОЛНЕНИЯ ИСХОДНОГО УРОВНЯ ЗНАНИЙ

1. Общая хирургия [Текст/электронный ресурс] : Учебник: В 2-х ч. Ч. 1 / А. Е. Климов, Пауткин Юрий Федорович. - Электронные текстовые данные. - М. :

Изд-во РУДН, 2015. - 560 с. : ил. - ISBN 978-5-209-06438-1 : 189.44. http://lib.rudn.ru/ProtectedView/Book/ViewBook/4798

2. Пропедевтика внутренних болезней: учебник /Н. А. Мухин, В. С. Моисеев ─ М. : ГЭОТАР-Медиа ,2005. ─ 768 с.
3. Радиология (лучевая диагностика и лучевая терапия) : учебник /ред. М. Н. Ткаченко ─ Киев : Книга-плюс, 2013. ─ 744 с.
4. Радиология (лучевая диагностика и лучевая терапия) : учебник /ред. М. Н. Ткаченко ─ Киев : Книга-плюс, 2013. ─ 744 с.
5. Налётов С.В.Клиническая фармакология и фармакотерапия в практике врача /ред. С. В. Налётов ; Донецкий мед. ун-т. ─ Донецк ,2010. ─ 672 с.
6. Ельский В. Н. Общая патологическая физиология : учебное пособие /ред. В. Н. Ельский ; Донецкий мед. ун-т. ─ Донецк ,2013. ─ 287 с.
7.

ТЕОРЕТИЧЕСКИЕ ВОПРОСЫ ДЛЯ ПОПОЛНЕНИЯ ИСХОДНОГО УРОВНЯ ЗНАНИЙ

1. Эпидемиология РК, меланомы, этиологические факторы и предраковые заболевания.
2. Факторы риска, профилактика.
3. Классификация РК, меланомы: клиническая, морфологическая.
4. Вопросы метастазирования.
5. Клиническая симптоматика РК, меланомы.
6. Диагностика.
7. Принципы и тактика лечения РК, меланомы.
8. Экспертиза нетрудоспособности, реабилитация больных.

ГРАФ ЛОГИЧЕСКОЙ СТРУКТУРЫ ТЕМЫ «РАК КОЖИ. МЕЛАНОМА» (СМ. ПРИЛОЖЕНИЕ 13)

ИСТОЧНИКИ ИНФОРМАЦИИ

Основная

1. Онкология/ Под ред. академика НАМН Украины Г.В. Бондаря, члена-корреспондента НАМН Украины Ю.В.Думанского, профессора А.Ю.Поповича. Киев, ВСИ « Медицина», 2015.- 575с.: ил.
2. Онкология: национальное руководство /ред. В. И. Чиссов, М. И. Давыдов ─ М. : ГЭОТАР-МЕДиа ,2013. ─ 1072 с.
3. Клиническая дерматоонкология: атлас /И. А. Ламоткин ─ М. : БИНОМ, 2011. ─ 499 с.
4. Детская онкология: учебник /Л.А. Дурнов, Г.В. Голдобенко ─ М.:Медицина, 2002. ─ 608 с.
5. Клиническая онкология/ ред. Черенков В.Г. ─ М., 1999 . ─ 384 с.
6. Лекционный курс кафедры онкологии.
7. Граф логической структуры темы «Рак кожи. Меланома».

Дополнительная

1. Лекции по клинической онкологии: учеб. пособие /Г.В. Бондарь, С.В. Антипова, А.Ю. Попович и др. ; Донецкий мед. ун-т. Каф. онкологии ─ Донецк ,2011. ─ 1 электрон. опт. диск (CD-ROM).
2. Обучающие видео-пособия: видеофильм /Г.В. Бондарь, И.Е. Седаков, Н.В. Крюков ; Донецкий мед. ун-т. Каф. онкологии ─ Донецк ,2011. ─ 1 электрон. опт. диск (CD-ROM).
3. Лабораторные и функциональные методы исследования в онкологии : лекция /Ю.В. Думанский ; Донецкий мед. ун-т. Каф. онкологии и радиологии ФИПО ─ Донецк ,2009. ─ 1 электрон. опт. диск (CD-ROM).
4. Общие принципы диагностики и лечения злокачественных опухолей: лекция /Ю. В. Думанский, В. Х. Башеев, С. Э. Золотухин и др.; Донецкий мед. ун-т. Каф. онкологии и радиологии ФИПО ─ Донецк ,2008. ─ 1 электрон. опт. диск (CD-ROM).

Интернет-ресурс

1. ЭБС ДонНМУ http://katalog.dnmu.ru
2. ЭБС <<Консультант студента>> http://www.studmedlib.ru
3. ЭБС издательства <<Лань>> http:/e.lanbook.com
4. . ЭБС Российского университета дружбы народов http://lib.rudn.ru/MegaPro/WEB

АЛГОРИТМ ТЕМЫ «РАК КОЖИ. МЕЛАНОМА» (СМ. ПРИЛОЖЕНИЕ 14)

ЗАДАНИЯ ДЛЯ ПРОВЕРКИ ДОСТИЖЕНИЯ КОНКРЕТНЫХ ЦЕЛЕЙ ОБУЧЕНИЯ

Задача 1.

Больной, 65 лет, жалуется на появление на коже лица незаживающей язвы, которая образовалась на месте плотного узелка. При осмотре на коже правой щеки определяется округлое, воронкообразное изъязвление, покрытое желтовато-серым струпом с валикообразными краями. Также отмечена инфильтрация подлежащих тканей.

Каков предположительный диагноз?

A. Меланома кожи лица.
B. Базальноклеточный рак кожи лица.
C. Плоскоклеточный неороговевающий рак кожи лица.
D. Плоскоклеточный ороговевающий рак кожи лица.
E. Кератопапиллома кожи лица.

Ответ: B.

Задача 2.

Больная С., 21 года, обратилась в онкодиспансер по поводу увеличивающейся «родинки», которая постепенно увеличилась с 3 мм до 1 см в диаметре. На коже грудной клетки имеется образование мягкой консистенции коричневого цвета на широкой ножке диаметром 1 см, кожа вокруг не изменена. Диагноз – бородавчатый невус кожи передней грудной стенки.

Какой признак наиболее точно характеризует данное заболевание?

A. Анамнез с детства.

B. Размеры опухоли.

C. Локализация опухоли.

D. Консистенция и цвет.

E. Увеличение образования.

Ответ: D.

Задача 3.

Больная, 70 лет, жалуется на появление образования на коже ушной раковины. На коже ушной раковины определяется 2 плотных, бугристых, желтого цвета узелка на широком основании, 5 и 7 мм в диаметре, сливающиеся между собой. Периферические лимфоузлы не увеличены.

Какое дополнительное исследование будет определяющим в уточнении диагноза?

A. Общий анализ крови и мочи.

B. Биохимический анализ крови.

C. Анализ мочи на белок Бенс Джонса.

D. Цитологическая верификация путем тонкоигольной биопсии.

E. Цитологическая верификация путем соскоба поверхности образований.

Ответ: D.

Задача 4.

Больной М., 31 г., жалуется на наличие образования на коже носа, быстро увеличивающегося в размерах. При осмотре на коже спинки носа определяется

плотная опухоль с шероховатой поверхностью, покрытой корками размером до 0,5 см. Периферические лимфоузлы не увеличены. При цитологическом исследовании соскоба из образования получено заключение – ороговевающий плоскоклеточный рак.

Какова Ваша тактика?

A. Очистить образование от корок, мазевое лечение.

B. Госпитализировать больного в хирургическое отделение.

C. Направить больного к онкологу.

D. Выполнить дерматоскопию.

E. Направить к косметологу.

Ответ: С.

Задача 1.

Больной,52 лет, жалуется на появление на коже головки полового члена быстроразрастающегося в размерах образования. При осмотре определяется округлое ограниченное, ярко-красное, плоское, болезненное с бархатистой поверхностью образование около 1 см в диаметре.

Каков предположительный диагноз?

A. Эритроплазия Кайра.

B. Плоскоклеточный рак.

C. Папиллома.

D. Базалиома.

E. Твердый шанкр.

Ответ подготовить самостоятельно

Задача 2.

У больного, 28 лет, обнаружена опухоль кожи левой голени телесного цвета с изъязвлением в центре диаметром 3 см, незаживающая 2

месяца, увеличенные паховые лимфоузлы на стороне поражения от 1 до 2 см в диаметре. Выставлен диагноз меланобластома кожи левой голени с метастазами в паховые лимфоузлы.

Какие признаки свидетельствуют о болезни?

A. Наличие опухоли на коже голени.
B. Наличие изъязвленной опухоли на коже голени, увеличение лимфоузлов в паху.
C. Наличие незаживающей опухоли на коже голени, увеличение лимфоузлов в паху.
D. Только наличие увеличенных лимфоузлов в паху.
E. Размеры опухоли и лимфоузлов.

Ответ подготовить самостоятельно

Задача 3.

Больная, 55 лет, страдает сахарным диабетом на протяжении 10 лет. Выполнена ампутация левого бедра 6 месяцев назад. Беспокоит изъязвление в области послеоперационного рубца, появившееся 1,5 мес. назад, одышка. Мазевое лечение без эффекта. В паховой области плотный, эластичный, безболезненный узел до 2 см в диаметре. В области послеоперационного рубца кратерообразная язва 2х4 см с вялыми грануляциями и некротическим дном. Цитологическое заключение соскоба из язвы-плоскоклеточный рак.

Какое исследование необходимо выполнить для установления стадии процесса в первую очередь?

A. Рентгенография органов грудной клетки.
B. Компьютерная томография грудной клетки.
C. Ангиография.
D. Сканирование.
E. Ультразвуковое исследование забрюшинного пространства.

Ответ подготовить самостоятельно

Задача 4.

У больной, 82 лет, на коже туловища множественные плотной консистенции опухоли от 0,3 до 1 см в диаметре. Периферические лимфоузлы не увеличены. При цитологическом исследовании – элементы недифференцированной карциномы, вероятнее - плоскоклеточного рака.

Какова дальнейшая тактика?

A. Криодеструкция образований.
B. Удаление опухолей.
C. Дообследование больного по органам и системам с прицельным вниманием на пищевод и легкие.
D. Удаление образований после курса химиотерапии.
E. Наблюдение больного.

Ответ подготовить самостоятельно

КРАТКИЕ МЕТОДИЧЕСКИЕ УКАЗАНИЯ К РАБОТЕ НА ПРАКТИЧЕСКОМ ЗАНЯТИИ

В начале практического занятия проводится проверка исходного уровня знаний. Затем под контролем преподавателя студенты приступают к самостоятельной работе с больными: сбор анамнеза, физикальное обследование больных с заболеваниями кожи, изучение данных дополнительного обследования больных. Проводится выявление ведущих синдромов, дифференцирование заболевания с другими и обоснование предварительного диагноза. Намечают план лечения. Во время обследования каждый студент проводит физикальное обследование больного (осмотр, пальпацию групп лимфоузлов, живота). Во время занятий студенты интерпретируют лабораторные данные,

ультрасонографических, эндоскопических, рентгенологических, цитологических и патогистологических исследований. В перевязочной студенты под контролем преподавателя проводят перевязки, изучают состояние послеоперационных ран, намечают план дальнейшего лечения. В отделении интенсивной терапии и реанимации студенты познают принципы интенсивной терапии и ухода за тяжелыми больными. Затем осуществляется анализ и коррекция самостоятельной работы. Написание тестов по теме. Затем в течение 15 минут подводятся итоги занятия и выставляются оценки.

Пприложение 12

Граф логической структуры темы «РАК КОЖИ. МЕЛАНОМА»

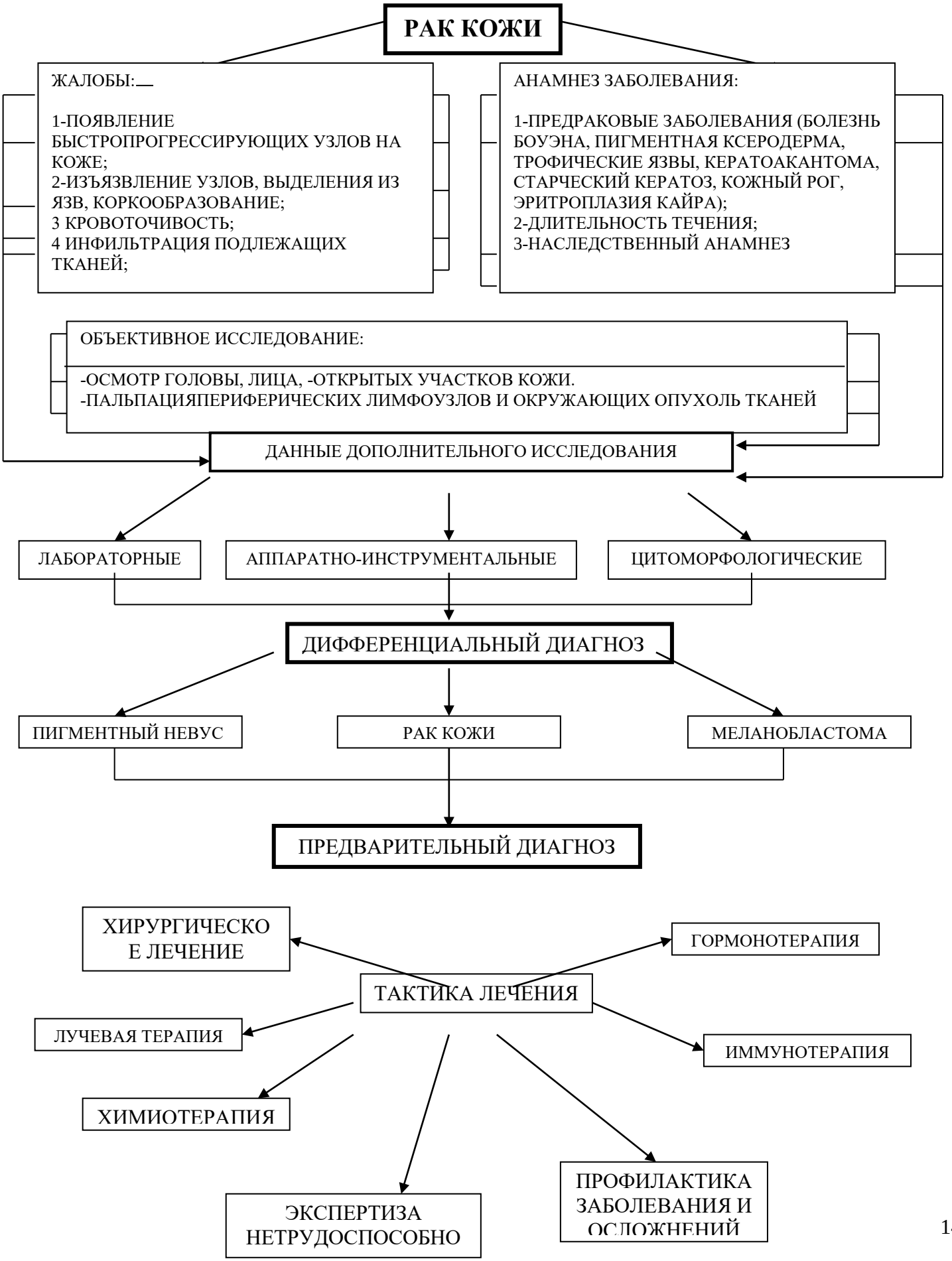

Приложение 13

T – первичная опухоль

Tis – преинвазивная крацинома
T0 – опухоль не определяется
T1 — опухоль 2 см, или менее в наибольшем измерении, строго поверхностная или экзофитная
T2 — опухоль более 2 см, но менее 5 см. или опухоль с незначительной инфильтрацией дермы, независимо от размера .
T3 — опухоль более 5 см, в наибольшем измерении или опухоль с глубокой ннфильтрацией дермы, независимо от величины
T4 — опухоль, вовлекающая другие структуры, такие как хрящ, мышцы или кости
Tx — недостаточно данных для оценки первичной опухоли

N — регионарные лимфатические узлы

NO — метастазы в регионарных лимфатических узлах не определяются
Nl — имеются смещаемые метастазы в регионарных лимфатических узлах на стороне поражения
N2 — имеются смещаемые метастазы в лимфатических узлах на противоположной стороне или с обеих сторон
N3 — имеются несмещаемые метастазы в регионарных лимфатических узлах
Nx — недостаточно данных для оценки состояния регионарных лимфатических узлов

Категории N2 неприменимы для конечностей. Контрлатеральные лимфоузлы классифицируются как Ml.

M — отдаленные метастазы:

MO — отдаленные метастазы не опеределяются,
Ml — имеются отдаленные метастазы,
Mx — недостаточно данных для определения отдаленных метастазов.

G — патогистологическая дифференцировка

01 — высокая степень дифференцировки
G2 — средняя степень дифференцировки
G3 — низкая степень дифференцировки
Gx — степень дифференцировки опухоли не может быть определена

pTNM (Категории pT, pN, pM соответствуют категориям T, N, M).

Группировка по стадиям

Стадия 0	Tis	NO	MO
Стадия 1	Tl	NO	MO
Стадия II	T2	NO	MO
	T3	NO	MO
Стадия III	T4	N0	M0
	любое T	N1	M0
Стадия IV	любое T	любое N	M1

Приложение 14

Алгоритм темы «РАК КОЖИ. МЕЛАНОМА»

1. ПИГМЕНТНЫЙ НЕВУС; 2. МЕЛАНОБЛАСТОМА; 3. РАК КОЖИ;

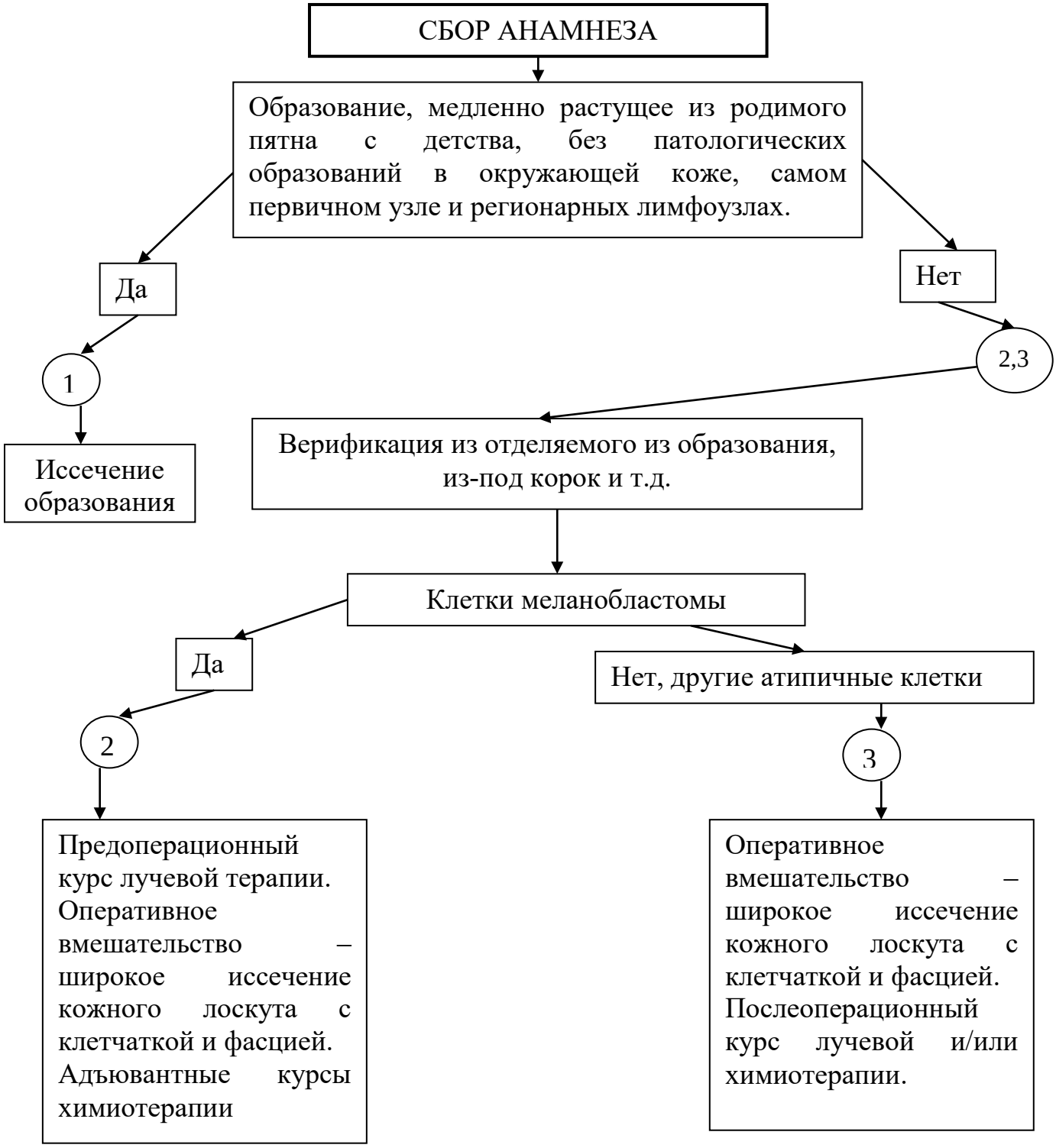

РАК ЩИТОВИДНОЙ ЖЕЛЕЗЫ

АКТУАЛЬНОСТЬ ТЕМЫ

На фоне значительного общего увеличения онкозаболеваемости, отмечается прирост заболеваемости раком щитовидной железы. Рак щитовидной железы составляет 0,7 - 11% всех злокачественных опухолей человека и 21% опухолей щитовидной железы. Узловые формы зоба озлокачествляются в 9,6 - 15,6% случаев, у детей - в 30%. В 80 - 90% случаев рак щитовидной железы возникает в зобоизмененной железе, как правило, на фоне торможения ее функции, обусловленного недостаточностью йода, антитиреоидными препаратами, ионизирующим излучением, влиянием нейроэндокринных, генетических факторов. К факторам, способствующим развитию рака щитовидной железы также относят травму, хронические воспалительные и аутоимунные процессы. Частота озлокачествления зоба и аденомы 3 - 22%.

Женщины болеют раком щитовидной железы в 2-9 раз чаще мужчин.

В Донецком регионе заболеваемость раком щитовидной железы составляет 3,7 на 100 тыс. населения.

Рост заболеваемости раком щитовидной железы является в то же время установленным фактом, и объяснить его только улучшением диагностики и демографическими процессами нельзя. Другой важной стороной проблемы является низкая эффективность лечения больных из-за позднего и несвоевременного обращения и выявления. Одной из причин данной ситуации могут быть недостаточные знания вопроса врачами различных специальностей. Знание патологии и рациональное использование лечебно-диагностического оборудования позволяет существенно улучшить ситуацию.

ЦЕЛИ ОБУЧЕНИЯ

Общая цель: уметь поставить предварительный диагноз и выработать тактику ведения больных с раком щитовидной железы.

УМЕТЬ:

Конкретные цели	***Цели исходного уровня знаний-умений***
	Уметь:
1. Выбрать из данных жалоб, анамнеза, объективного исследования сведения, свидетельствующие о наличии опухоли в щитовидной железе.	1. Собирать жалобы и анамнез. Проводить объективное исследование больного (кафедра общей хирургии).
2. Назначить и интерпретировать данные дополнительных методов обследования, выявить морфологический субстрат.	2. Оценивать и интерпретировать результаты лабораторно-инструментального обследования, цитоморфологических исследований и обосновать морфологический субстрат (кафедры пропедевтической и внутренней медицины, кафедра лучевой диагностики и лучевой терапии, общей хирургии, патологической анатомии).
3. Провести дифференциальную диагностику между различными заболеваниями щитовидной.	3. Распознавать синдромы заболевания (кафедра общей хирургии, эндокринологии).
4. Обосновать предварительный диагноз и определить, тактику ведения больного.	4. Применять этиопатогенетическое, симптоматическое, комплексные методы лечения (кафедры общей хирургии, фармакологии и клинической фармакологии).

ЗАДАНИЯ ДЛЯ ПРОВЕРКИ ИСХОДНОГО УРОВНЯ

Больная 48 лет, жалуется на затруднение дыхания, чувство першения в горле, сердцебиения, «приливы жара», потерю в весе до 3 кг. Считает себя больной на протяжении 6 лет, находится на учете у эндокринолога. Объективно: общее состояние удовлетворительное. Щитовидная железа диффузно увеличена. Со стороны органов грудной и брюшной полости патологии не определяется. *Каковы патогномоничные симптомы данного заболевания?*

A. Общее состояние больной.
B. Длительность заболевания.
C. Жалобы.
D. Объективная картина.
E. Возраст больной.

Эталон ответа: С.

Определите тактику ведения больной с тиреотоксикозом?

A. Хирургическое лечение.
B. Физиотерапевтические методы.
C. Гормональное лечение.
D. Наблюдение в динамике.
E. Консультация онколога.

Эталон ответа: С.

Больная 32 лет, жалуется на чувство давления в области шеи, затруднение дыхания. Считает себя больной на протяжении 1 года, начало заболевания связывает с беременностью. При осмотре определяется увеличение левой доли щитовидной железы. Пальпаторно в левой доле эластическое образование до 2 см в диаметре, чувствительное при пальпации. *Какой диагноз наиболее вероятен в данном случае?*

A. Липома шеи.

B. Киста щитовидной железы.

C. Аденома щитовидной железы.

D. Абсцесс щитовидной железы.

E. Зоб Риделя.

Эталон ответа: B.

Какие методы исследования необходимы для дифференциального диагноза заболеваний щитовидной железы?

A. УЗИ с биопсией.

B. Селективная артериография.

C. Радионуклидное исследование.

D. Пневмотиреоидография.

E. Компьютерная томография.

Эталон ответа: A.

ИСТОЧНИКИ ИНФОРМАЦИИ ДЛЯ ПОПОЛНЕНИЯ ИСХОДНОГО УРОВНЯ ЗНАНИЙ

1. Общая хирургия [Текст/электронный ресурс] : Учебник: В 2-х ч. Ч. 1 / А. Е. Климов, Пауткин Юрий Федорович. - Электронные текстовые данные. - М.: Изд-во РУДН, 2015. - 560 с. : ил. - ISBN 978-5-209-06438-1: 189.44. http://lib.rudn.ru/ProtectedView/Book/ViewBook/4798
2. Пропедевтика внутренних болезней: учебник /Н. А. Мухин, В. С. Моисеев ─ М. : ГЭОТАР-Медиа ,2005. ─ 768 с.
3. Радиология (лучевая диагностика и лучевая терапия) : учебник /ред. М. Н. Ткаченко ─ Киев : Книга-плюс, 2013. ─ 744 с.
4. Радиология (лучевая диагностика и лучевая терапия) : учебник /ред. М. Н. Ткаченко ─ Киев : Книга-плюс, 2013. ─ 744 с.
5. Налётов С.В.Клиническая фармакология и фармакотерапия в практике врача /ред. С. В. Налётов ; Донецкий мед. ун-т. ─ Донецк ,2010. ─ 672 с.

6. Ельский В. Н. Общая патологическая физиология : учебное пособие /ред. В. Н. Ельский ; Донецкий мед. ун-т. ─ Донецк ,2013. ─ 287 с.

ТЕОРЕТИЧЕСКИЕ ВОПРОСЫ ДЛЯ ПОПОЛНЕНИЯ ИСХОДНОГО УРОВНЯ ЗНАНИЙ

1. Эпидемиология рака щитовидной железы.
2. Факторы риска, предопухолевые заболевания.
3. Классификация рака щитовидной железы (морфологическая, клиническая).
4. Закономерности метастазирования рака щитовидной железы.
5. Клиника рака щитовидной железы.
6. Диагностика.
7. Общие принципы и тактика лечения рака щитовидной железы:
   - хирургическое лечение;
   - лучевая терапия;
   - химиотерапия.
8. Экспертиза нетрудоспособности, реабилитация больных, меры профилактики.

ГРАФ ЛОГИЧЕСКОЙ СТРУКТУРЫ «РАК ЩИТОВИДНОЙ ЖЕЛЕЗЫ» (СМ. ПРИЛОЖЕНИЕ 15)

ИСТОЧНИКИ ИНФОРМАЦИИ

Основная

1. Онкология/ Под ред. академика НАМН Украины Г.В. Бондаря, члена-корреспондента НАМН Украины Ю.В.Думанского, профессора А.Ю.Поповича. Киев, ВСИ « Медицина», 2015.- 575с.: ил.
2. Онкология: национальное руководство /ред. В. И. Чиссов, М. И. Давыдов ─ М.: ГЭОТАР-МЕДиа ,2013. ─ 1072 с.
3. Детская онкология: учебник /Л.А. Дурнов, Г.В. Голдобенко ─ М.:Медицина, 2002. ─ 608 с.

4. Лекции по клинической онкологии: учеб. пособие /Г.В. Бондарь, С.В. Антипова, А.Ю. Попович и др.; Донецкий мед. ун-т. Каф. онкологии ─ Донецк,2011. ─ 1 электрон. опт. диск (CD-ROM).
5. Клиническая онкология/ ред. Черенков В.Г. ─ М., 1999 . ─ 384 с.
6. Лекционный курс кафедры онкологии.
7. Граф логической структуры темы «Рак щитовидной железы».

Дополнительная

1. Рак щитовидной железы: лекция /Ю. В. Думанский, В. Х. Башеев, С. Э. Золотухин и др. ; Донецкий мед. ун-т. Каф. онкологии и радиологии ФИПО ─ Донецк, 2008. ─ 1 электрон. опт. диск (CD-ROM).
2. Обучающие видео-пособия: видеофильм /Г.В. Бондарь, И.Е. Седаков, Н.В. Крюков ; Донецкий мед. ун-т. Каф. онкологии ─ Донецк ,2011. ─ 1 электрон. опт. диск (CD-ROM).
3. Лабораторные и функциональные методы исследования в онкологии: лекция /Ю.В. Думанский; Донецкий мед. ун-т. Каф. онкологии и радиологии ФИПО ─ Донецк ,2009. ─ 1 электрон. опт. диск (CD-ROM).

Интернет-ресурс

1. ЭБС ДонНМУ http://katalog.dnmu.ru
2. ЭБС <<Консультант студента>> http://www.studmedlib.ru
3. ЭБС издательства <<Лань>> http:/e.lanbook.com
4. . ЭБС Российского университета дружбы народов http://lib.rudn.ru/MegaPro/WEB

АЛГОРИТМ ТЕМЫ «РАК ЩИТОВИДНОЙ ЖЕЛЕЗЫ» (СМ. ПРИЛОЖЕНИЕ 16)

ЗАДАНИЯ ДЛЯ ПРОВЕРКИ ДОСТИЖЕНИЯ КОНКРЕТНЫХ ЦЕЛЕЙ ОБУЧЕНИЯ

Задача 1.

Больная 40 лет, жалуется на чувство инородного тела в области шеи при глотании, одышку. Считает себя больной на протяжении 1 года. Объективно: общее состояние удовлетворительное. В подчелюстной области справа определяются 3 плотно-эластических лимфоузла от 0,4 до 0,6 см в диаметре, подвижные, щитовидная железа незначительно уплотнена. При УЗИ щитовидной железы в правой доле определяется гиперэхогенный узел до 0,7 см в диаметре, до 0,5 см в диаметре в перешейке. Рентгенография органов грудной клетки: средостение расширено, контуры полициклические, неровные.

Предположительный дигноз?

A. Аденома щитовидной железы.
B. Рак щитовидной железы.
C. Диффузный зоб.
D. Тиреоидит Хашимото.
E. Липома средостения.

Правильный ответ: B.

Задача 2.

Больная 30 лет, жалобы на повышение температуры тела до 38ºС, боль по передней поверхности шеи. Считает себя больной на протяжении 3 дней. Объективно: общее состояние удовлетворительное. Отмечается увеличение всех групп шейных лимфоузлов: до 0,5 см в диаметре, и болезненные при пальпации. Щитовидная железа увеличена, кожа над ней гиперемирована. Другой патологии не выявлено. Диагноз: острый тиреоидит.

Тактика лечения?

A. Противовоспалительная терапия.

B. Хирургическое лечение.

C. Наблюдение.

D. Химиотерапия.

E. Лучевая терапия.

Правильный ответ: A.

Задача 3.

Больная 55 лет, обратилась к участковому терапевту с жалобами на увеличение щитовидной железы, осиплость голоса. Считает себя больной на протяжении 1,5 года. При осмотре определяется увеличение щитовидной железы, преимущественно за счет левой доли: щитовидная железа бугристая, спаянна с окружающими тканями. В левой надключичной области определяются единичные округлые улы до 2 см в диаметре.

Какие исследования надо выполнить в первую очередь?

A. Пневмотиреоидография.

B. Пункционная биопсия.

C. Компьютерная томография грудной полости.

D. Общий анализ крови.

E. Биохимический анализ крови.

Правильный ответ: B.

Задача 4.

Больная 51 года, жалуется на наличие бугристой опухоли на шее, одышку, сухой кашель, общую резкую слабость. Болеет в течении 3 лет. При пальпации щитовидная железа резко увеличена в размере, бугристая. В надключичной области пакеты лимфоузлов 2,5 и 4 см в диаметре.

Тактика врача?

A. Назначить противовоспалительную терапию.

B. Назначить физиотерапию.

C. Направить к эндокринологу.

D. Направить к онкологу.

E. Наблюдение в динамике.

Правильный ответ: D.

Задача 5.

Больная 25 лет, жалоб не предъявляет. В результате профосмотра при УЗИ выявлено гиперэхогенное с четкими контурами образование левой доли щитовидной железы. Со стороны других органов и систем патологии не выявлено.

Каков предположительный диагноз?

A. Рак щитовидной железы.

B. Аденома щитовидной железы.

C. Киста щитовидной железы.

D. Диффузный зоб.

E. Туберкулез щитовидной железы.

Правильный ответ: B.

Задача 1.

Больная, 38 лет, жалобы на припухлость в области шеи. Считает себя больной на протяжении 8 месяцев. При осмотре определяется диффузное увеличение щитовидной железы. Rö-графия органов грудной клетки: на верхушках на фоне фиброза – очаги различной плотности.

Предположительный диагноз?

A. Рак щитовидной железы.

B. Зоб Риделя.

C. Зоб Хашимото.

D. Туберкулез щитовидной железы.

E. Тиреоидит.

Ответ подготовить самостоятельно

Задача 2.

Больной, 35 лет, жалобы на наличие растущего образования в правой доле щитовидной железы, общую слабость, диарею. Объективно: в правой доле щитовидной железы определяется единичный плотный узел до 2 см в диаметре. Периферические л/у не увеличены. Ан. крови: гиперкальцитонинемия.

Какой диагноз можно предположить?

A. Фолликулярная аденокарцинома.

B. Папиллярная аденокарцинома.

C. Недифференцированный рак.

D. Медулярный рак.

E. Плоскоклеточный рак.

Ответ подготовить самостоятельно

Задача 3.

Больная, 60 лет, жалуется на осиплость голоса, увеличение щитовидной железы. При осмотре щитовидная железа бугристая, плотно спаянная с окружающими тканями. В левой надключичной области определяется единичный плотно-эластический л/у до 1 см в диаметре, при пункции - элементы аденокарциномы.

Выберите тактику лечения?

A. Оперативное вмешательство.

B. Противовоспалительное лечение.

C. Физиотерапевтические методы.

D. Химиолучевая терапия.

E. Наблюдение.

Ответ подготовить самостоятельно

Задача 4.

Больная, 47 лет, обратилась к эндокринологу с жалобами на наличие припухлости в области шеи, чувство першения в горле, сухость кожных покровов, выпадение волос. Пункционная биопсия под контролем УЗИ - цитологически элементы пролиферации паренхимы щитовидной железы.

Какова тактика врача?

A. Направить к эндокринологу.

B. Назначить гормонотерапию.

C. Назначить противовоспалительную терапию.

D. Назначить физиотерапию.

E. Наблюдение.

Ответ подготовить самостоятельно

Задача 5.

Больной 42 лет. Жалобы при поступлении на растущее образование в области шеи. Объективно: щитовидная железа увеличена за счет левой доли, в которой определяется 2 плотных узла 1,5 и 1 см в диаметре. Периферические л/у не увеличены.

Какова тактика лечения?

A. Оперативное вмешательство.

B. Химиотерапия.

C. Лучевая терапия.

D. Противовоспалительная терапия.

E. Наблюдение.

Ответ подготовить самостоятельно

КРАТКИЕ МЕТОДИЧЕСКИЕ УКАЗАНИЯ К РАБОТЕ НА ПРАКТИЧЕСКОМ ЗАНЯТИИ

В начале практического занятия проводится проверка исходного уровня знаний. Затем под контролем преподавателя студенты приступают к самостоятельной работе с больным: сбор анамнеза, физикальное обследование больных с опухолями щитовидной железы, изучение данных дополнительного обследования больных. Проводится обоснование предварительного диагноза, дифференцирование заболевания у изучаемого больного с другими заболеваниями и формируют окончательный диагноз. Намечают план лечения: предоперационной подготовки, вид обезболивания, объем оперативного вмешательства, послеоперационную химиолучевую терапию, гормональное лечение.

При обследовании больных каждый студент кроме умений сбора анамнеза, навыков, проводит физическое обследование больных (осмотр, пальпацию периферических лимфоузлов, щитовидной железы, брюшной полости). Больные подбираются предварительно (один на 2-3 обучающихся).

Студенты во время практического занятия интерпретируют лабораторные данные, рентгенографическую, сцинтиграфическую, УЗИ-картину и информацию других методов исследования. В перевязочной принимают участие в перевязках, изучают состояние послеоперационной раны и способы ее лечения. В операционной принимают участие в операциях (ассистирование хирургу, анестезиологу). Затем

осуществляется анализ и коррекция самостоятельной работы. Написание тестов по теме. Затем в течение 15 минут подводятся итоги занятия и выставляются оценки.

Приложение 15

Щитовидная железа (I СД-0 193)

Правила классификации.

Классификация применима только для рака. Должно быть гистологическое подтверждение диагноза, позволяющее определить тип опухоли. При оценке T, N и M используются следующие методы:

T категории физикальный осмотр, эндоскопия и методы визуализации.

N категории физикальный осмотр, эндоскопия и методы визуализации.

M категории физикальный осмотр, эндоскопия и методы визуализации.

Регионарные лимфатические узлы.

Регионарными лимфатическими узлами являются лимфатические узлы шеи и верхнего средостения.

TNM клиническая классификация

T первичная опухоль.

Tx недостаточно данных для оценки первичной опухоли.

T0 первичная опухоль не определяется.

T1 опухоль до 1 см в наибольшем измерении, ограниченная тканью щитовидной железы.

T2 опухоль до 4 см в наибольшем измерении, ограниченная тканью щитовидной железы.

T3 опухоль более 4 см в наибольшем измерении, ограниченная тканью щитовидной железы.

T4 опухоль любого размера, распространяющаяся за пределы капсулы щитовидной железы.

Примечание: все категории могут подразделятся:

А) солитарная опухоль;

Б) многофокусная опухоль (классификация по наибольшему узлу).

N Регионарные лимфоузлы.

Nx недостаточно данных для оценки регионарных лимфатических узлов.

N0 нетпризнаков метастатического поражения регионарных лимфатических узлов.

N1 имеется поражения регионарных лимфатических узлов метастазами.

N1а поражены шейные лимфатические узлы на стороне поражения.

N1б поражены шейные лимфатические узлы с обех сторон, срединные или на протвоположной стороне, медиастинальные.

M Отдаленные метастазы.

Mx недостаточно данных для определения отдаленных метастазов.

M0 нет признаков отдаленных метастазов.

M1 имеются отдаленные метастазы.

pTNM Патологическая классификация

pT, pN, pM категории соответствуют T, N, M категориям.

Группировка по стадиям.

Папиллярный или фолликулярный рак.

До 45 лет	45 лет и старше
I стадия любая T любая N M0	T1 N0 M0
II стадия любая T любая N M1	T2 N0 M0
III стадия	T3 N0 M0
IV стадия	T4 N0 M0
	Любая T N1 M0
	Любая T любая N M1

Медуллярный рак

T1 N0 M0

II стадия T2 N0 M0

T3 N0 M0

T4 N0 M0

III стадия любая T N1 M0

IV стадия любая T любая N M1

Недифференцированный рак I стадия

IV стадия любая T любая N

любая M (все случаи относятся

к IV стадии).

Резюме

Щитовидная железа

T1 1см

T2 4 см

T3 4см

T4 распространение за пределы железы

N1 мтс в регионарные лимфоузлы

M1 отдаленные мтс

Граф логической структуры темы «РАК ЩИТОВИДНОЙ ЖЕЛЕЗЫ»

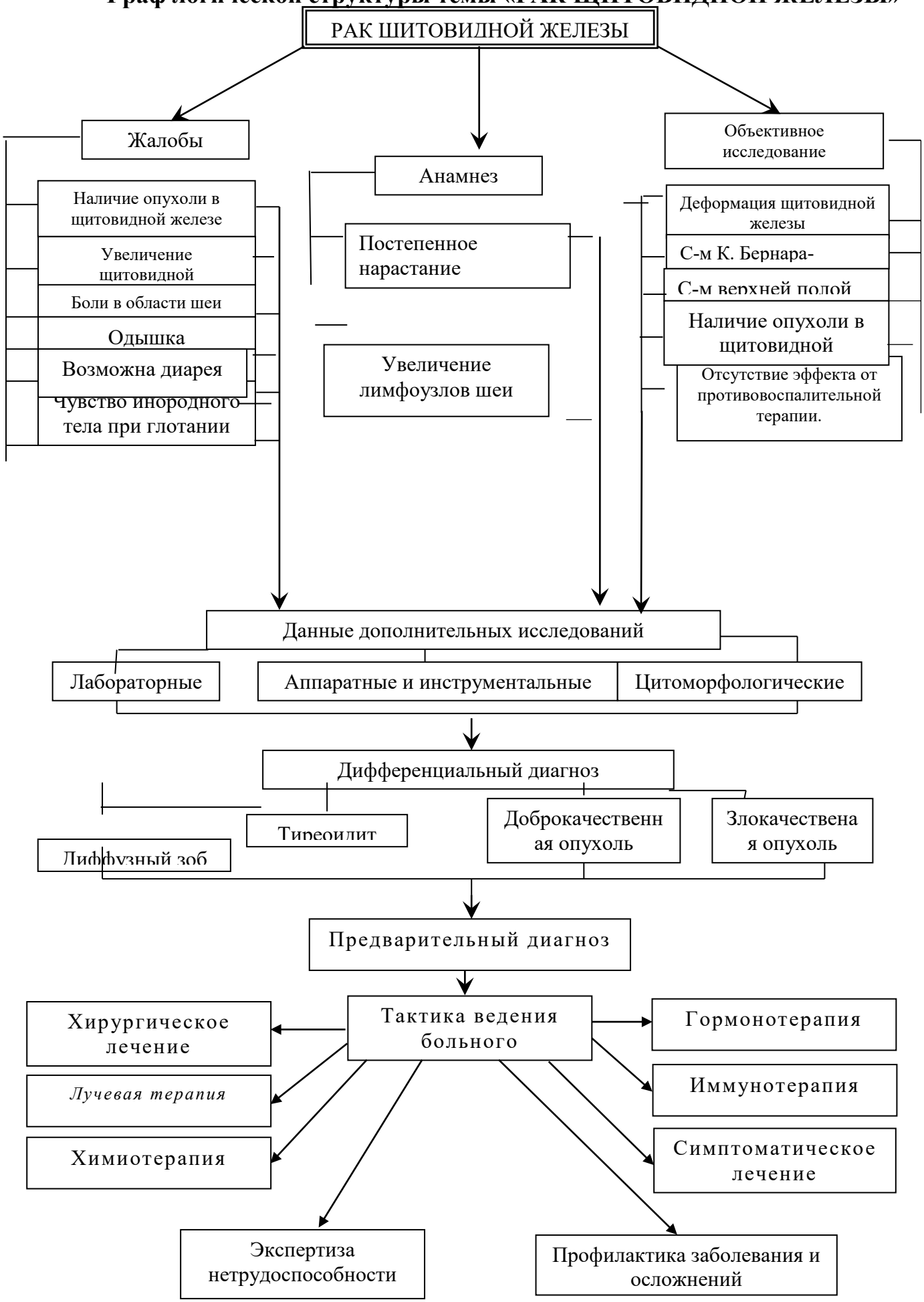

Приложение 16

Алгоритм темы «РАК ЩИТОВИДНОЙ ЖЕЛЕЗЫ»

1. Узловой зоб. 2. Диффузный зоб. 3. Тиреоидит. 4. Злокачественная опухоль.

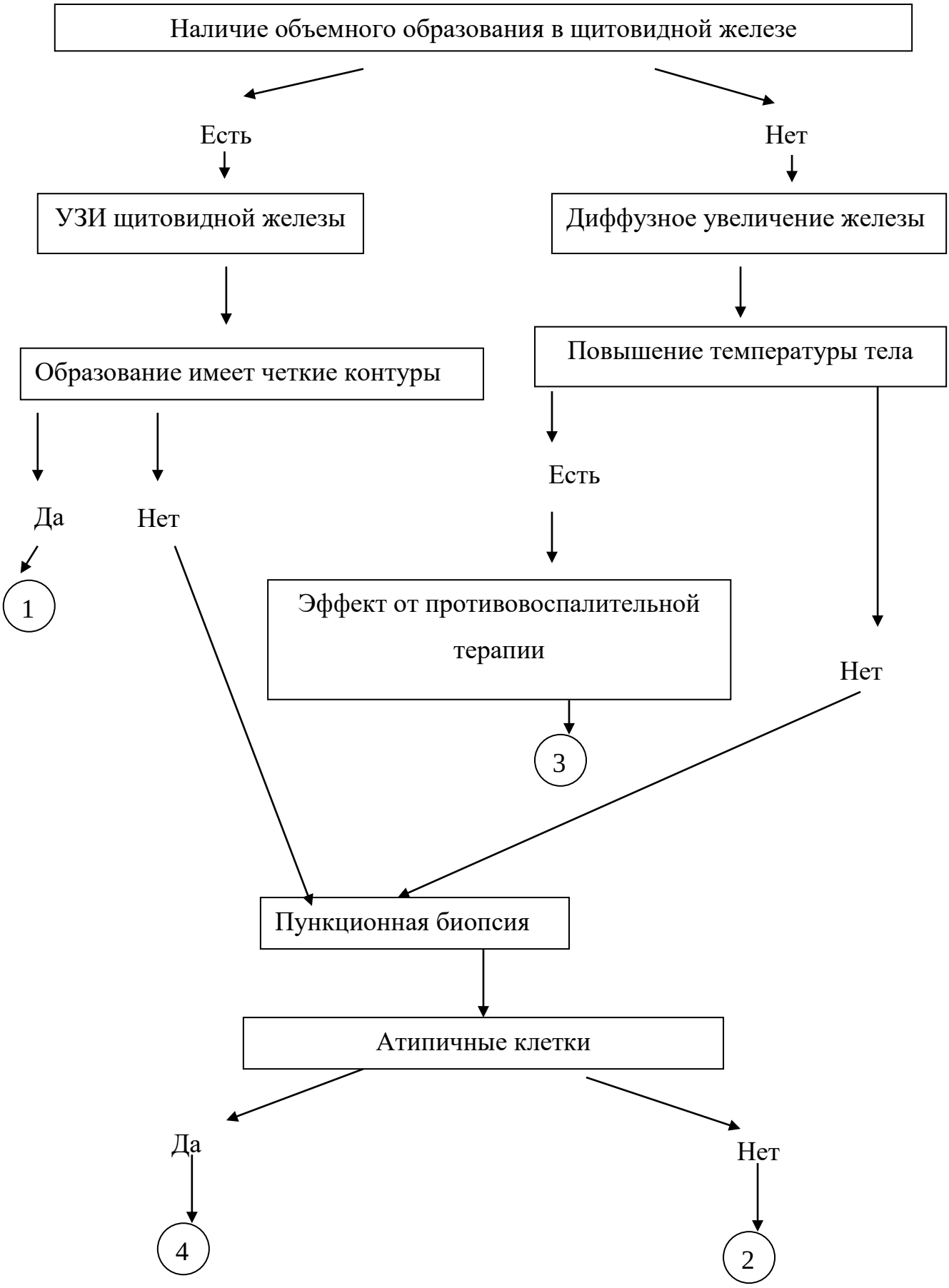

ЛИМФОГРАНУЛЕМАТОЗ

АКТУАЛЬНОСТЬ ТЕМЫ

Лимфогранулематоз (болезнь Ходжкина) встречается у лиц всех возрастов, новые случаи заболеваемости регистрируются с частотой 2,6-4,0 на 100000 населения в год. Первый пик заболеваемости приходится на лиц в возрасте 15-35 лет, второй – в возрасте свыше 50 лет. При ранней форме болеют в равной степени часто лица обоих полов, при поздней форме среди больных преимущественно мужчины. В самом начале болезнь Ходжкина имеет системный характер. Почти у 10% начало болезни острое, сопровождающееся лихорадкой, ночной потливостью, резкой слабостью (В-симптоматика). Отдельное увеличение лимфатических узлов без симптомов интоксикации (А-симптоматика) и боли, приводит к запоздалому обращению за врачебной помощью, может ввести в обман врача, задержать начало специального лечения, значительно ухудшить прогноз.

ЦЕЛИ ОБУЧЕНИЯ

Общая цель: уметь правильно установить предварительный диагноз и выработать тактику ведения больного лимфогранулематозом.

УМЕТЬ:

Конкретные цели	***Цели исходного уровня знаний-умений***
	Уметь:
1. Определить основные жалобы и объективные данные, которые возможны при лимфогранулематозе.	1. Собирать и классифицировать жалобы, анамнез. Проводить объективные исследования больного (кафедры терапии, хирургии).
2. Назначать дополнительные методы исследования, выявлять морфологию опухоли.	2. Уметь анализировать данные исследований, обосновать заключения (кафедры пропедевтической и внутренней медицины, кафедра лучевой диагностики и лучевой терапии, общей хирургии, патологической анатомии).
3. Проводить дифференциальную диагностику между заболеваниями, которые со-	3. Уметь мыслить «синдромно», обоснованно распределять и объединять симптомы болезни

провождаются увеличением лимфатических узлов. 4. Установить диагноз и определить тактику лечения больного.	(кафедра госпитальной терапии). 4. Использовать методы комплексного и комбинированного лечения (кафедры общей хирургии, фармакологии и клинической фармакологии).

ЗАДАНИЯ ДЛЯ ПРОВЕРКИ ИСХОДНОГО УРОВНЯ

На приём к онкологу обратилось 4 больных с аденопатией – увеличенными лимфоузлами шеи: 2 женщини 24 и 63 лет и 2 мужчин 28 и 61 года. В какой возрастной группе наиболее вероятен ЛГМ?

А. В обоих, поскольку в заболевании ЛГМ два возрастных пика: 20-29 лет и 60 лет и более.

В. В группе 20-29 лет.

С. В группе 60 лет и более.

Д. ЛГМ поражает все возрасты одинаково.

Е. ЛГМ преимущественно болеют дети до 10 лет.

Эталон ответа: А.

Имеет ли значение пол при заболевании ЛГМ, кто болеет чаще – мужчины или женщины?

А. Половых отличий в частоте заболеваемости ЛГМ нет, но до 10-летнего возраста болеют преимущественно мальчики.

В. Болеют преимущественно женщины любого возраста.

С.Болеют преимущественно мужчины любого возраста.

Д. ЛГМ болеют преимущественно мужчины до 40 лет.

Е. ЛГМ болеют преимущественно девочки до 10 лет.

Эталон ответа: А.

ИСТОЧНИКИ ИНФОРМАЦИИ ДЛЯ ПОПОЛНЕНИЯ ИСХОДНОГО УРОВНЯ ЗНАНИЙ

1. Общая хирургия [Текст/электронный ресурс] : Учебник: В 2-х ч. Ч. 1 / А. Е. Климов, Пауткин Юрий Федорович. - Электронные текстовые данные. - М. : Изд-во РУДН, 2015. - 560 с. : ил. - ISBN 978-5-209-06438-1 : 189.44. http://lib.rudn.ru/ProtectedView/Book/ViewBook/4798

ТЕОРЕТИЧЕСКИЕ ВОПРОСЫ ДЛЯ ПОПОЛНЕНИЯ ИСХОДНОГО УРОВНЯ ЗНАНИЙ

1. Эпидемиология болезни Ходжкина, этиологические факторы.
2. Классификация болезни Ходжкина:

- морфологическая,
- клиническая.

3. Клиническая симптоматика (А, В).
4. Диагностика.
5. Принципы и современная тактика лечения (химио- и лучевая терапия).
6. Экспертиза трудоспособности и реабилитация больных.

ГРАФ ЛОГИЧЕСКОЙ СТРУКТУРЫ ТЕМЫ «ЛИМФОГРАНУЛЕМАТОЗ» (СМ. ПРИЛОЖЕНИЕ 17)

ИСТОЧНИКИ ИНФОРМАЦИИ

Основная

1. Онкология/ Под ред. академика НАМН Украины Г.В. Бондаря, члена-корреспондента НАМН Украины Ю.В.Думанского, профессора А.Ю.Поповича. Киев, ВСИ « Медицина», 2015.- 575с.: ил.
2. Онкология: национальное руководство /ред. В. И. Чиссов, М. И. Давыдов ─ М. : ГЭОТАР-МЕДиа ,2013. ─ 1072 с.

3. Детская онкология: учебник /Л.А. Дурнов, Г.В. Голдобенко ─ М.:Медицина, 2002. ─ 608 с.
4. Лекции по клинической онкологии: учеб. пособие /Г.В. Бондарь, С.В. Антипова, А.Ю. Попович и др. ; Донецкий мед. ун-т. Каф. онкологии ─ Донецк ,2011. ─ 1 электрон. опт. диск (CD-ROM).
5. Клиническая онкология/ ред. Черенков В.Г. ─ М., 1999 . ─ 384 с.
6. Лекции кафедры онкологии.
7. Граф логической структуры темы «Лимфогранулематоз».

Дополнтельная

1. Паллиативная медицинская помощь: учебное пособие /А. Ю. Попович [и др.] ; Донецкий мед. ун-т. Каф. онкологии ─ Донецк ,2016. ─ 1 электрон. опт. диск (CD-R) : цв. 12 см.
2. Обучающие видео-пособия: видеофильм /Г.В. Бондарь, И.Е. Седаков, Н.В. Крюков ; Донецкий мед. ун-т. Каф. онкологии ─ Донецк ,2011. ─ 1 электрон. опт. диск (CD-ROM).
3. Общие принципы лечения злокачественных опухолей: лекция /Ю. В. Думанский, В. Х. Башеев, С. Э. Золотухин и др. ; Донецкий мед. ун-т. Каф. онкологии и радиологии ФИПО ─ Донецк ,2008. ─ 1 электрон. опт. диск (CD-ROM).
4. Комбинированное и комплексное лечение злокачественных опухолей : лекция /Ю. В. Думанский, В. Х. Башеев, С. Э. Золотухин и др.; Донецкий мед. ун-т. Каф. онкологии и радиологии ФИПО ─ Донецк ,2008. ─ 1 электрон. опт. диск (CD-ROM).

Интернет-ресурс

1. ЭБС ДонНМУ http://katalog.dnmu.ru
2. ЭБС <<Консультант студента>> http://www.studmedlib.ru
3. ЭБС издательства <<Лань>> http:/e.lanbook.com
4. ЭБС Российского университета дружбы народов http://lib.rudn.ru/MegaPro/WEB

АЛГОРИТМ ТЕМЫ «ЛИМФОГРАНУЛЕМАТОЗ» (СМ. ПРИЛОЖЕНИЕ 18)

ЗАДАНИЯ ДЛЯ ПРОВЕРКИ ДОСТИЖЕНИЯ КОНКРЕТНЫХ ЦЕЛЕЙ ОБУЧЕНИЯ

Задача 1.

В больного П., 24 лет, с увеличенными подмышечными лимфоузлами, выполнена пункционная биопсия и при морфологическом исследовании высказано предположение о наличии ЛГМ.

Каковы дальнейшие действия?

А. Эксцизионная биопсия, т.к. для прогноза необходимо знание гистологического варианта ЛГМ.

В. Лучевое лечение на основании цитоморфологического анализа.

С. Полихимиотерапия на основании цитоморфологического анализа.

Д. Комбинированное лечение.

Е. Определение опухолевого маркера, специфического для ЛГМ.

Эталон ответа: А.

Задача 2.

При ЛГМ специфическими являются клетки Штенберга. Как эти клетки выглядят при гистологическом исследовании?

А. Гигантские клетки с двух- и более дольчатым ядром и большими эозинофильными ядрышками.

В. Мелкие клетки с двух- и более дольчатым ядром.

С. Клетки со складчатыми, скрученными ядрами клетки типа “воздушной кукурузы”.

Д. Эозинофильные коллагеновые волокна различной ширины, окруженные лимфоидными узелками.

Е. Мелкие лимфоциты в окружении эпителиоидных гистиоцитов.

Эталон ответа: А.

Задача 3.

У больной К., 63 лет, жалобы на увеличенные л/у в подмышечных областях, лихорадку до 38 ^{0} по вечерам, ночную потливость, потерю веса на 8 кг за последние 6 месяцев (раньше больная весила 74 кг).

Какое заболевание более вероятно?

А. ЛГМ, т.к. перечисленные симптомы встречаются при болезни Ходжкина.

В. Лимфаденопатия, т.к. перечисленные симптомы не являются патогномоничными для ЛГМ.

С. Неходжкинская лимфосаркома.

Д. Туберкулезное поражение лимфоузлов, поскольку ЛГМ протекает безсимптомно.

Е. Хронический лимфолейкоз.

Эталон ответ: А.

Задача 4.

У больного В., 30 лет, выявлен ЛГМ IIIс стадии по АНН Арбор. Какие области лимфоузлов и нелимфоидный орган поражены?

А. Вовлечены в процесс области л/узлов по обе стороны диафрагмы и селезенка.

В. Вовлечены 3 области лимфоузлов выше диафрагмы.

С. Вовлечены 3 области лимфоузлов ниже диафрагмы.

Д. Выявлено диссеминированное поражение нелимфоидного органа с поражением л/узлов.

Е. Выявлено диффузное поражение одного нелимфоидного органа без поражения л/узлов.

Эталон ответа: А.

Задача 5.

Больной Б., 19 лет, обратился с жалобами на недомагание, утомляемость. При рентгеновском исследовании выявлено увеличение лимфоузлов средостения. Периферические лимфоузлы не увеличены. При компьютерной томографии увеличения л/узлов брюшной полости и забрюшинного пространства не выявлено.

Если предположить, что у больного ЛГМ, как сформулировать диагноз?

А. ЛГМ I ст., медиастинальное поражение.

В. ЛГМ II ст., медиастинальное поражение.

С. Неходжкинская лимфома средостения.

Д. ЛГМ IIe ст.

Е. ЛГМ IIc ст.

Эталон ответа: А.

Задача 1.

У больной К., 30 лет, выявлен ЛГМ II ст. с поражением шейных и подмышечных л/узлов. Гистологически в л/узлах шеи – эозинофильные коллагеновые волокна различной ширины, окруженные голубыми лимфоидными узелками. Встречаются клетки, окруженные прозрачными участками, - лакунарные клетки.

Какому варианту ЛГМ соответствует такая гистологическая картина?

А. Нодулярный склероз I степени.

В. Нодулярный склероз II степени.

С. Лимфоидное преобладание.

Д. Лимфоидное истощение.

Е. Смешанно-клеточный вариант.

Ответ подготовить самостоятельно

Задача 2.

Больная Т., 66 лет, обратилась к врачу с жалобами на увеличение подмышечных и паховых лимфоузлов, утомляемость, субфебрильную температуру. В анамнезе 6 лет назад получила комбинированное лечение по поводу ЛГМ II стадии, гистологически отмечен вариант нодулярного лимфоидного преобладания. При гистологическом исследовании рецидивно увеличенных лимфоузлов выявлена крупноклеточная лимфосаркома.

Как расценить состояние больной?

А. ЛГМ, II ст. Продолжение болезни, трансформация в неходжкинскую лимфому.

В. Лимфосаркома как новое заболевание.

С. Лимфосаркома как следствие химиотерапевтической индукции.

Д. Лимфосаркома как следствие дистанционной лучевой терапии.

Е. Метахронный процесс.

Ответ подготовить самостоятельно

Задача 3.

Больная Щ., 27 лет, обратилась с жалобами на увеличенные л/узлы шеи справа и подмышечные справа. При обследовании выявлено, что поражений нелимфоидных органов нет. Гистологически – нодулярный склероз. Спленомегалии нет.

Какая стадия ЛГМ у больной?

А. II.

В. IIe.

С. IIec.

Д. Iec.

Е. III ст.

Ответ подготовить самостоятельно

Задача 4.

Больной Б., 63 лет, жалуется на увеличение лимфоузлов в левой подмышечной области. Пальпаторно увеличенные л/у представляют собой конгломерат 4 х 5 см, бугристый, умеренно болезненный. Можно ли по одному этому клиническому признаку заподозрить ЛГМ и отличить его от лимфосаркомы?

А. Да, поскольку при ЛГМ л/у имеют тенденцию к слиянию в конгломераты, а болезнь может протекать бессимптомно.

В. Нет, поскольку при ЛГМ л/у не имеют тенденции к слиянию в конгломераты.

С. Нет, поскольку и при лимфосаркоме чаще отмечают генерализованную лимфоденопатию с тенденцией к слиянию л/у в конгломераты.

Д. Нет, поскольку при ЛГМ еще имеют место лихорадка, проливные поты и кожный зуд.

Е. Нет, поскольку при лимфосаркоме встречаются бессимптомные формы.

Ответ подготовить самостоятельно

Задача 5.

У больного Е., 19 лет, при рентгенисследовании органов грудной полости выявлена увеличенная тень средостения и подчелюстные л/у с обеих сторон. Биопсия л/у шеи – ЛГМ, вариант нодулярного склероза. На УЗИ – увеличенная селезенка, увеличенные л/у в воротах печени.

Какая стадия ЛГМ у больного?

А.IIIс (А).

В. IIIес (А).

С. IV (В).

Д. IIес (В).

Е. IIс (А).

Ответ подготовить самостоятельно

МЕТОДИЧЕСКАЯ РАЗРАБОТКА ЗАНЯТИЯ

В начале практического занятия проводится проверка исходного уровня знаний. Затем под контролем преподавателя студенты приступают к самостоятельной работе с больным: сбор анамнеза, физикальное обследование больных, изучение данных дополнительного обследования больных. Проводится обоснование предварительного диагноза, дифференцирование заболевания у изучаемого больного с другими заболеваниями и формируют окончательный диагноз. Намечают план лечения: предоперационной подготовки, вид обезболивания, объем оперативного вмешательства, послеоперационную химиолучевую терапию, гормональное лечение.

При обследовании больных каждый студент кроме умений сбора анамнеза, навыков, проводит физическое обследование больных (осмотр, пальпацию периферических лимфоузлов, щитовидной железы, брюшной полости). Больные подбираются предварительно (один на 2-3 обучающихся).

Студенты во время практического занятия интерпретируют лабораторные данные, рентгенографическую, сцинтиграфическую, УЗИ-картину и информацию других методов исследования. В перевязочной принимают участие в перевязках, изучают состояние послеоперационной раны и способы ее лечения. В операционной принимают участие в операциях (ассистирование хирургу, анестезиологу). Затем осуществляется анализ и коррекция самостоятельной работы. Написание тестов по теме. Затем в течение 15 минут подводятся итоги занятия и выставляются оценки.

Классификация лимфогранулематоза по ANN-ARBOR

I – Вовлечение одной области лимфоузлов (I) или одного нелимфоидного органа или области (I E).

II – Вовлечение двух или более областей лимфоузлов по одну сторону диафрагмы (II) или одной или более областей лимфоузлов с нелимфоидной областью (II E).

III – Вовлечение областей лимфоузлов по обе стороны диафрагмы (III), иногда с одновременным вовлечением нелимфоидного органа или области (III E), селезенки (IIIs) или обоих (III sE).

IV – Диффузное или диссеминированное поражение одного или более нелимфоидных органов с сочетанным поражением лимфатических узлов или без него.

Приложение 18
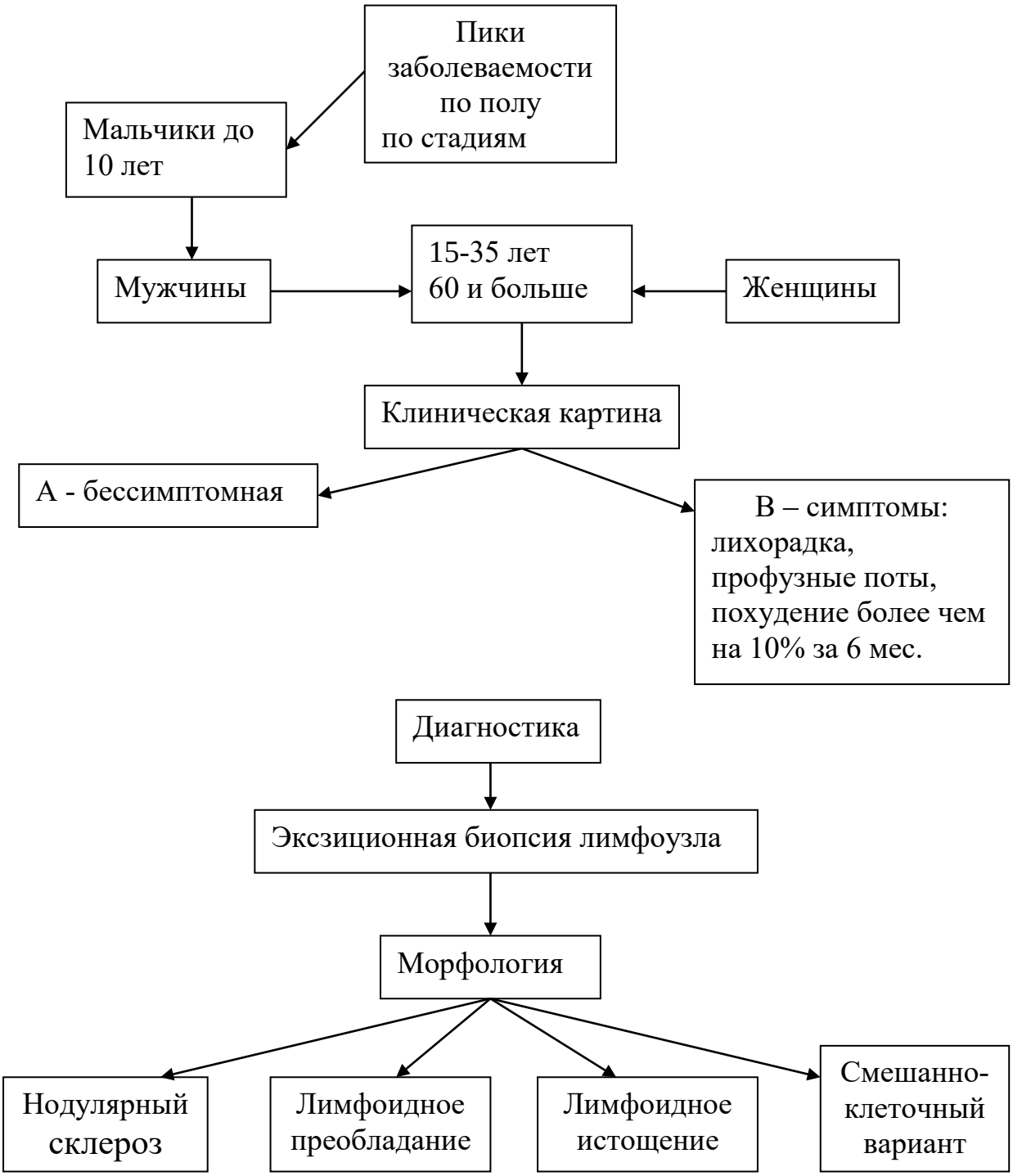
Алгоритм темы «ЛИМФОГРАНУЛЕМАТОЗ»