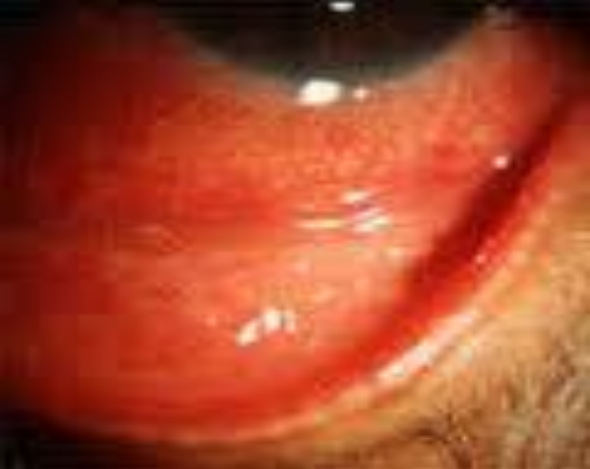

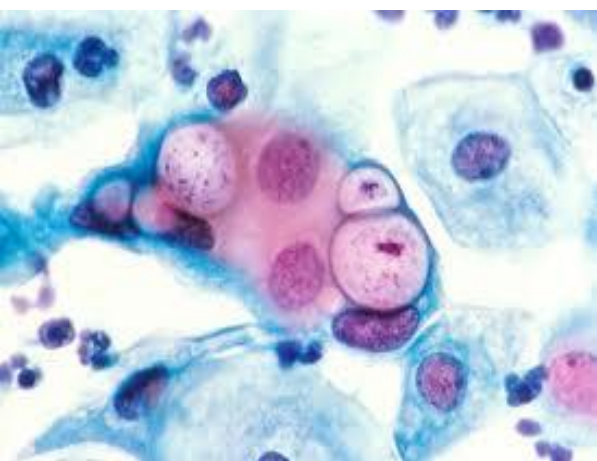


*ФГБОУ ВО Дон ГМУ МЗ России
Кафедра офтальмологии ФИПО*

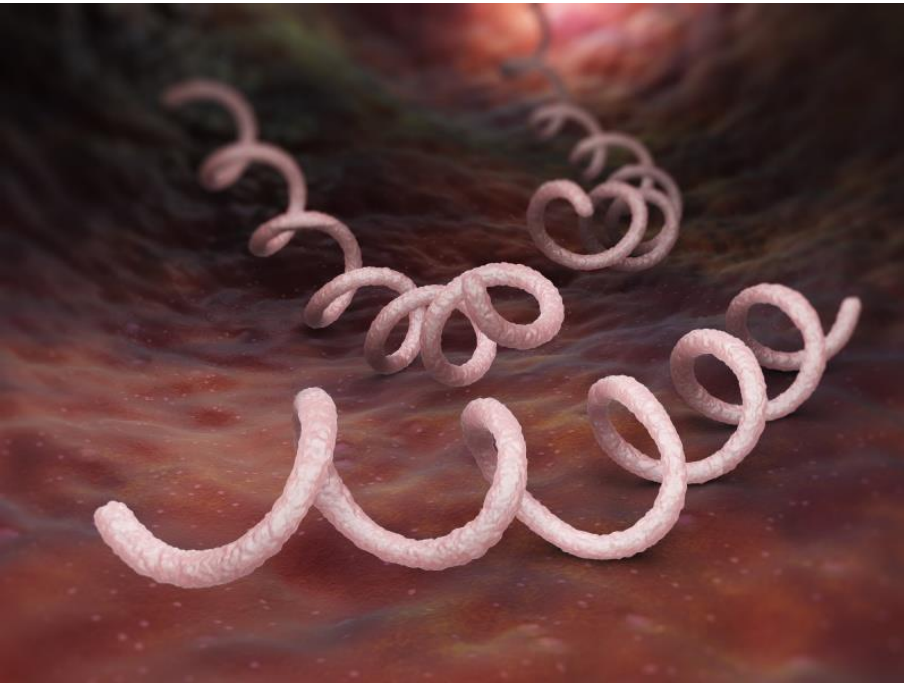


Поражение глаз при ИППП


*Доц.Смирнова А.Ф.,
доц.Голубов К.Э.,
асс.Котлубей Г.В.*




Донецк, 14 июня 2023

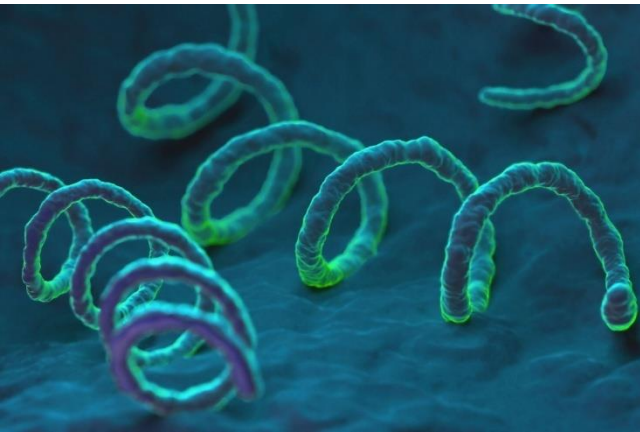

- **Сифилис** - хроническое системное венерическое инфекционное заболевание, вызываемое микроорганизмом вида *Treponema pallidum* (бледная трепонема) .

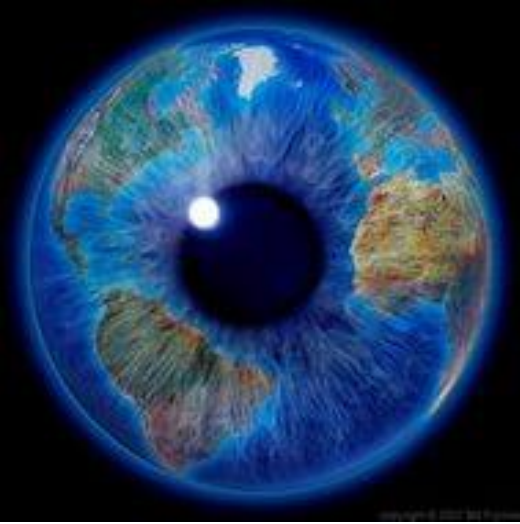

- У Гиппократа (460—400 гг. до нашей эры) имеются указания на заболевания, которые во многом напоминают современные описания симптомов сифилиса: «у многих были афты и язвы во рту, частые воспаления половых частей с язвами и опухолями, как внутренними, так и наружными, припухания в пахах, *продолжительные и безболезненные гнойные воспаления глаз, мясистости на внутренней и наружной поверхности век, называемые бородавками (ficus), вследствие чего многие лишились зрения»*

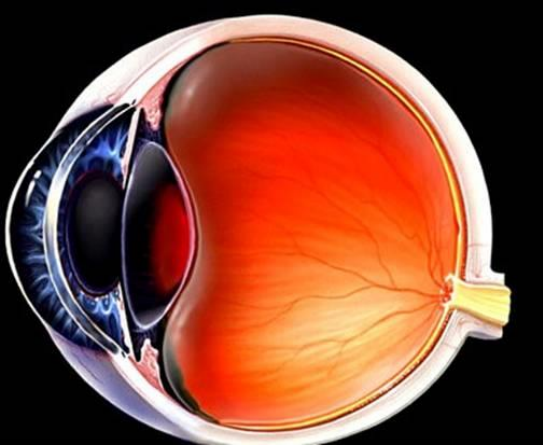




- Известны и досконально изучены её свойства: она является **вазотропом**, **лимфотропом**, **нейротропом**, а также обладает свойством растворять коллаген, что объясняет проникновение микроба в любую ткань и орган человеческого организма, включая нервную ткань (спинной и головной мозг), для неё не является препятствием **гематоэнцефалический барьер**.
- Повсеместное проникновение бледной трепонемы объясняет многообразие клинических проявлений сифилиса



- Пик заболеваемости сифилисом приходится на 2000 год с последующим снижением.
- А.А. Кубанова (2008) отмечает выраженную тенденцию к снижению заболеваемости сифилисом: если в 1997-1998 г.г. этот показатель равнялся 286 случаев на 100 тыс. населения, то в 2002 году заболеваемость сифилисом снизилась до 114 случаев на 100 тыс. населения, а в 2007 году — до 63,1 случаев на 100 тыс. населения



- Поражение глаз наблюдается во всех периодах и при всех формах приобретенного и врожденного сифилиса и, подчас, является единственным клиническим проявлением заболевания.
- Ранняя диагностика этой патологии имеет определенное значение для предупреждения тяжелых поражений глаза и его придатков.
- Возможны поражения зрительного нерва, век, конъюнктивы, слезного аппарата, орбиты, роговицы, склеры, хрусталика, стекловидного тела, сосудистого тракта, сетчатки.



- Врожденный сифилис развивается в связи с внутриутробным заражением через плаценту, особенно если мать страдает вторичным сифилисом.
- Реже наблюдается заражение детей при третичном или врожденном сифилисе матери.
- Установлено, что если заражение плода происходит задолго до родов, то он погибает внутриутробно или рождается с проявлениями сифилиса.



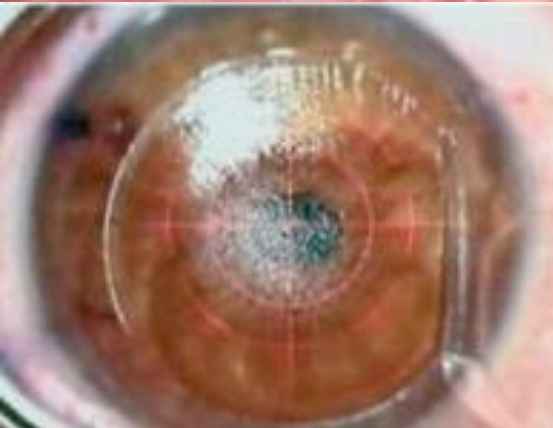
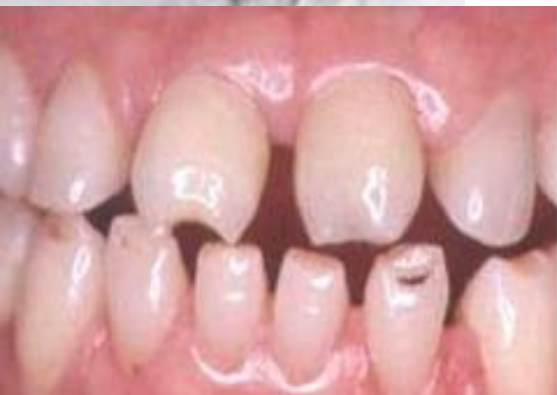- Ранний врожденный сифилис обычно проявляется на 2-4 неделе жизни.
- Типичная триада: ринит, пузырчатка, гепато- и спленомегалия.
- Сифилитическая пузырчатка-
поражение век (по краям век и в углу глаза, потом распространяется на всю поверхность, исход язвенный блефарит).

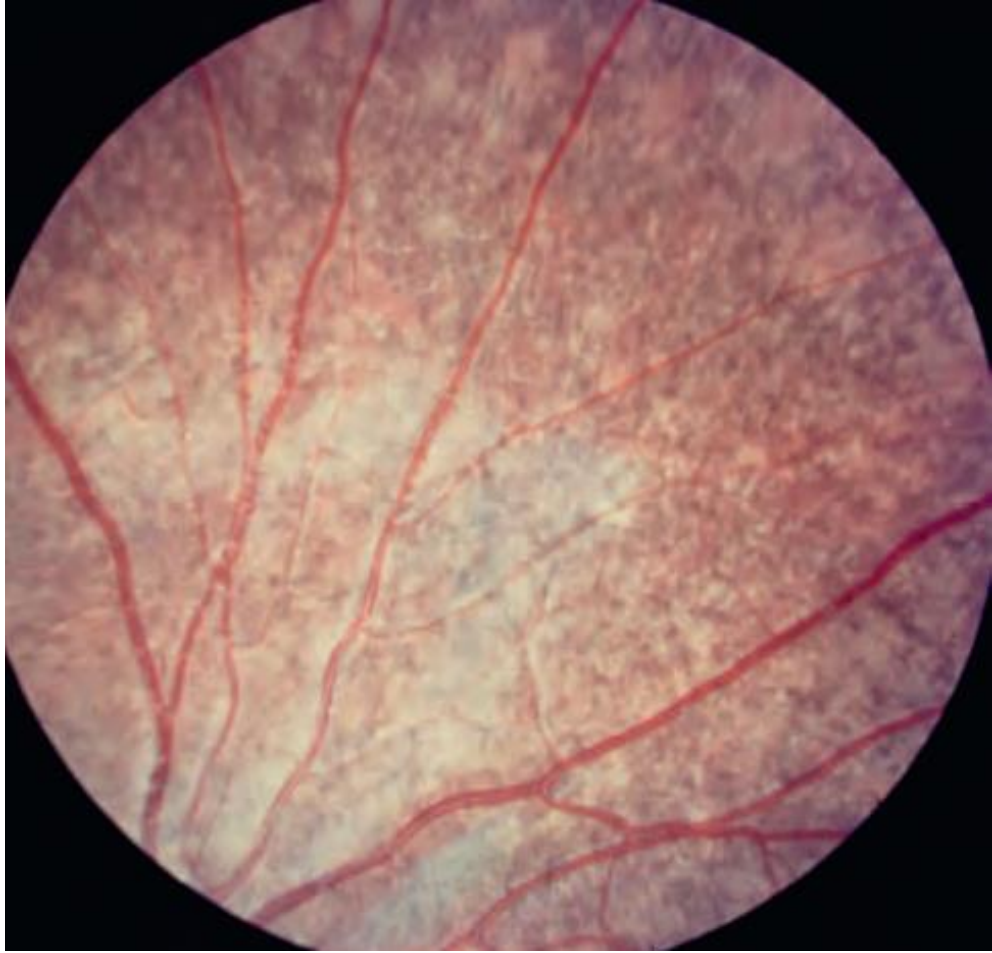


ЛИНСОна:

латозный кератит,

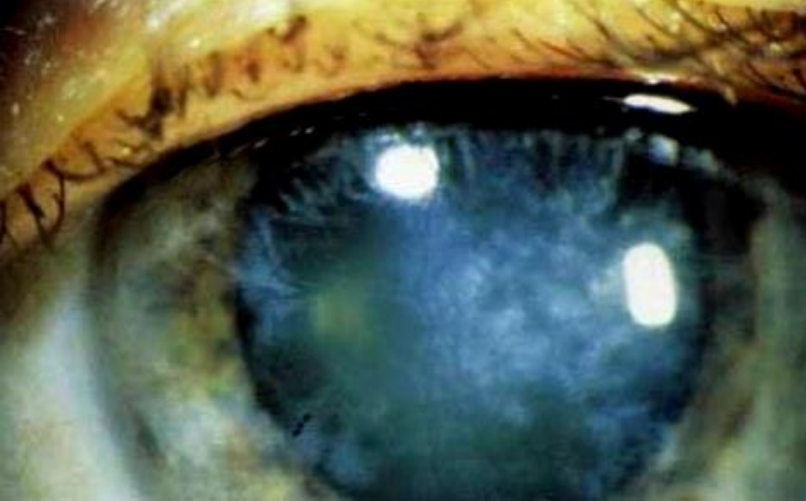ские зубы





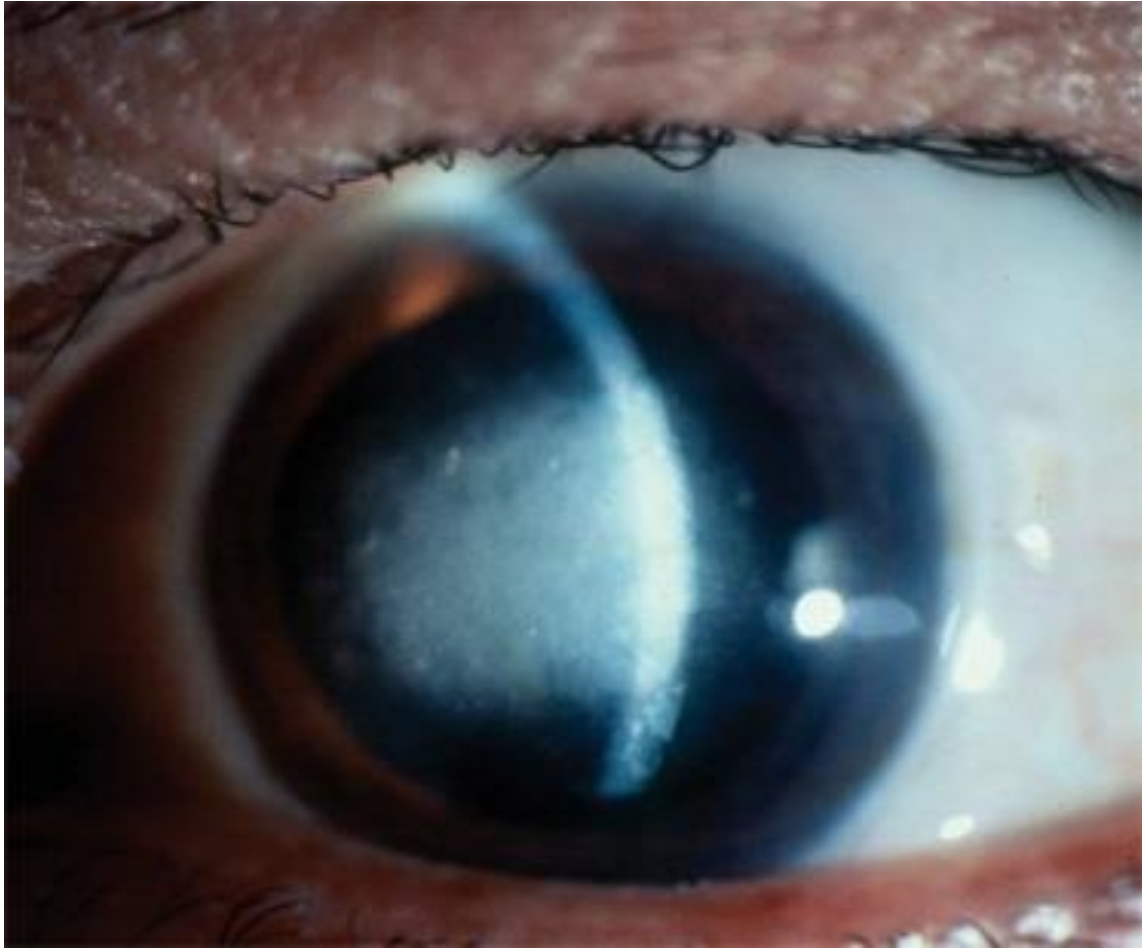


- *Поздний врожденный сифилис:*
 - диффузный паренхиматозный кератит,
 - глубокий точечный кератит,
 - кератит Фукса,
 - гумма роговицы.



Диффузный паренхиматозный кератит:

- цикличность течения
- ✓ инфильтрация (3-4 недели)
- ✓ васкуляризация (6-8 недель)
- ✓ рассасывание(1-2 года)
- двухсторонний процесс,
- сочетается с поражением сосудистой оболочки,
- отсутствие рецидивов.

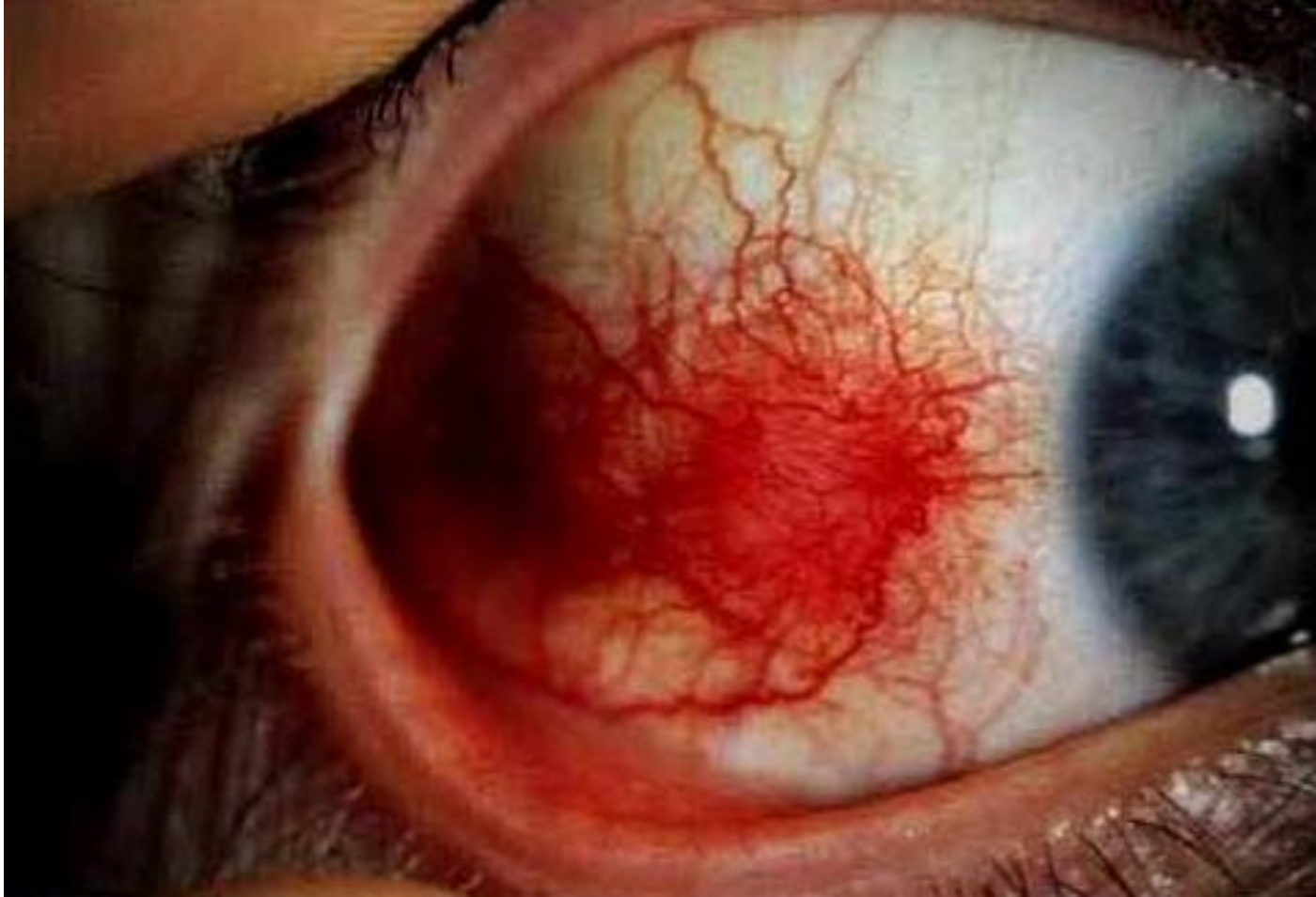



сифилис

Первичный и вторичный сифилис.

- Поражение глаз
 - эписклерит,
 - склерит,
 - рецидивирующий кератит,
 - хориоретинит
- **но чаще** двусторонний иридоциклит или неврит зрительного нерва





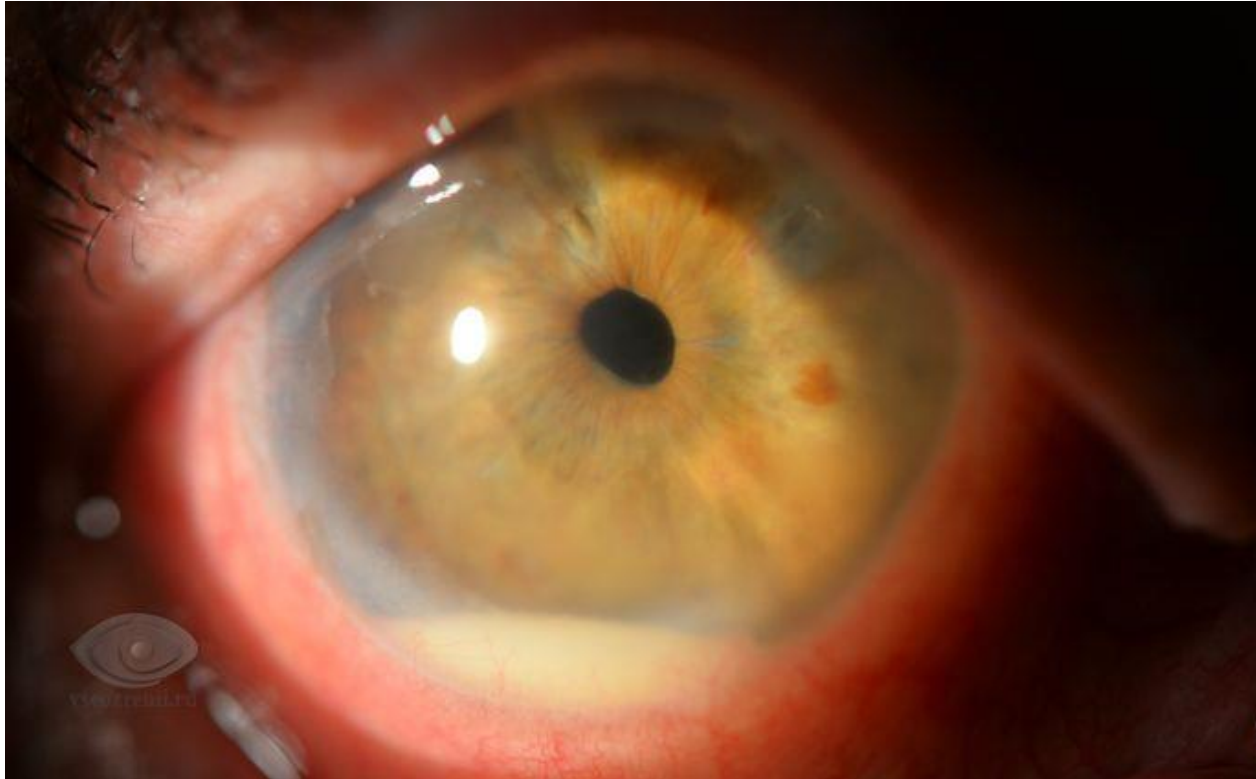
Поражение сосудистой оболочки не имеет специфичности, но характерны выраженная экссудация в стекловидное тело, переднюю камеру глаза, васкуляризация радужки, мощные задние синехии.

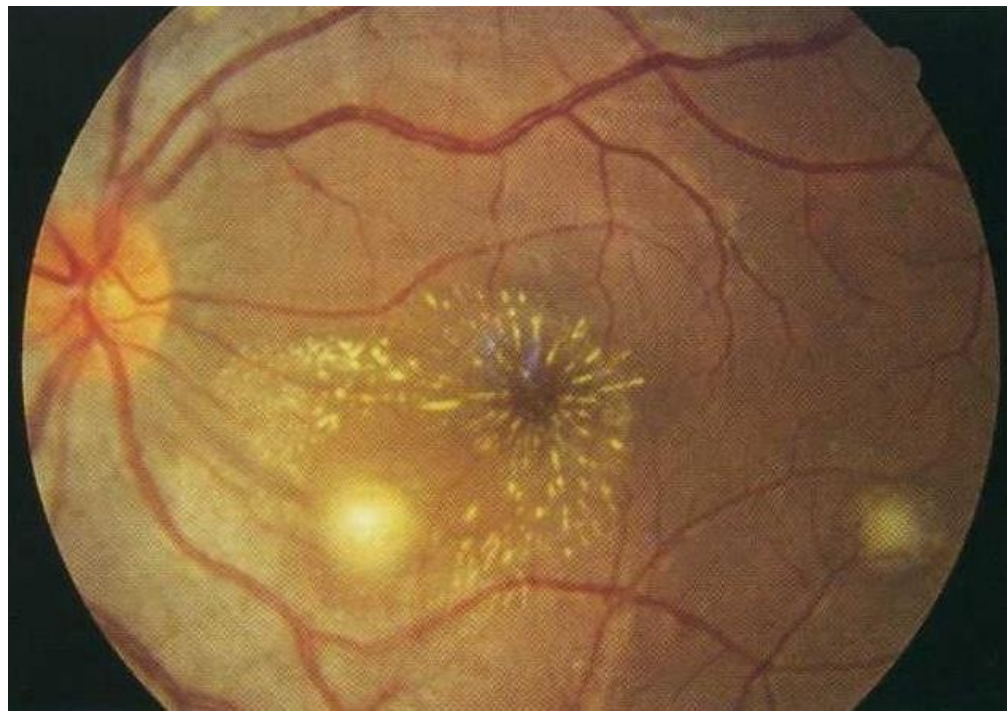
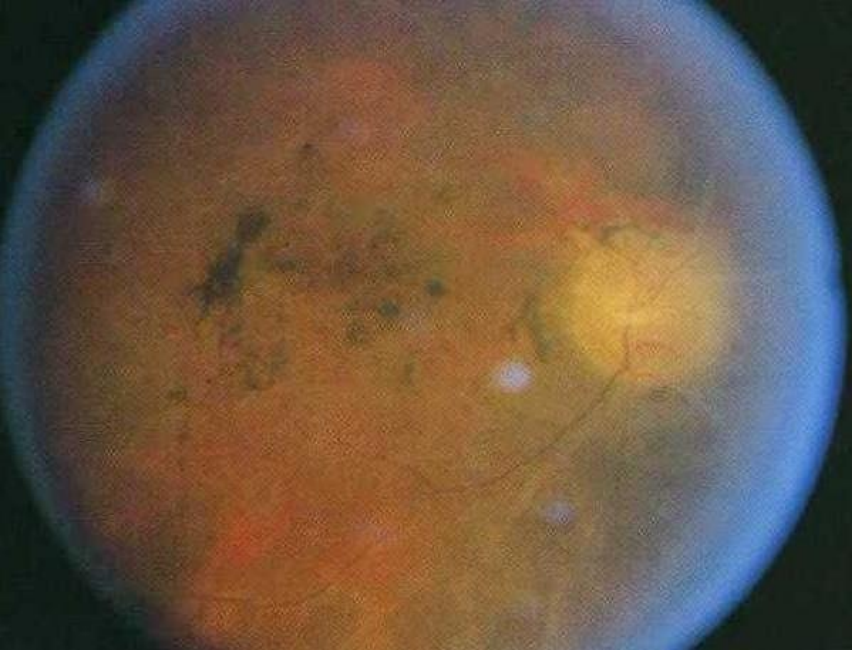
- Хориоретинит или центральный или диссеминированный (сочетание с иридоциклитом).

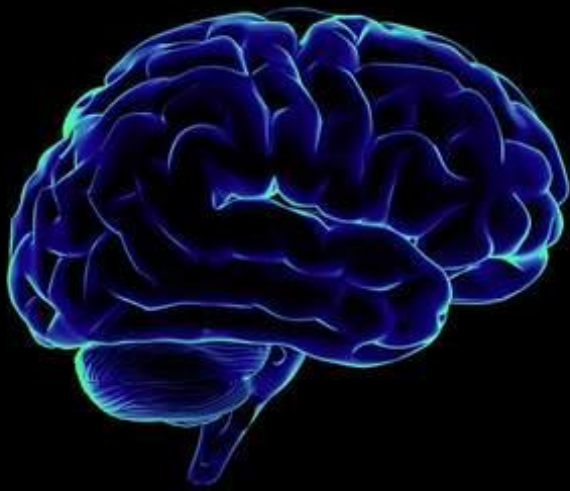Хориоретинит. Описан в 1902 году Зидлером-Гюгененом еще до открытия бледной спирохеты.

Возможно 4 вида течения хориоретинита:

- поражение всей сетчатки,
- поражение по типу ПДС,
- слабовыраженное поражение периферии сетчатки,
- единичные крупные очаги.

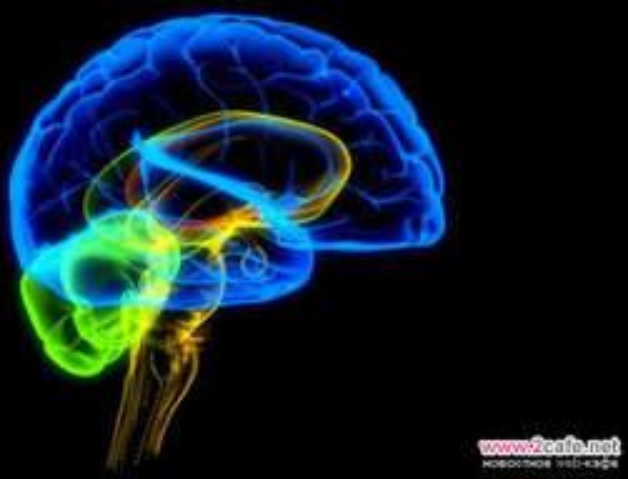





- При первичном и вторичном сифилисе возможно поражение ЦНС:
 - мидриаз,
 - анизокория,
 - внутренняя офтальмоплегия;
 - ретробульбарный неврит с очень быстрым снижением зрения+центральная скотома
 - иногда он сочетается с параличами экстраокулярных мышц- (*наружная офтальмоплегия*).

-



Поздний сифилис- нейросифилис.

- Ранний период(первая фаза)- болезненность при движении глазных яблок+папиллит в сочетании с увеитом).

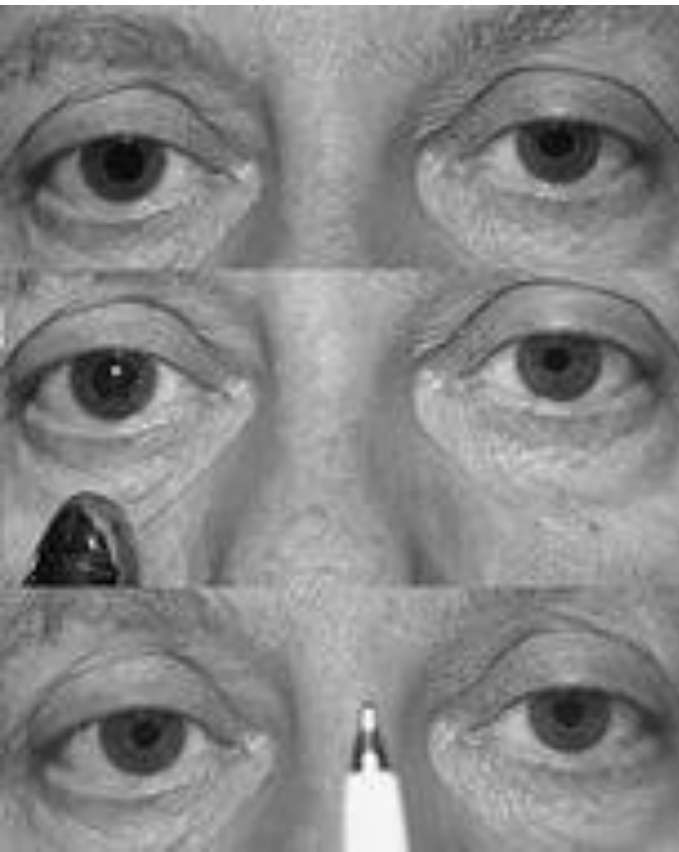

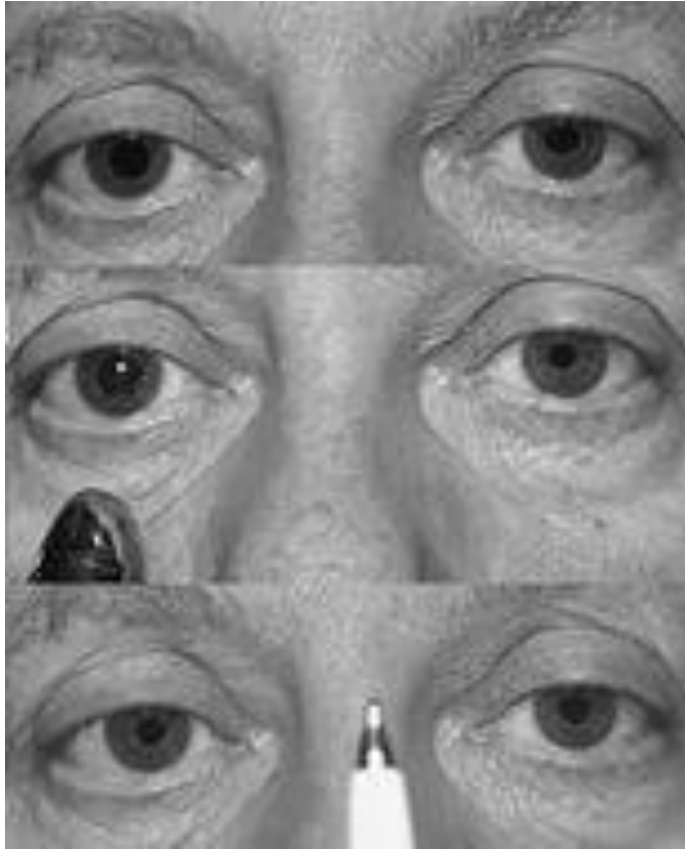


- *Синдром Аргайла Робертсона.*

Очень важно два симптома

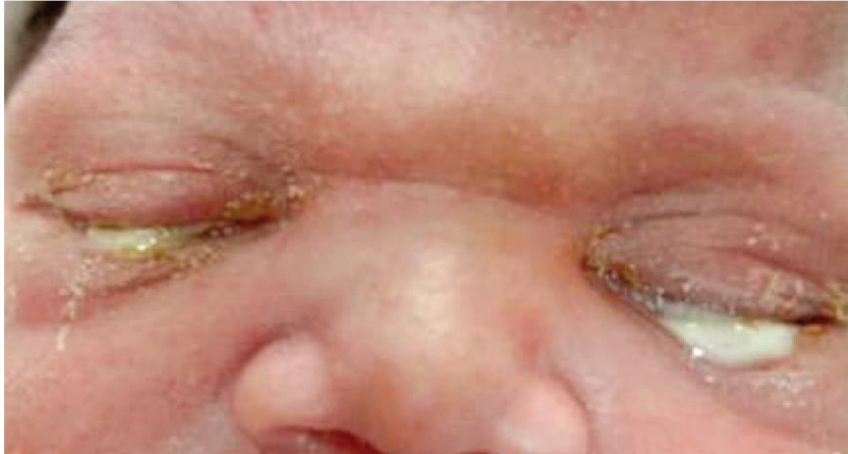- отсутствие прямой и содружественной реакции на свет зрачков,
- сохранение реакции зрачков на конвергенцию и аккомодацию



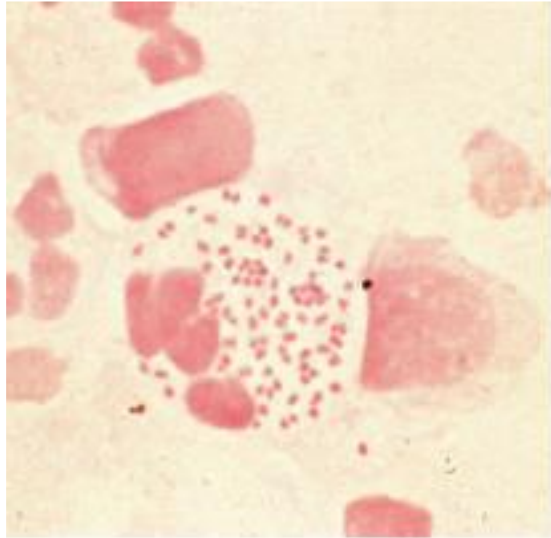


Синдром ВХОДЯТ:

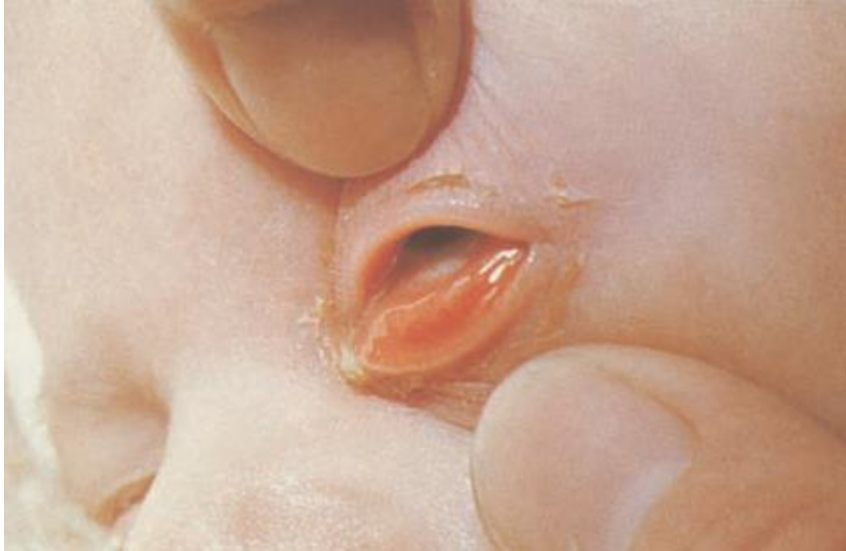ка,
зрачковых реакций,
чины зрачка в течении дня,
иотиков и мидриатиков.



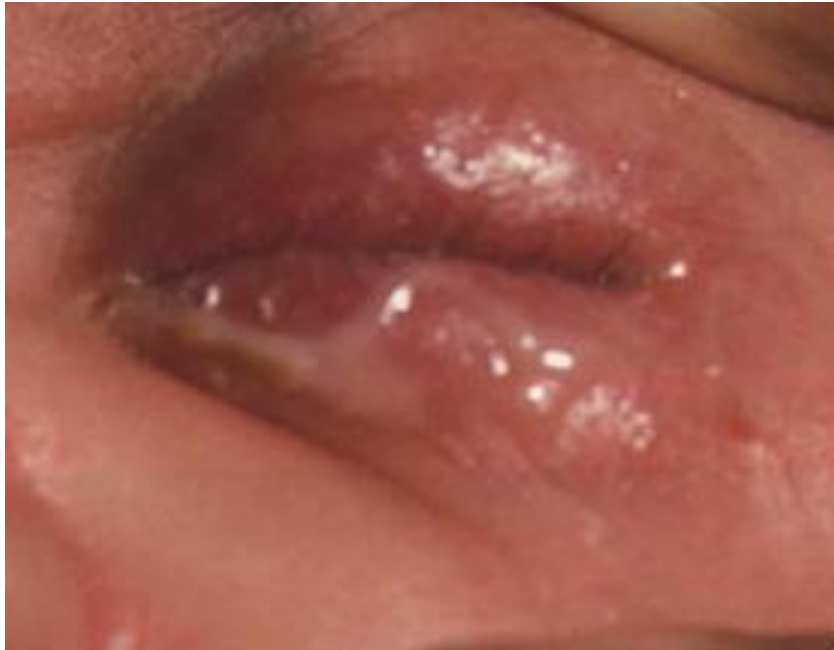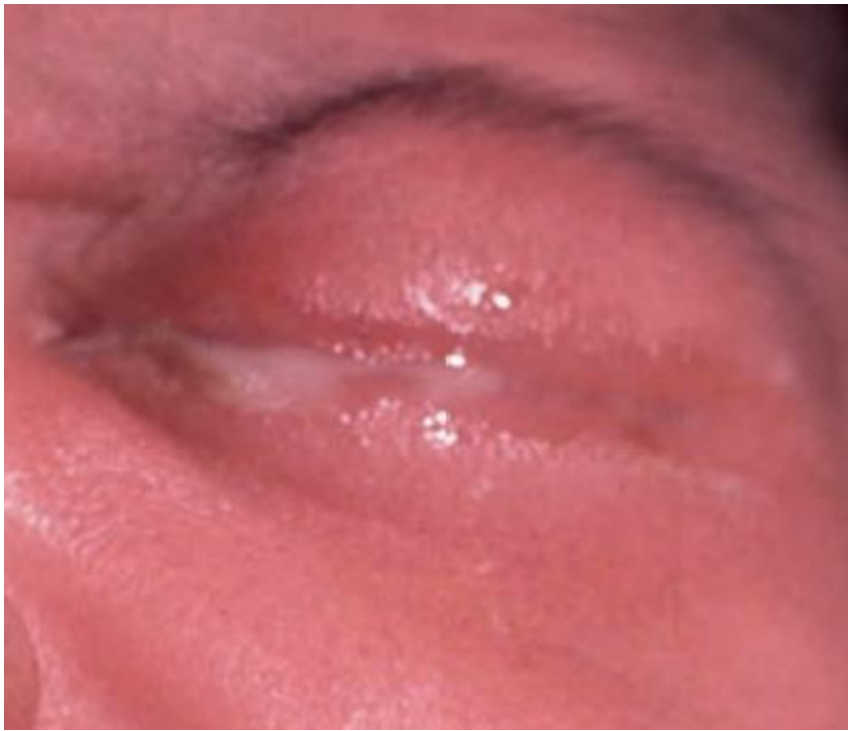Поражение глаз
при гонорее



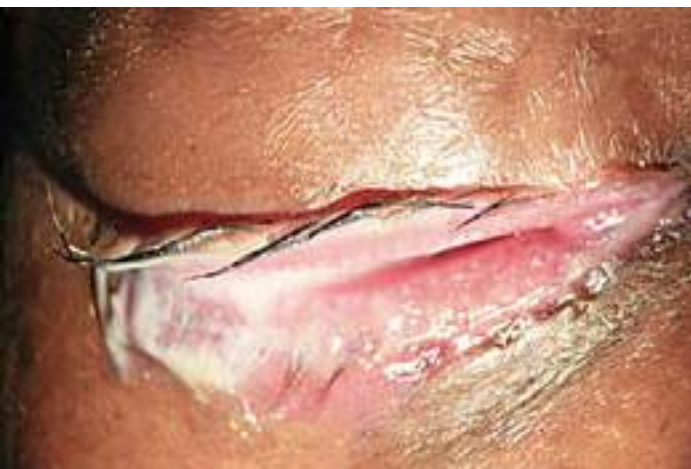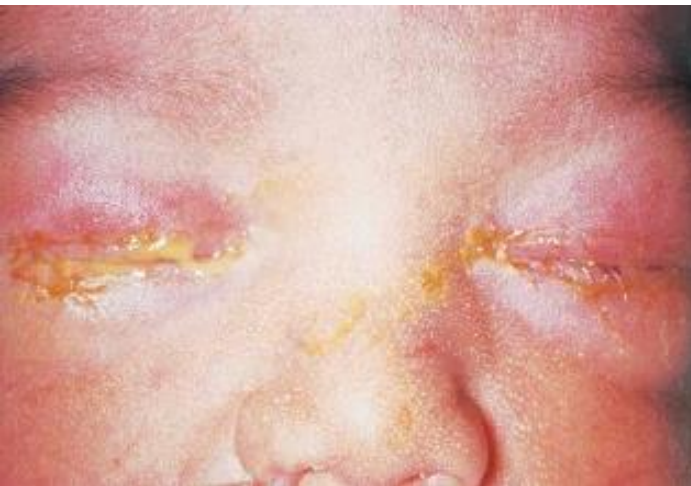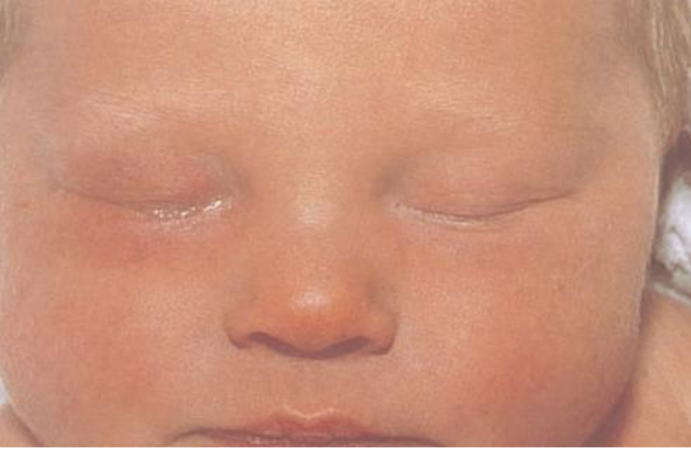- **Основные пути заражения гонореей глаз:**
 - ✓ **контактный,**
 - ✓ **бытовой**
 - ✓ **половой.**
- Инкубационный период гонореи глаз может длиться от считанных часов до нескольких недель.



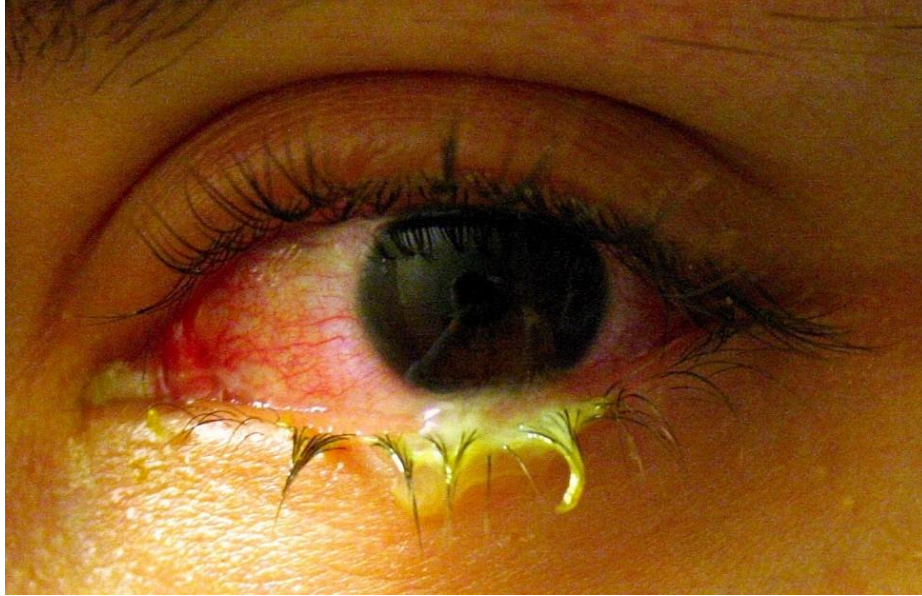- Бленнорея
новорожденных



- Симптомы гонобленнореи у новорожденных проявляются уже к 3-му дню от родов.
- Если симптомы появились позже 6-ого дня, это означает, что бактерию занесли извне, уже после родов.



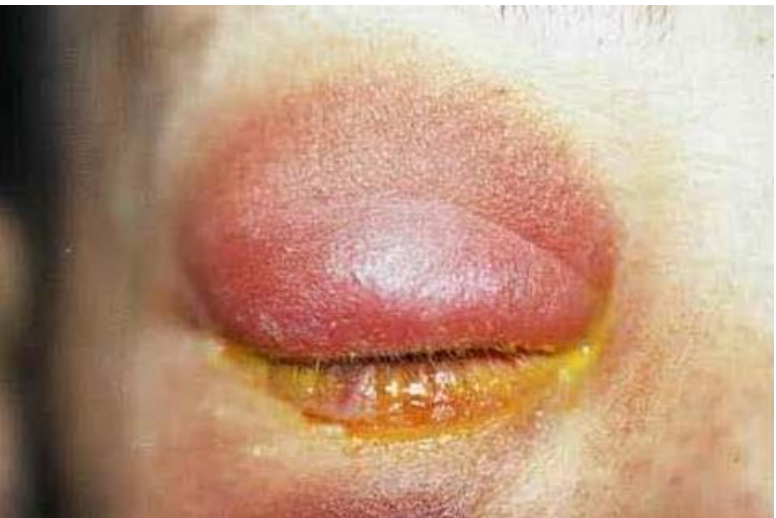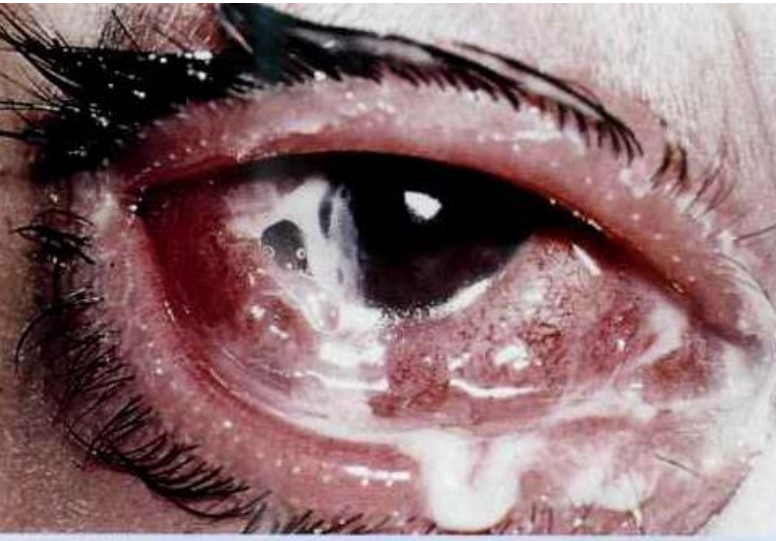- Заболевают обычно оба глаза.
- На 2-3-й день после рождения у ребенка появляются припухлость и краснота век, гиперемия и отечность конъюнктивы.
- Веки становятся настолько плотными, что их трудно раскрыть или вывернуть. В начале заболевания отделяемое из конъюнктивального мешка скудное, серозно-кровянистое, на 4-5-й день становится обильным, гнойным.
- Бленнорея может осложниться поражением роговой оболочки с образованием гнойной язвы, в исходе которой образуется бельмо.
- Возможно прободение роговицы с развитием паноптальмита, в исходе которого наступает атрофия глазного яблока и слепота.



Бленнорея у взрослых

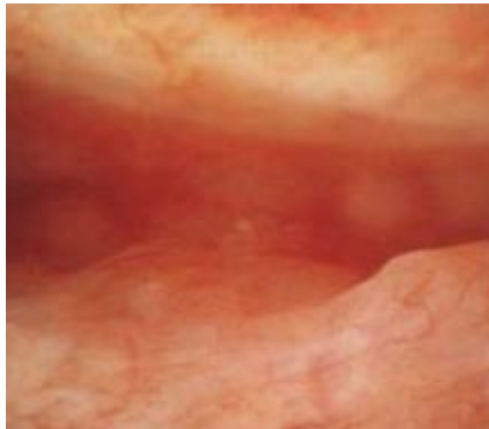
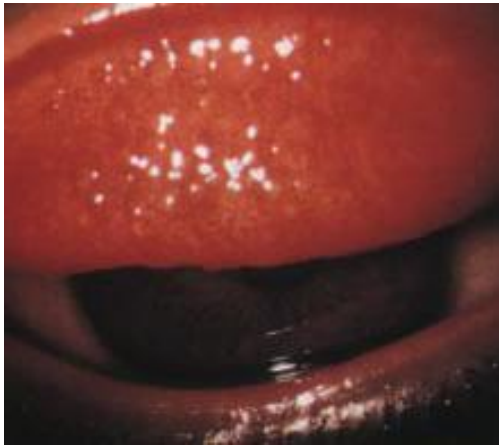Гонорею глаз принято разделять на 4 стадии:

- ✓ *Инфильтрация.* Характерными симптомами в этот период являются кровоточивость глаз, отечность век, слизистые выделения из конъюнктивальной полости. Длится эта стадия в среднем до 5 дней.
- ✓ *Гноетечение.* После пятого дня отёки век начинают уменьшаться, но отёк конъюнктивы глазного яблока сохраняется, а гнойные выделения становятся обильными.
- ✓ *Пролиферация.* Через 2 недели обильных гнойных выделений их количество начинает уменьшаться, а цвет приобретает зеленоватый оттенок. Отёк и гиперемия спадают, сосочки разрастаются, делая поверхность глаза шероховатой.
- ✓ *Обратное развитие.* На последней стадии гонореи все симптомы воспаления начинают стихать.

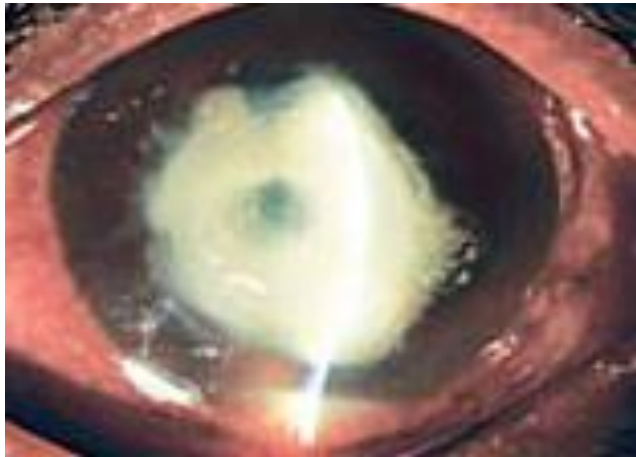
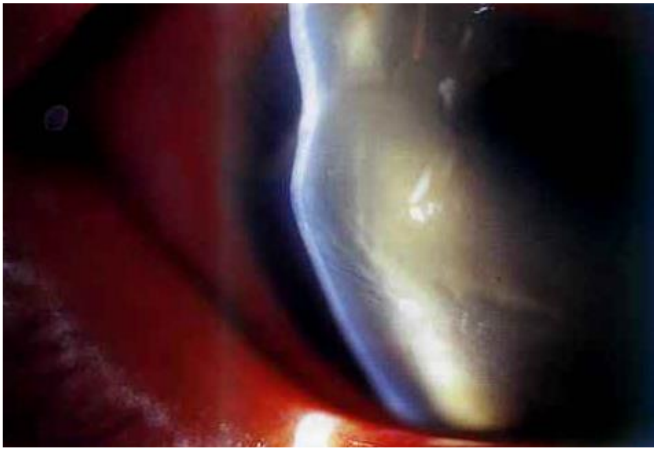


Первыми признаками развития гонореи глаз являются:

- ✓ Обильное слезотечение
- ✓ Покраснение конъюнктивы и её активное кровенаполнение
- ✓ Отёк глазного яблока
- ✓ Отделение слизи из слёзного канала
- ✓ Таким образом, это заболевание полностью схоже с конъюнктивитом.
- ✓ Бленнорея взрослых протекает значительно тяжелее.

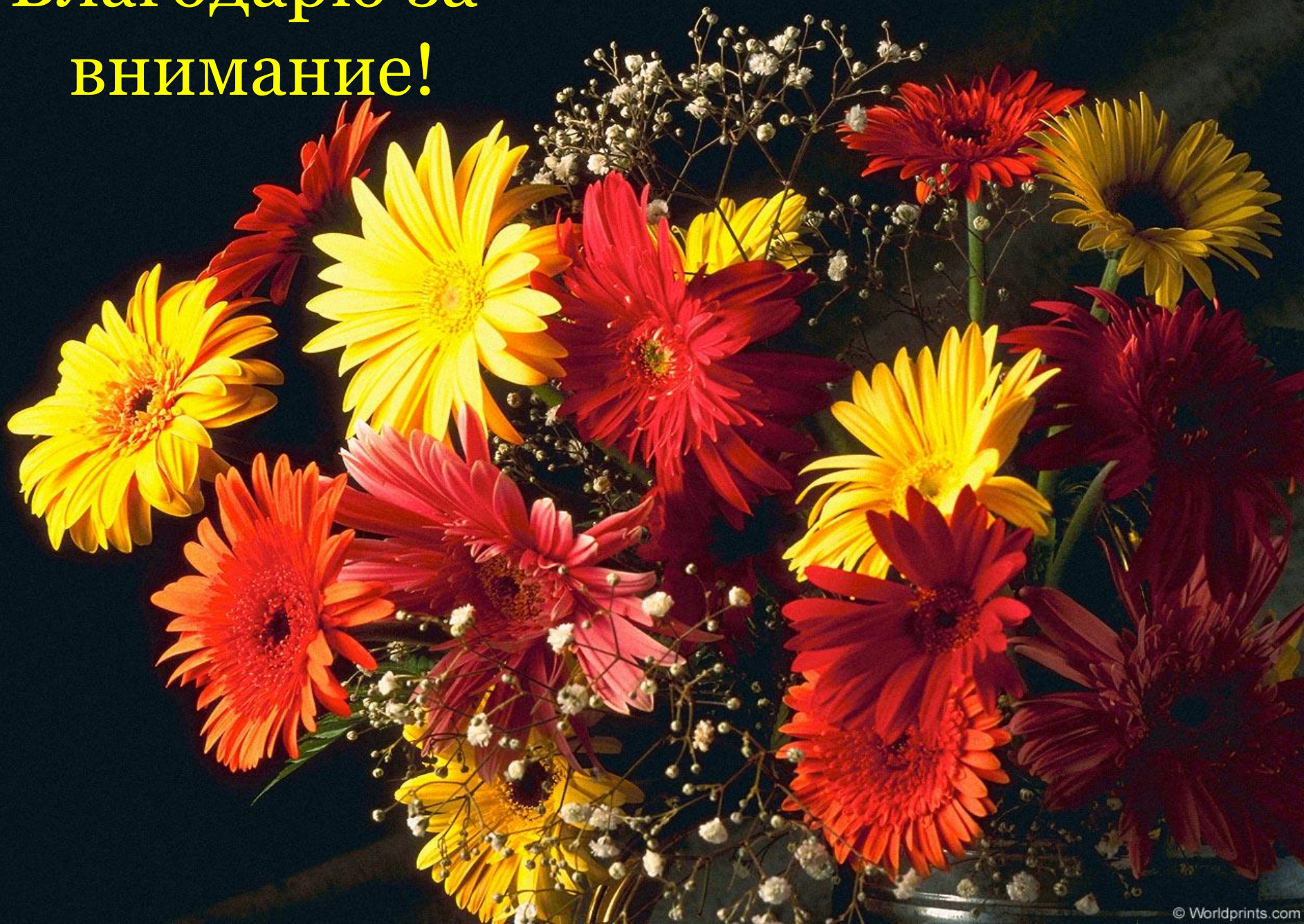

- На пятый день заболевания отёчность на веках начинает снижаться, но конъюнктивальные отёки остаются.
- Из глаз начинает отделяться гной.
- Постепенно гнойные выделения при гонорее глаз сокращаются в количестве к концу второй недели, при этом они окрашены в зеленоватый цвет.
- Отёчность глаз постепенно пропадает, вместо неё происходит разрастание сосочков на глазу, из-за чего его поверхность становится как бы неровной
- Нередко бывает резкий отек конъюнктивы склеры (хемоз).



- Кератит развивается в 15–40%
- Заболевание проявляется сначала в виде инфильтрата, которая затем быстро переходит в гнойную язву, которая может привести к перфорации роговицы уже через 1–2 дня.
- Язва нередко приводит к прободению с образованием в дальнейшем простого или сращенного бельма

Благодарю за
внимание!



С Днем
медицинского
работника

