

ФГБОУ ВО ДонГМУ Минздрава России
кафедра дерматовенерологии и косметологии ФНМФО

**ДЕРМАТОЛОГИЧЕСКАЯ ПОЛИМОРБИДНОСТЬ:
АТОПИЧЕСКИЙ ДЕРМАТИТ И ГНЕЗДНАЯ
АЛОПЕЦИЯ**

Донецк
13.09.2023

Доц. Провизион А.Н.
Асп. Зубаревская О.А.

- Под **полиморбидностью** следует понимать наличие нескольких синхронно протекающих заболеваний у одного человека в различных стадиях и фазах своего развития
- **Коморбидность** — это сосуществование двух и/или более заболеваний у одного пациента, патогенетически и генетически взаимосвязанных между собой
- **Мультиморбидность** — сочетание у одного больного нескольких хронических заболеваний различного генеза. При этом не подразумевается каких-либо причинно-следственных отношений и статистических характеристик

- Преобладание в структуре заболеваемости хронических страданий, генез которых имеет преимущественно мультифакторный характер, отличающихся системностью поражения и коморбидностью. Это обуславливает сложность диагностики, выбора первоочередной стратегии лечения, тактики ведения таких коморбидных больных и профилактики осложнений сочетанных заболеваний.
- Увеличение абсолютного числа пациентов с коморбидной патологией и их удельного веса в структуре работы врачей “первой линии” (врачи общей практики, семейные врачи, врачи терапевты участковые и др).
- Установлено, что коморбидность является независимым фактором риска летального исхода и существенно влияет на прогноз заболевания и жизни.
- Недостаточная эффективность ведения таких пациентов “узкими специалистами”, отсутствие в практическом здравоохранении “командной стратегии” по отношению к этим больным.
- Отсутствие необходимых знаний врачей “первой линии” о клинико-терапевтических особенностях ведения коморбидных больных.
- Неизбежная полипрагмазия при коморбидных заболеваниях и ее потенциально негативные последствия. При приеме одновременно более 10 лекарственных средств риск нежелательных явлений и негативных лекарственных взаимодействий достигает 100%.
- Отсутствие международных и национальных рекомендаций по данной проблеме, ориентированных на нужды врачей.

- Гнездная алопеция (ГА) является распространенным воспалительным иммуноопосредованным заболеванием, при котором запускается аутоиммунный ответ, направленный на волосяные фолликулы, что приводит к нерубцовому выпадению волос на коже головы, лице и других участках кожного покрова

Pratt C.H., King L.E., Messenger A.G., Christiano A.M., Sundberg J.P. Alopecia areata. *Nat. Rev. Dis. Primers.*, 2017, Vol. 3, 17011. doi: 10.1038/nrdp.2017.11.

- Значительная роль в развитии ГА принадлежит наследственным факторам, причем отягощенный наследственный анамнез, варьирует от 10 до 20%

Darwin E., Hirt P.A., Fertig R., Doliner B., Delcanto G., Jimenez J.J. Alopecia Areata: Review of Epidemiology, Clinical Features, Pathogenesis, and New Treatment Options. *Int. J. Trichology.*, 2018, Vol. 10, no. 2, pp. 51-60.

- Повышенная концентрация адренокортикотропного гормона и эстрадиола коррелировали с повышенным уровнем провоспалительных цитокинов в коже, что указывает на потенциальную роль психологических и патофизиологических факторов, вызывающих ГА

Lim C.P., Severin R.K., Petukhova L. Big data reveal insights into alopecia areata comorbidities. *J. Invest. Dermatol. Symp. Proc.*, 2018, Vol. 19, pp. 57-61.

- Показана ассоциация ГА с аутоиммунными заболеваниями, такими как ревматоидный артрит, целиакия, диабет 1 типа, псориаз, аутоиммунный тиреоидит, витилиго

Chang Y.J., Lee Y.H., Leong P.Y., Wang Y.H., Wei J.C.C. Impact of rheumatoid arthritis on alopecia: a nationwide population-based cohort study in Taiwan. *Front. Med. (Lausanne)*, 2020, Vol. 7, 150. doi: 10.3389/fmed.2020.00150.

- Выявлена ассоциация ГА с atopическими заболеваниями (аллергический ринит, бронхиальная астма, atopический дерматит) и ранним дебютом тяжелых форм выпадения волос.

Lim C.P., Severin R.K., Petukhova L. Big data reveal insights into alopecia areata comorbidities. *J. Invest. Dermatol. Symp. Proc.*, 2018, Vol. 19, pp. 57-61.

- Аутоиммунный процесс опосредован CD4+ и CD8+Т-лимфоцитами, воздействующими на α -меланоцитстимулирующий гормон и трансформирующий фактор роста- β волосяных фолликулов

Guo H., Cheng Y., Shapiro J., McElwee K. The Role of Lymphocytes in the Development and Treatment of Alopecia Areata. *Expert. Rev. Clin. Immunol.*, 2015, Vol. 11, no. 12, pp. 1335-1351.

- Известно, что ХВИ, изменяя функционирование всех регуляторных систем организма, в т.ч. иммунной, способствует хронизации патологических процессов, в т.ч. дерматозов и АД (Валеева Р., 2009; Нагорная Н.В., Дубовая А.В., 2009)
- В то же время до настоящего времени лишь единичные работы посвящены изучению особенности влияния ХВИ (ЦМВ, ЭБВ инфекции) на тяжесть течения дерматозов, недостаточно изучены многие аспекты нарушений вегетативной регуляции и иммунной регуляции у больных ГА, особенно на фоне вирусного инфицирования (Быков А.С., 2008; Денисенко О.И., 2010)

Клиника гнездной алопеции

- внезапное начало
- округлые очаги отсутствия волос
- атрофия отсутствует
- волосяные фолликулы сохранены

Прогрессирующая стадия

- наличие зоны «расшатанных волос»
- увеличение размеров очагов

Стационарная стадия

- зона «расшатанных волос» не четкая, размеры очага не меняются

Регрессирующая стадия

- рост пушковых волос (веллюс) в очаге, которые постепенно утолщаются и пигментируются

- **Легкая** – до 25% поражения
- **Средняя** - 25 – 50 %
- **Тяжелая** - свыше 50 %

В зависимости от объема и типа облысения различают следующие клинические формы гнездной алопеции:

- Локальная (ограниченная)
- Субтотальная
- Тотальная
- Универсальная

Другими формами гнездной алопеции являются:

- Многоочаговое (сетчатое) расположение участков алопеции
- Офиазиз
- Инверсный офиазиз (sisarpho)
- Диффузная форма

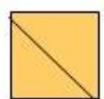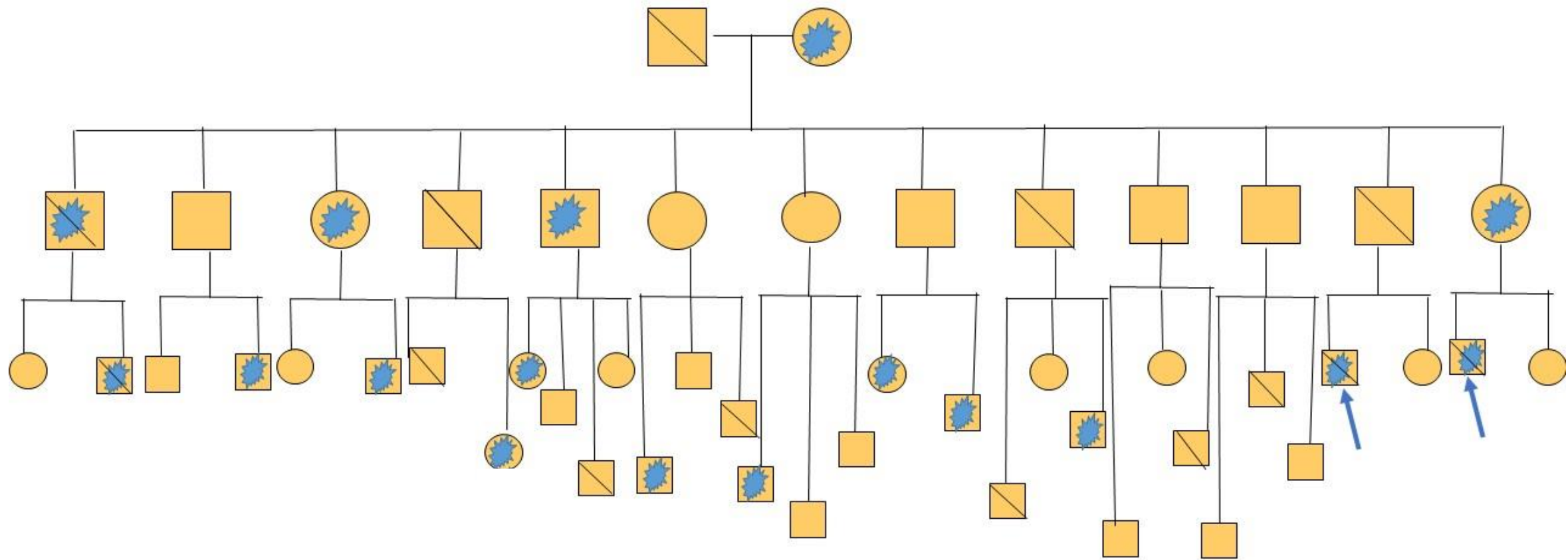
Дифференциальная диагностика ГА

- Микроспория волосистой части головы
- Трихофития
- Фавус
- Вторичный сифилис
- Трихотилломания и др.

Общие принципы лечения ГА

- Лечение сопутствующей патологии
- Общеукрепляющие, седативные
- Сосудорасширяющие средства, ноотропы
- Адаптогены и биогенные стимуляторы
- Препараты цинка и меди
- Физиотерапевтические методы: УФО, иглорефлексотерапия
- Наружно раздражающие и укрепляющие рост волос средства (настойка стручкового перца, миноксидил, мезотерапия (Hair care, Hair up))


- **Цель настоящего исследования** – представление клинического случая развития гнездной алопеции у двух двоюродных братьев на фоне атопии и ВПЧ-индуцированных пролифераций кожи



- Лицо с ГА



- Лицо с атопией



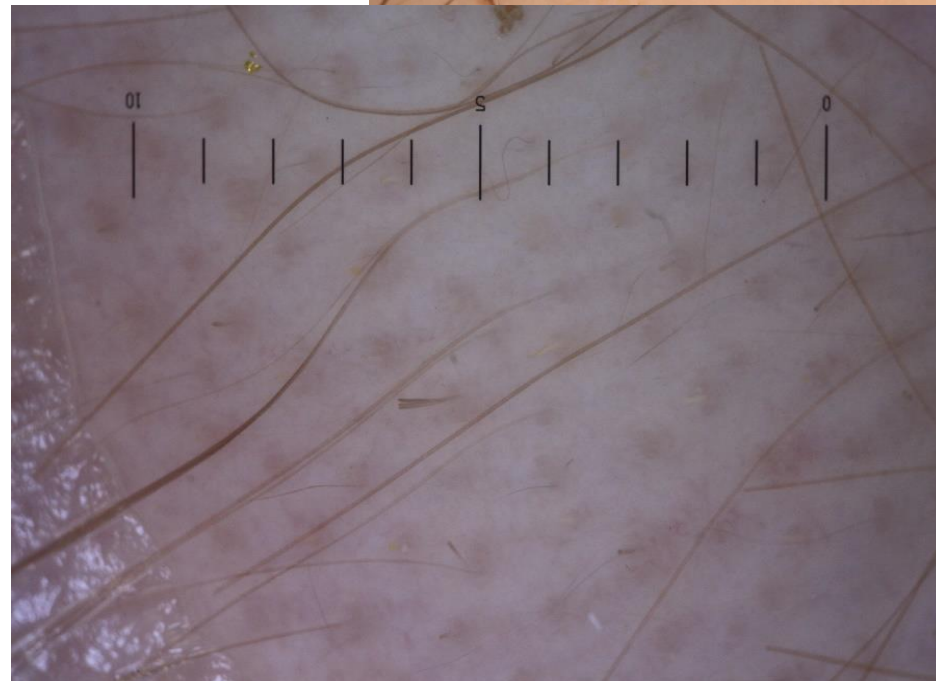
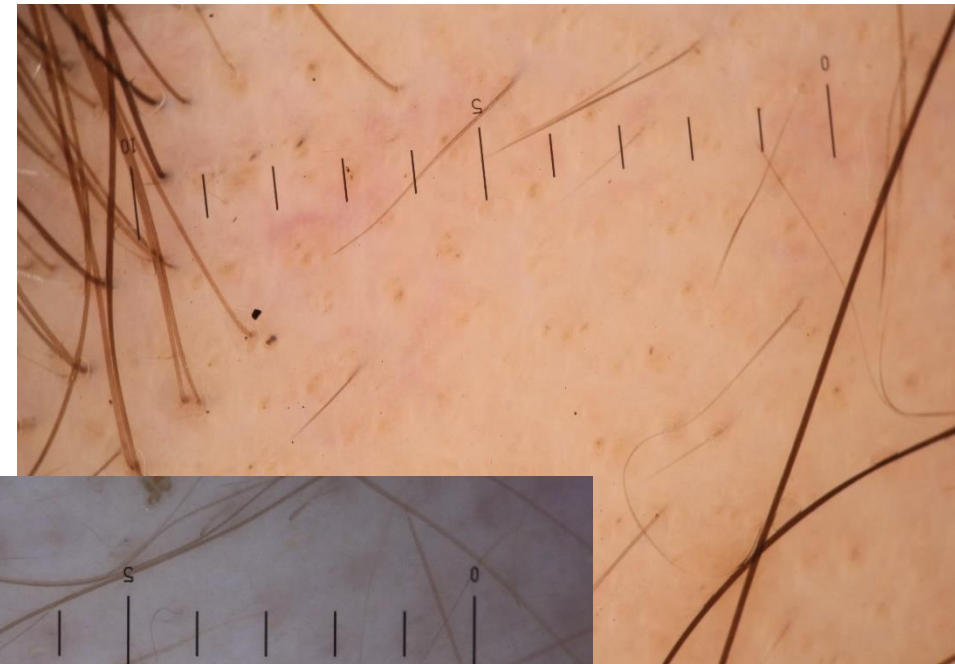
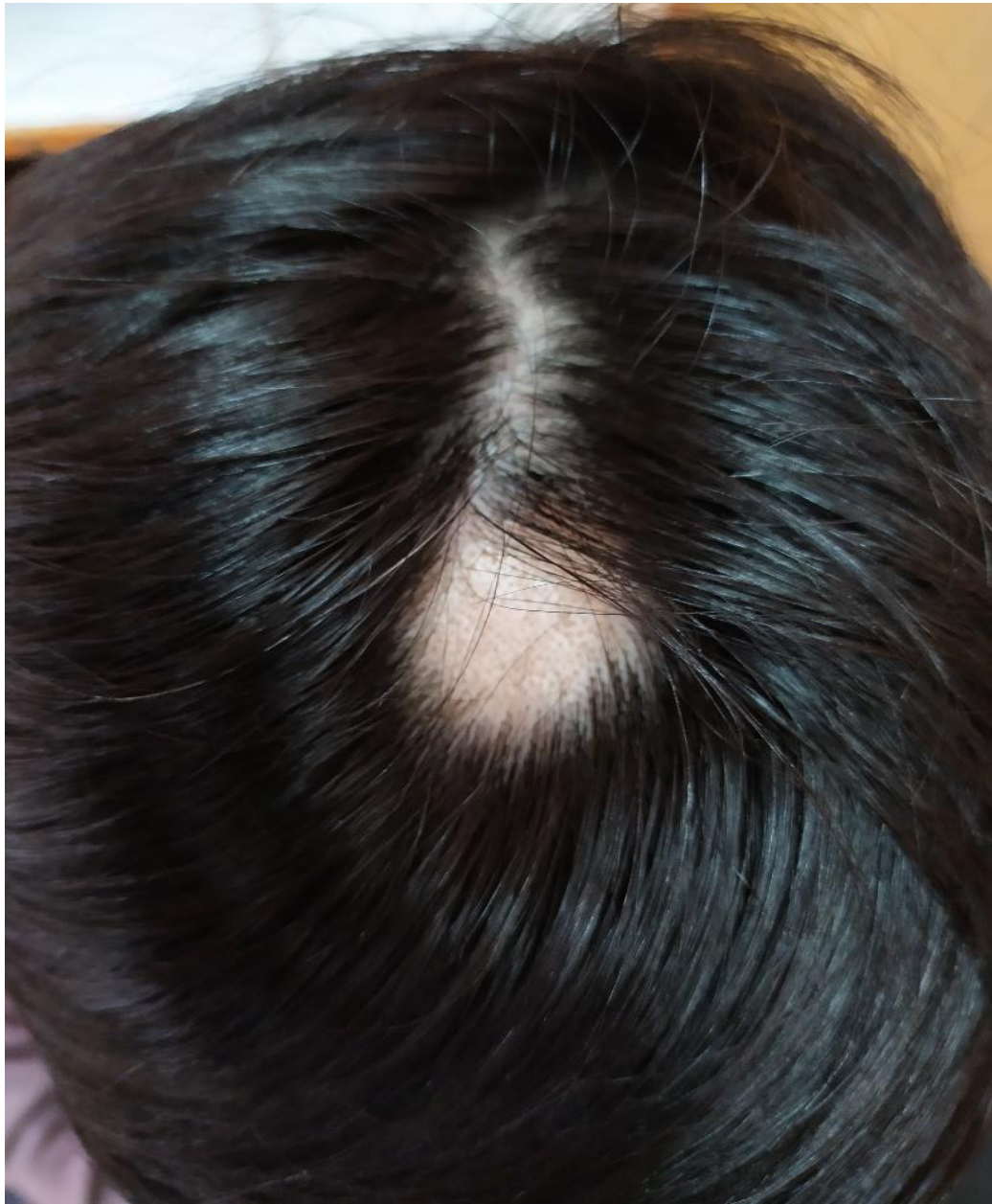- Лицо с ГА и атопией

Первый случай, больной Р, 32 года

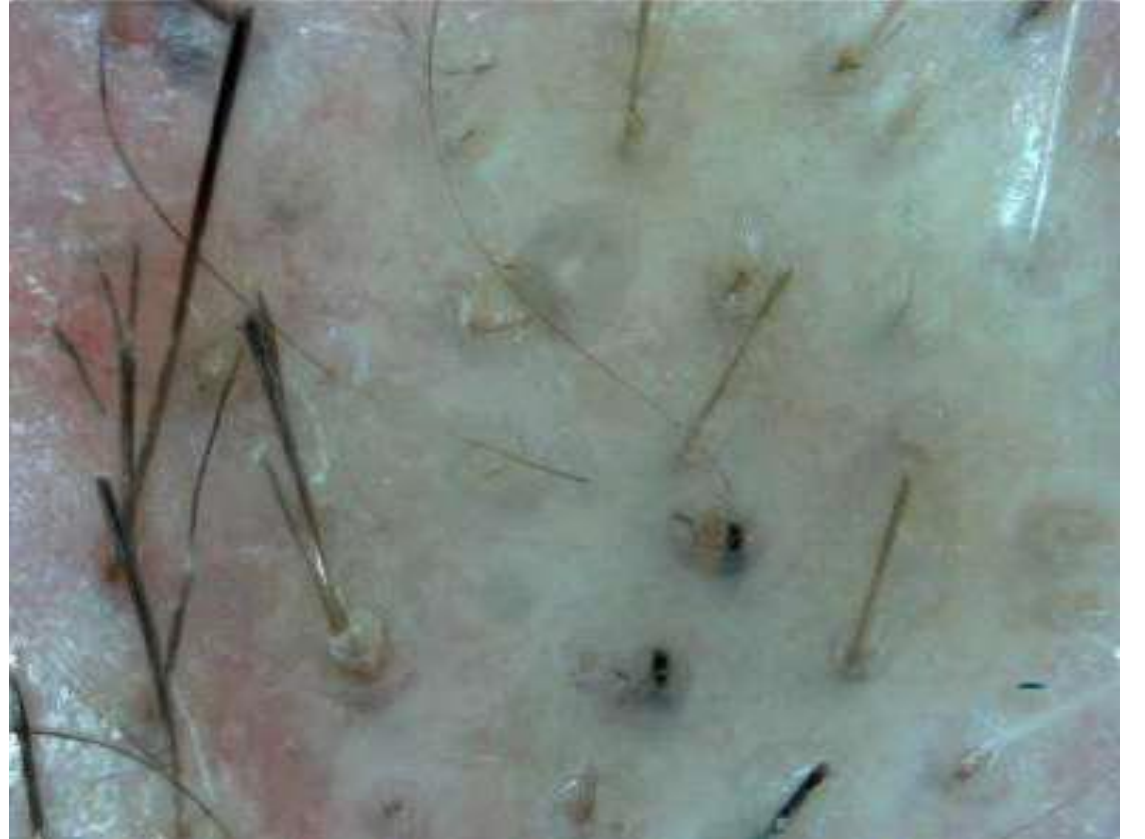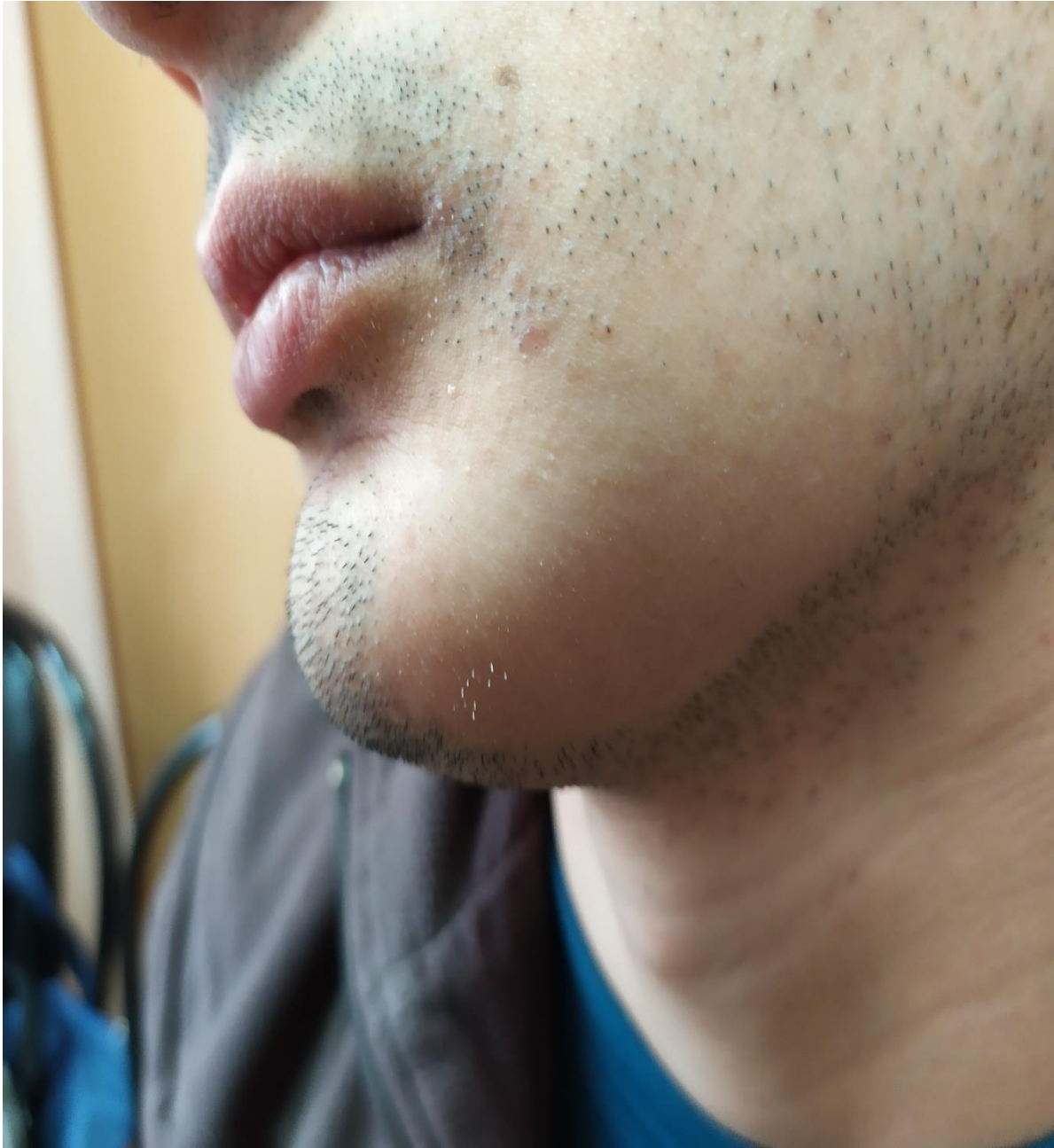- *Anamnesis vitae*: ребенок от I беременности, протекавшей без особенностей. Роды самостоятельные срочные. Ранний неонатальный период протекал без особенностей. Естественное грудное вскармливание получал до года. В возрасте 4-х месяцев появились первые высыпания на коже лица (щеки, подбородок). Течение классическое с последовательной сменой возрастных стадий, до 13 летнего возраста имелись ежегодные обострения в весенний период. С 14 лет отмечает слабовыраженный ксероз кожи в осенне-зимний период и появление зуда в ответ на некоторые экзогенные раздражители. Семейный анамнез: у матери аутоиммунный тиреоидит
- Выпадение волос началось внезапно в декабре 2020 г., когда на волосистой части головы (теменная область) и в области роста бороды отметил появление нескольких небольших, круглой формы участков облысения, которые медленно увеличивались в размерах. В области роста бороды увеличиваясь данные очаги сливались между собой, образуя большие участки полного выпадения волос
- С тридцатилетнего возраста начал отмечать появление мелких, телесного цвета фиброэпителиальных полипов на коже шеи и аксилярных впадин, число которых увеличивалось во время обострения проявлений атопии и при дебюте алопеции

Первый случай, больной Р, 32 года (на март 2021)

- *Status localis*: на коже волосистой части головы (в области макушки) определялся очаг выпадения волос диаметром до 4 см с четкими границами. По периферии очага определялась «зона расшатанных волос»
- Для подтверждения диагноза проведена дерматоскопия пораженного очага. В очаге выявлены характерные для ГА дерматоскопические признаки: «желтые точки», кадаверизированные фолликулы («черные точки»), волосы в виде «восклицательного знака».
- Так же имеются множественные мелкие и один крупный (до 8 см) очаг выпадения волос в области щек и подбородка



SALT – 4%



- **Обоснование клинического диагноза**
- Диагноз выставлен на основании жалоб, данных анамнеза и характерной клинической картины заболевания.
- **Клинический диагноз**
- Основной: Гнездная алопеция, прогрессирующая стадия.
- Сопутствующий: Атопический дерматит, взрослая стадия в состоянии субклинической ремиссии, единичные фиброэпителиальные полипы

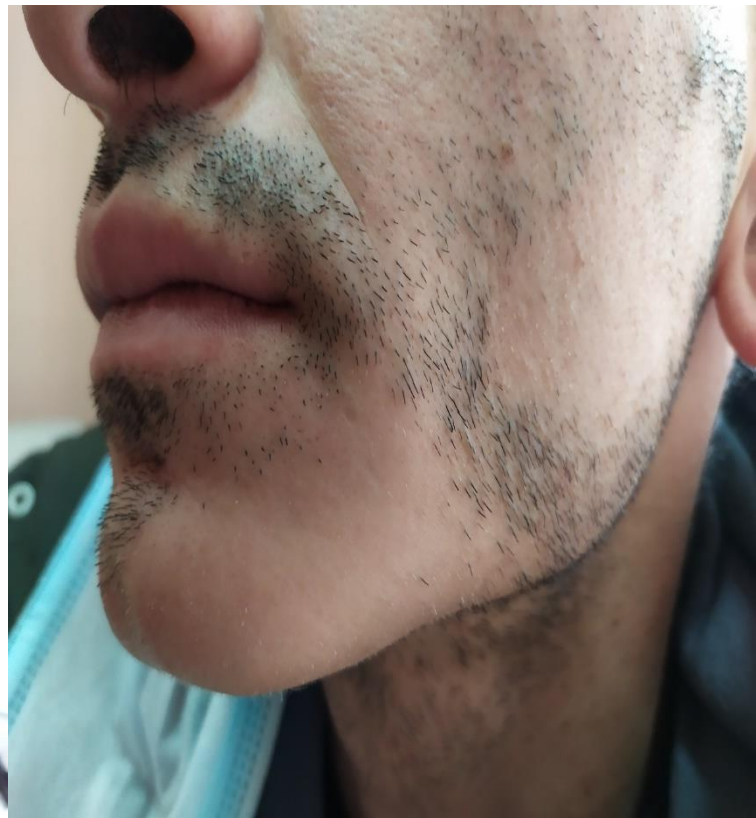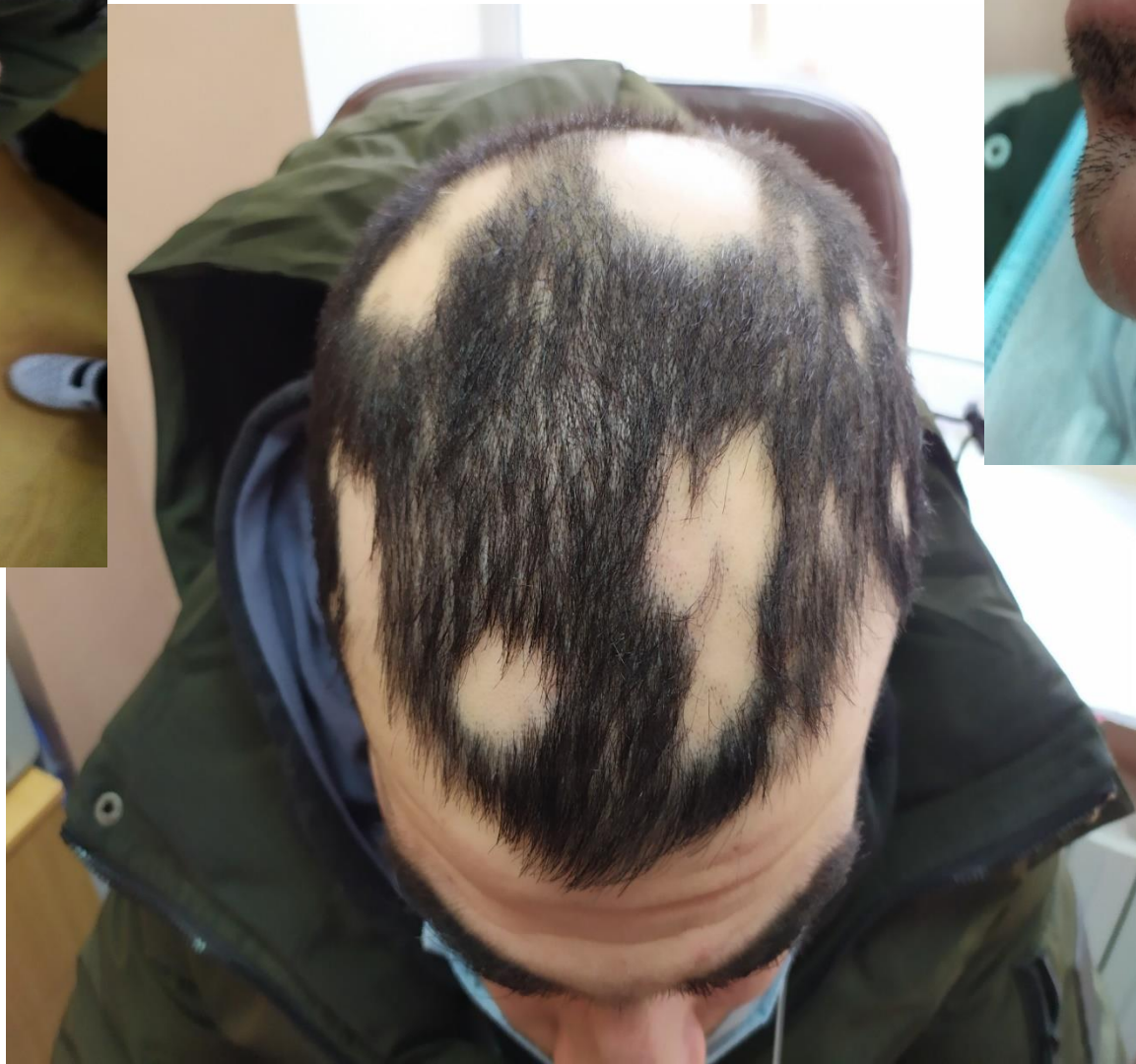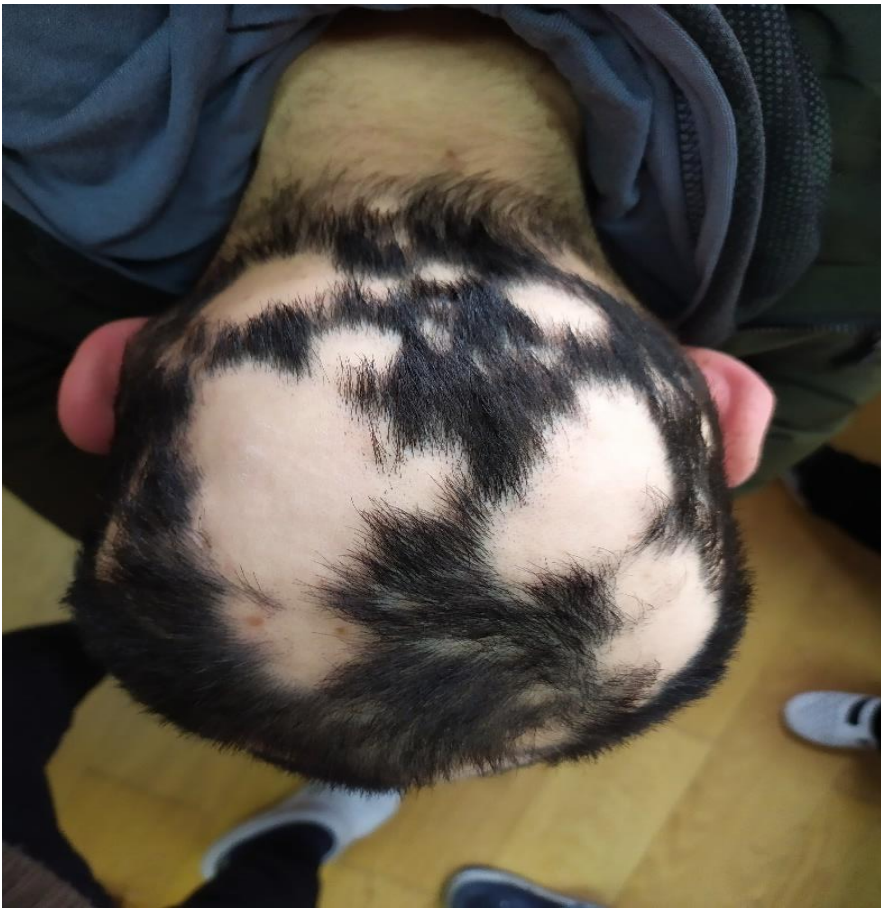- По результатам микроскопического исследования кожи и волос на наличие патогенных грибов – мицелий и споры не выявлены
- В клиническом анализе крови: без особенностей
- Отклонений в биохимических показателях крови (АЛТ, АСТ, общий белок, билирубин, холестерин, сахар крови, щелочная фосфатаза) не выявлено
- Анализ крови на гормоны щитовидной железы (Т3 свободный, Т4 свободный, ТТГ) и антитела к тиреопероксидазе, антитела к тиреоглобулину) в пределах нормы
- Концентрация общего IgE в пределах нормы
- При анализе данных иммунограммы выявлено снижение относительного и абсолютного количества CD3, CD4, CD8, CD16 -лимфоцитов периферической крови: 0,29 Г/л (28%), 0,15 Г/л (14%), 0,1 Г/л (9%), 0,17 Г/л (16%). Верхняя граница нормы относительного количества CD22 0,14 Г/л (13%) и нижняя граница. Иммунорегуляторный индекс (CD4/CD8) на нижней границы нормы: 1,55 (референсные значения: 1,4-2,0)
- Концентрация IgM в сыворотке крови в 1,97 Г/л

Второй случай, больной Э, 26 лет

- *Anamnesis vitae*: ребенок от I беременности, протекавшей без особенностей. Роды самостоятельные срочные. Ранний неонатальный период протекал без особенностей. Естественное грудное вскармливание получал до 10 месяцев. Прививки по индивидуальному календарю в связи с частыми инфекционными заболеваниями. С 5 лет жизни ежегодно в августе-сентябре ринорея, заложенность носа, частые чихания. Травм и операций не было. Прививки согласно календарю. Травм и операций не было. Семейный анамнез: у матери atopический дерматит.
- Выпадение волос началось после сильного психо-эмоционального потрясения в июне 2020 г., когда на волосистой части головы (теменная область) и в области роста бороды отметил появление нескольких небольших, круглой формы участков облысения, которые быстро увеличивались в размерах, сливались между собой, образуя большие участки полного выпадения волос
- В последние полгода начал отмечать появление мелких, телесного цвета фиброэпителиальных полипов на коже аксиллярных впадин, число которых увеличилось в последние месяцы

Второй случай, больной Э, 26 лет (на март 2021)

- *Status localis*: на коже волосистой части головы определяются очаги выпадения волос диаметром от 4 до 12 см с четкими границами, имеющие тенденции к слиянию. По периферии очага определялась «зона расшатанных волос».
- Для подтверждения диагноза проведена дерматоскопия пораженного очага. В очаге выявлены характерные для ГА дерматоскопические признаки: «желтые точки», кадаверизированные фолликулы («черные точки»), волосы в виде «восклицательного знака».
- Так же имеются множественные мелкие и один крупный (до 10 см) очаг выпадения волос в области щек и подбородка



SALT – 32,6%

- **Обоснование клинического диагноза**
- Диагноз выставлен на основании жалоб, данных анамнеза и характерной клинической картины заболевания.
- **Клинический диагноз**
- Основной: Гнездная алопеция, прогрессирующая стадия.
- Сопутствующий: поллиноз, проявляющийся аллергическим ринитом, фиброэпителиальные полипы

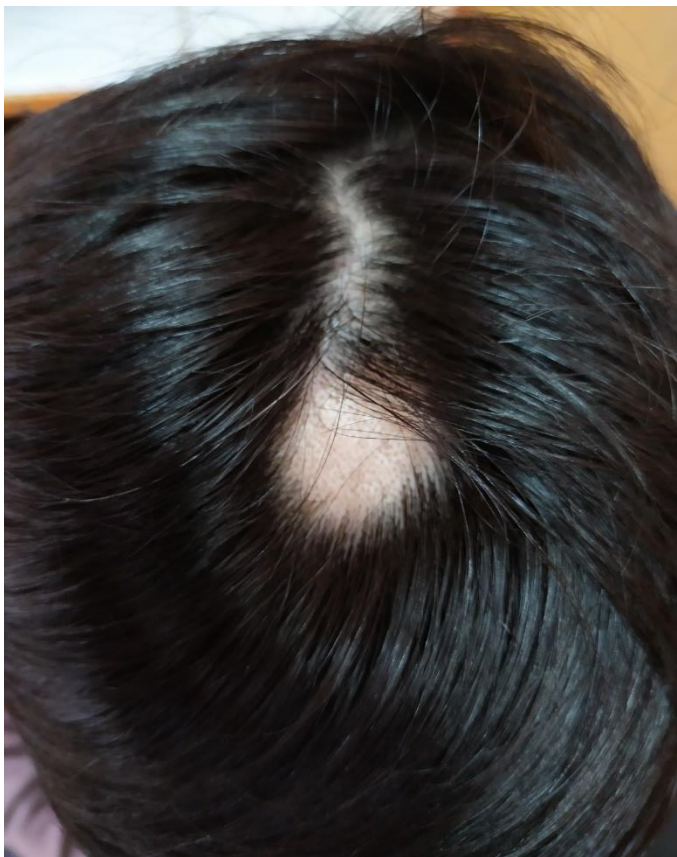- По результатам микроскопического исследования кожи и волос на наличие патогенных грибов – мицелий и споры не выявлены
- В клиническом анализе крови: эозинофилия (8,7%; $0,52 \times 10^9/\text{л}$) и нейтропения (35,9%; $2,14 \times 10^9/\text{л}$)
- В биохимических исследованиях крови общий билирубин – 26,7 мкмоль/л, прямой 4,6 мкмоль/л, непрямой – 22,1 мкмоль/л, (АЛТ, АСТ, общий белок, холестерин, сахар крови, щелочная фосфатаза) не выявлено
- Обнаружена мутация гена (UGT1A1) в гетерозиготной форме (Синдром Жильбера), исследования на вирусные гепатиты (В, С) - отрицательные
- Анализ крови на гормоны щитовидной железы (Т3 свободный, Т4 свободный, ТТГ) и антитела к тиреопероксидазе, антитела к тиреоглобулину) в пределах нормы
- Определена высокая концентрация общего IgE – 182 МЕ/мл
- При анализе данных иммунограммы выявлено снижение относительного и абсолютного количества CD3, CD4, CD8 -лимфоцитов периферической крови: 0,33 Г/л (22%), 0,15 Г/л (10%), 0,11 Г/л (7%). Верхняя граница нормы относительного количества CD22 0,21 Г/л (14%) и нижняя граница CD16 0,12 Г/л (8%). Иммунорегуляторный индекс (CD4/CD8) на нижней границы нормы: 1,43 (референсные значения: 1,4-2,0)
- Концентрация IgM в сыворотке крови в 1,88 Г/л

Системная терапия:

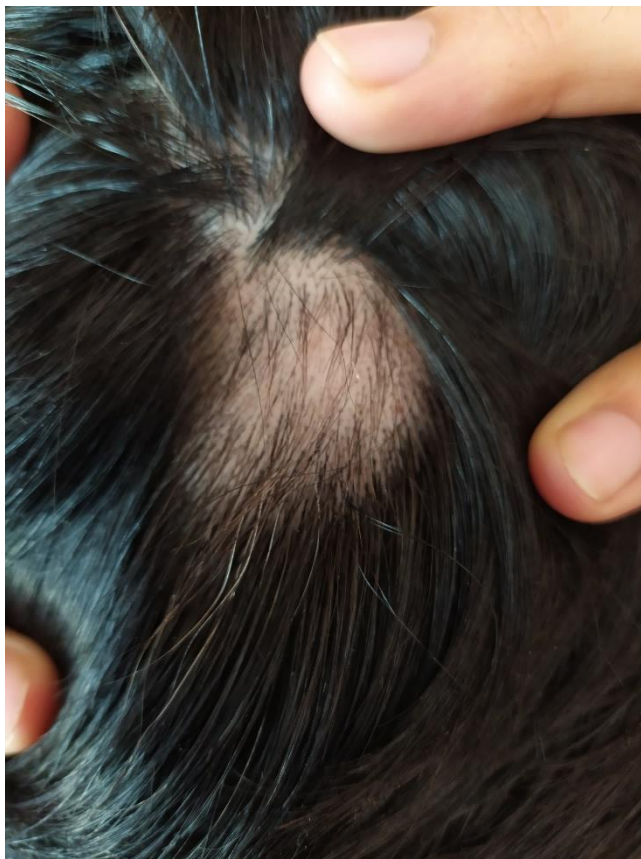- Протефлазид по 15 капель 2 раза в сутки
- Пантовигар по 1 капсуле 3 раза в сутки
- Витамин D-25(OH)D по 1000 МЕ в сутки

наружное лечение:

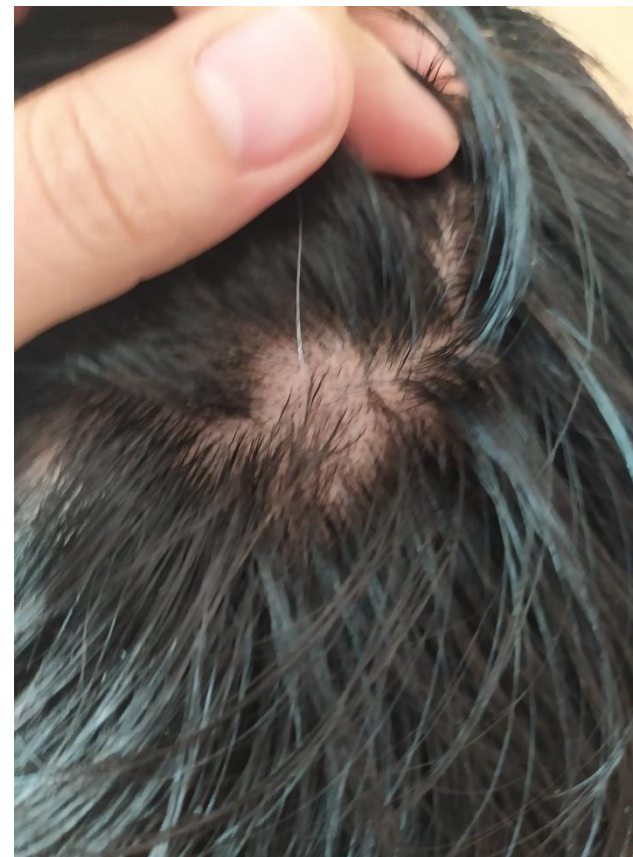- 5% спрей Миноксидил 2 раза в день до 6 месяцев
- Топические ингибиторы кальциневрина ежедневно в течение 1 месяца с дальнейшим переходом на проактивную терапию (интермиттирующую схему) 1 раз в 3 дня до 3-х месяцев)
- Через 1 месяца от начала терапии отмечено изменение стадии патологического процесса: в очаге алопеции при проведении трихоскопии преобладают «пустые фолликулы», отсутствуют кадаверизированные фолликулы и зона «расшатанных волос».
- Через 2 месяца в очаге алопеции наблюдался рост веллюса – пушковых депигментированных волос, а также частичный рост терминальных пигментированных волос



В момент обращения

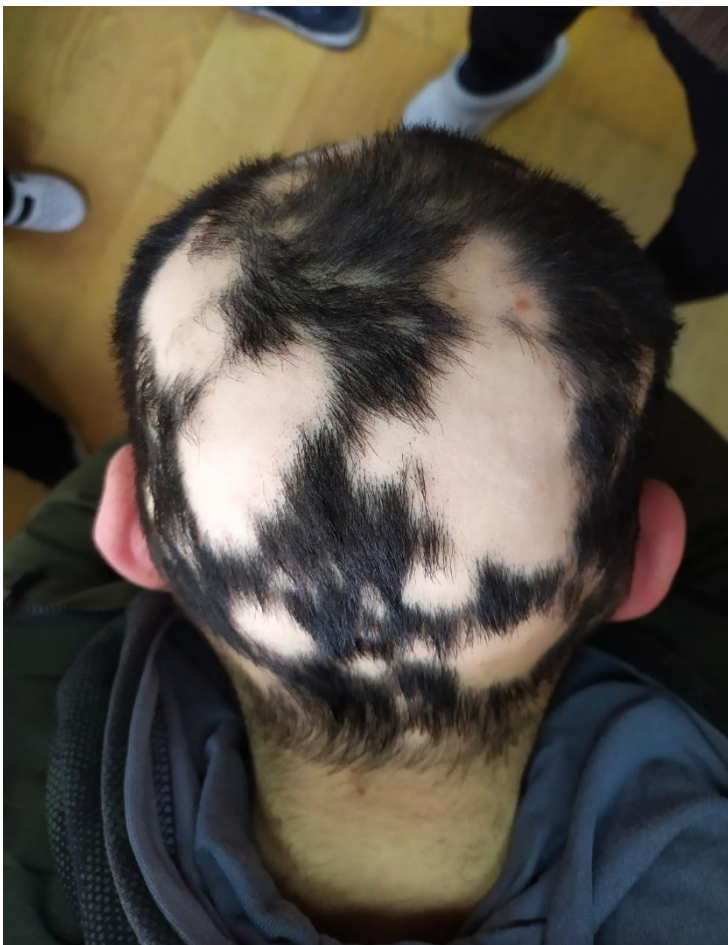

Через 2 месяца

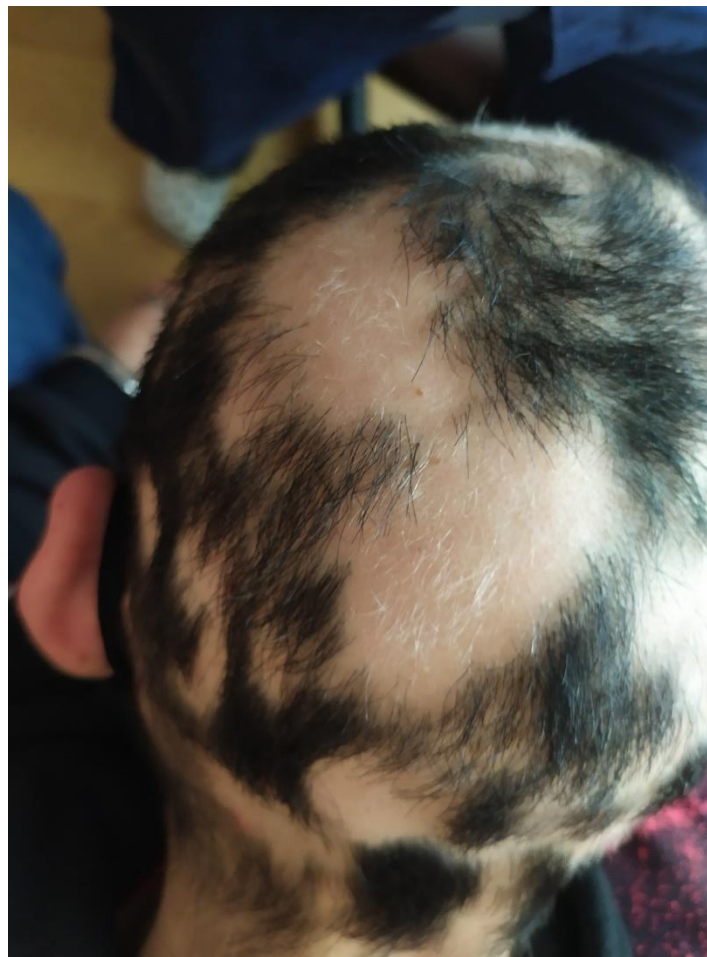

Через 3 месяца

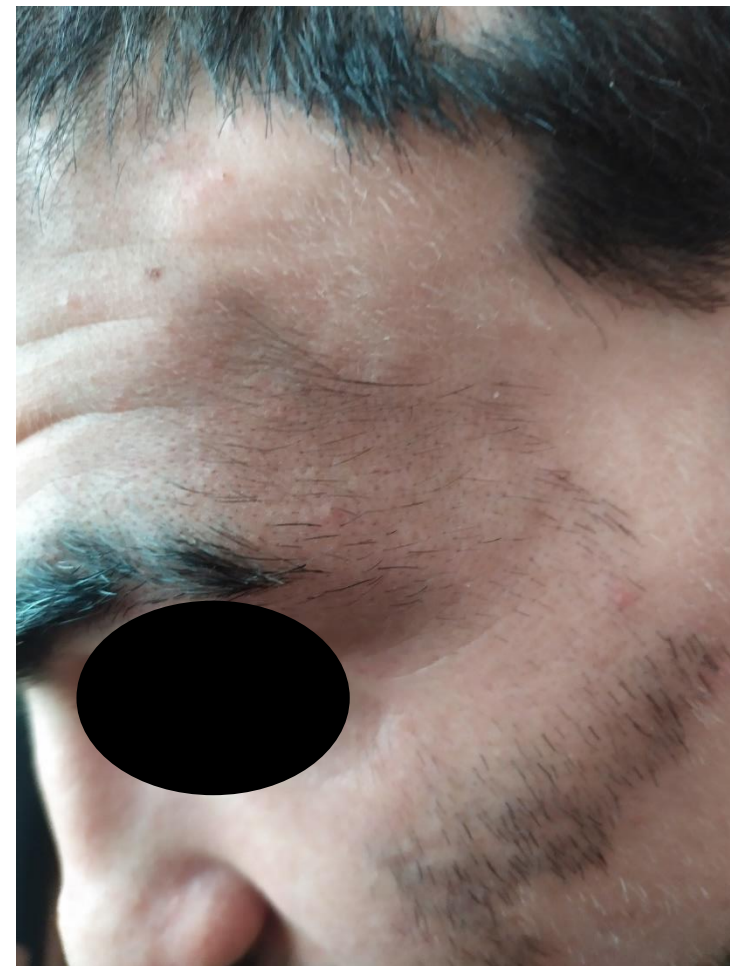Пациент Р., 32 года, в ходе лечения



В момент обращения



Через 2,5 месяца



Пациент Э., 26 лет, в ходе лечения

Особенность наблюдаемых нами случаев

- Генетически-детерминированное течение дерматозов в нескольких поколениях
- Показано, что тяжесть течения атопического заболевания у больных в данной семье коррелировала со степенью тяжести ГА
- Установлена ассоциация с ХВИ и ее влияние на течение ГА и атопического заболевания (повышение уровня В-лимфоцитов и общего IgM)
- Выявлено снижение концентрации CD8+-лимфоцитов в периферической крови и гиперпродукцию IgE при недостаточном супрессорном влиянии Т-лимфоцитов на В-лимфоциты

Выводы

- Данный клинический случай демонстрируется с целью обратить особое внимание дерматологов, аллергологов-иммунологов, врачей общей практики на проблему ГА на фоне аллергических заболеваний и ХВИ и указывает на необходимость проведения дальнейших исследований в этом направлении с целью усовершенствования тактики междисциплинарного взаимодействия
- Клиническое наблюдение указывает на целесообразность своевременного проведения углубленного обследования больных при появлении первых признаков алопеции с целью выявления сопутствующей патологии (атопия, ХВИ и др.) для выбора персонализированной этиологически и патогенетически обоснованной лечебной тактики