

ФГБОУ ВО ДонГМУ Минздрава России  
Кафедра офтальмологии ФНМФО

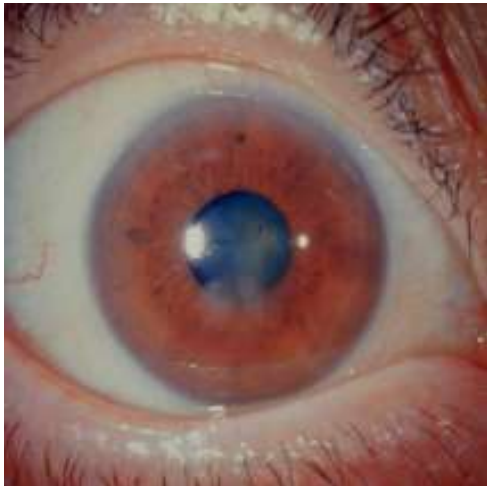
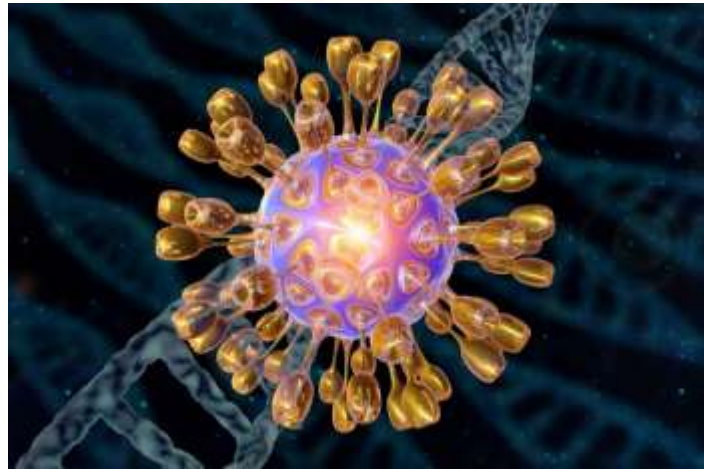
# Физиотерапевтические методы лечения рецидивирующих эрозий роговицы



асс. Шевченко В.С.

г. Донецк  
2024

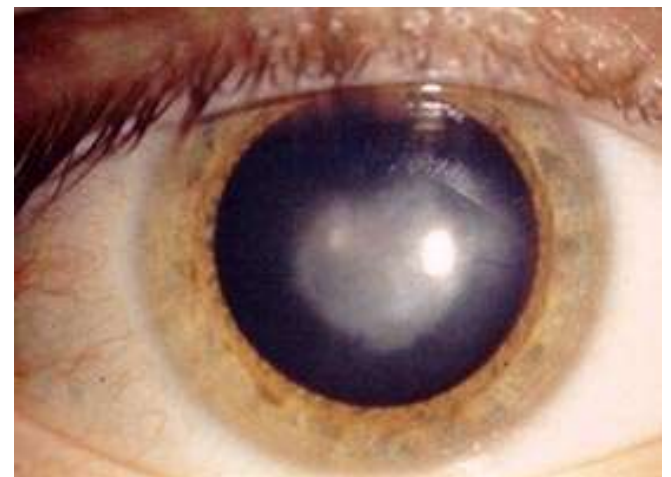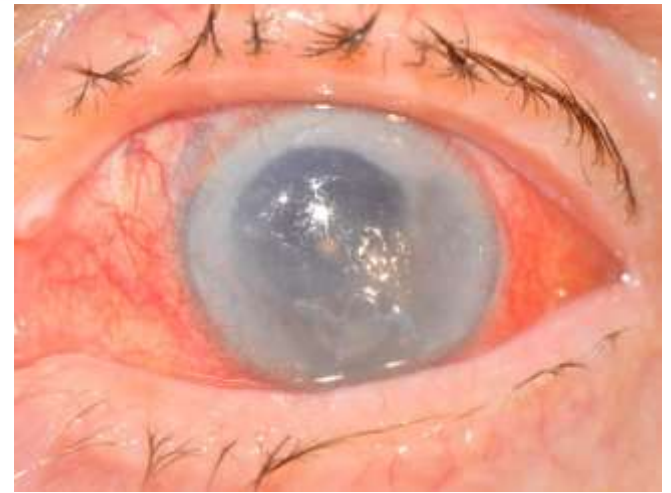# Актуальность



- У взрослого населения герпетический кератит встречается до 65,9 %, а среди детей до 40,7% из числа всех кератитов

# Актуальность

- Герпес - вирусные кератиты характеризуются длительным процессом и возможностью рецидивирования
- Реабилитация пациентов с рецидивирующей герпетической эрозией является основным источником стойких помутнений роговицы.





## Цель работы

- Изучение эффективности применения физиотерапевтических методов лечения у пациентов с рецидивирующей эрозией роговицы.



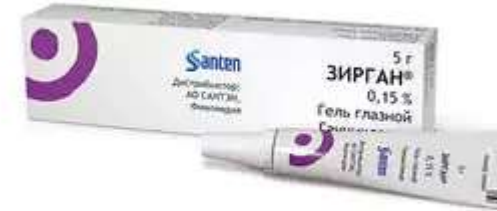# Материал и методы

- 94 больных с рецидивирующими эрозиями герпетической этиологии
- В возрасте от 35 до 62 лет
- После лечения герпетического кератита у пациентов диагностирована эрозия роговицы через 2-5 месяцев
- У всех больных процесс был односторонним

# Материал и методы

## Лечение пациентов контрольной группы:

- Противовирусная терапия
- Антибактериальная терапия
- Репаративная терапия






# Материал и методы

## Лечение пациентов исследуемой группы:

К основному лечению добавлены:


- воздействие локальным пониженным давлением
- магнитотерапия
- кислородные ванночки (глюкоза 5% + Vit B1 + Vit B2 + Vit C 5% + куриный белок)



# Результаты Исследуемая группа

- В 39% случаях эпителизация началась на 2 - 3 день после начала терапии и была полной к 9 дню.
- В 43% случаев регенерация эпителия и купирование отека роговицы достигнута к 5-6 дню. К 11 дню достигнута полная эпителизация.
- В 18% на 16 - 18 сутки наблюдалась полная эпителизация с формированием нежного помутнения. Отмечен регресс васкуляризации.





# Результаты Контрольная группа

- У 27% больных эпителизация наступила на 16 - 21 день
- У 23% больных с глубокими и обширными поражениями эпителизация была достигнута на 28 - 31 сутки. У 1 больного язва углублялась и больному было сделано покрытие аутосклеральным лоскутом
- У 24% больных имелась васкуляризация роговицы различной степени выраженности.
- У 26% больных сформировались плотные помутнения роговицы.



# Результаты

- Острота зрения в обеих группах до лечения была сравнима:  $0,06 \pm 0,021$  в контрольной и  $0,07 \pm 0,024$  в исследуемой.
- После окончания лечения острота зрения у больных, лечившихся по предложенной методике составила  $0,5 \pm 0,19$ , а в контрольной  $0,2 \pm 0,18$ .



# Выводы

- Физиотерапевтические методы лечения при рецидивирующей эрозии роговицы герпетического генеза позволяют сократить сроки лечения
- Восстановить прозрачность роговицы и достичь высокого оптического эффекта
- Методика атравматична и эффективна в лечении герпетических рецидивирующих эрозий роговицы

Благодарю за внимание!

