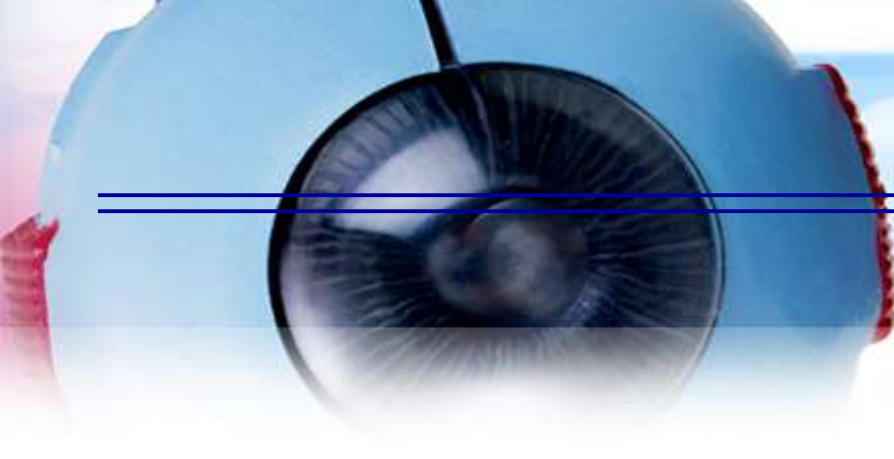
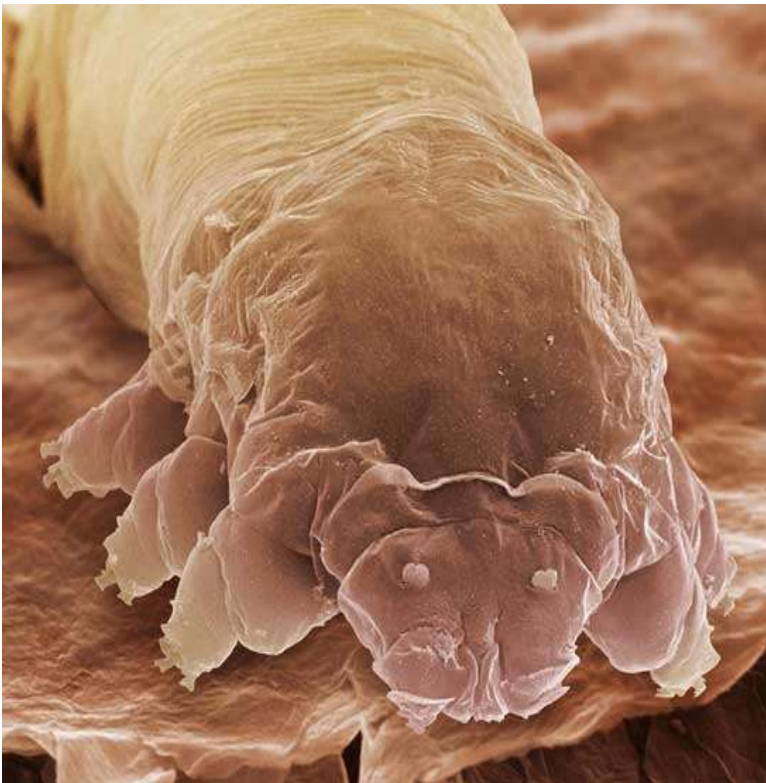

ФГБОУ ВО ДонГМУ Минздрава России
Кафедра офтальмологии ФНМФО

Современный подход к лечению демодекоза

асс. Шевченко В.С.

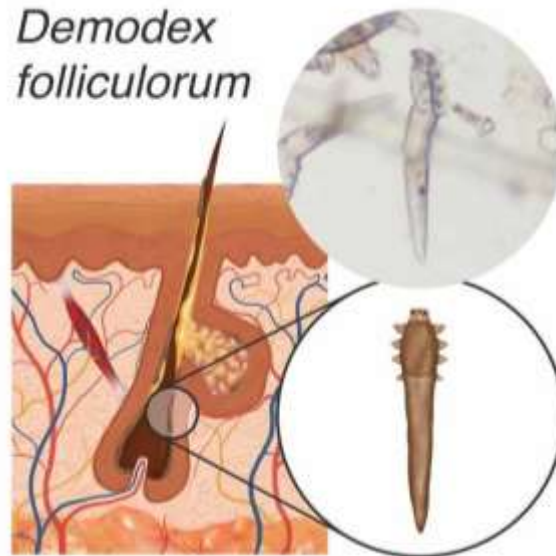
г. Донецк
2024



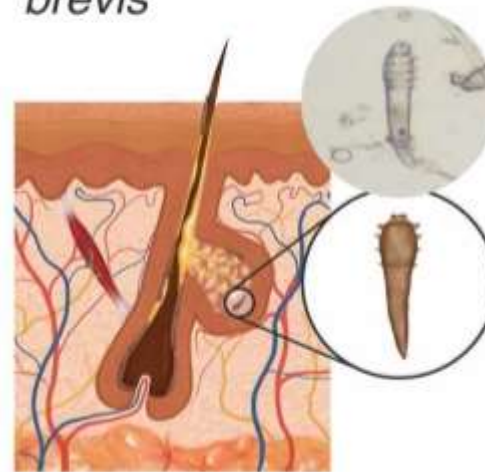
Демодекоз

- паразитарное кожное заболевание, которое вызывает клещ-железница (*Demodex*). Клещ размножается в волосяных фолликулах, сальных железах кожи и мейбомиевых железах

*Demodex
folliculorum*



*Demodex
brevis*



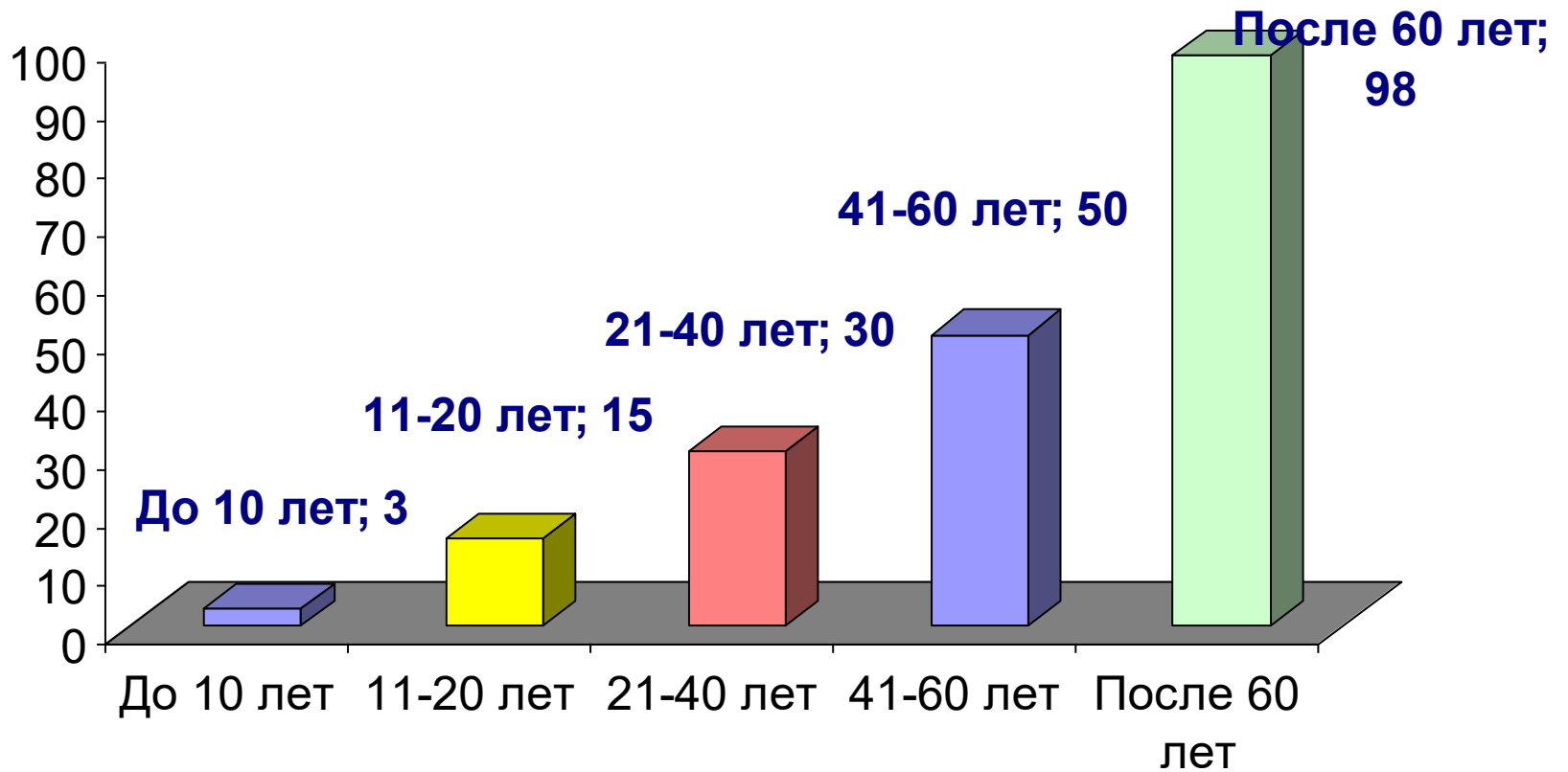


Актуальность

- Обращаемость пациентов к офтальмологам с диагнозом блефарит в последнее время достигает до 30-35% от всей офтальмологической патологии
- Возраст пациентов в основном варьирует от 40 до 70 лет.

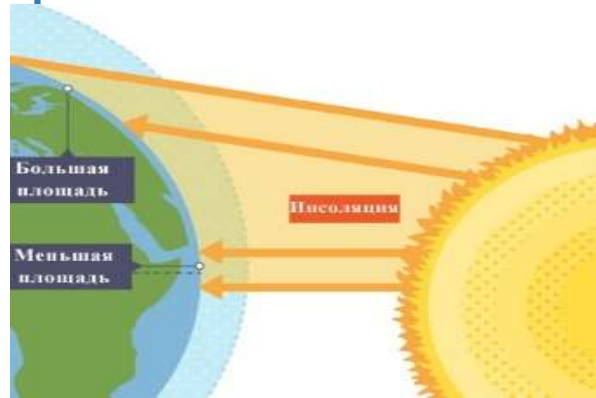
Эпидемиология

Бессимптомное носительство встречается в среднем:

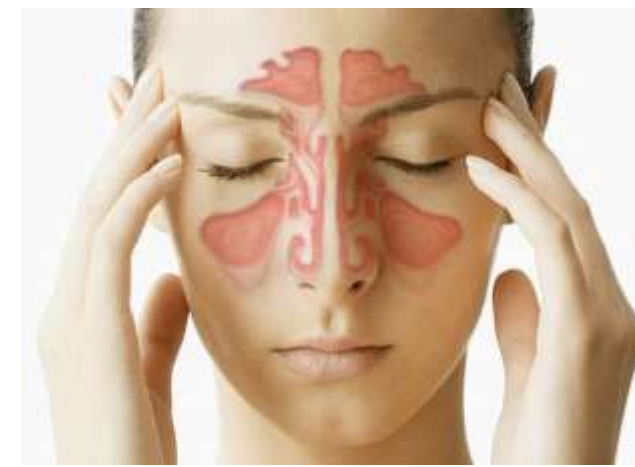
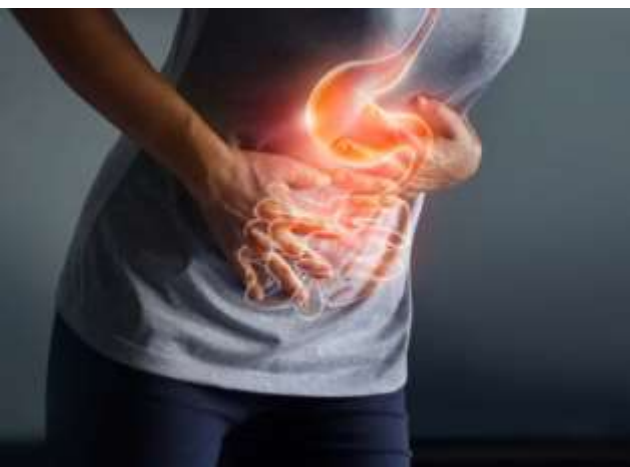
Патогенез

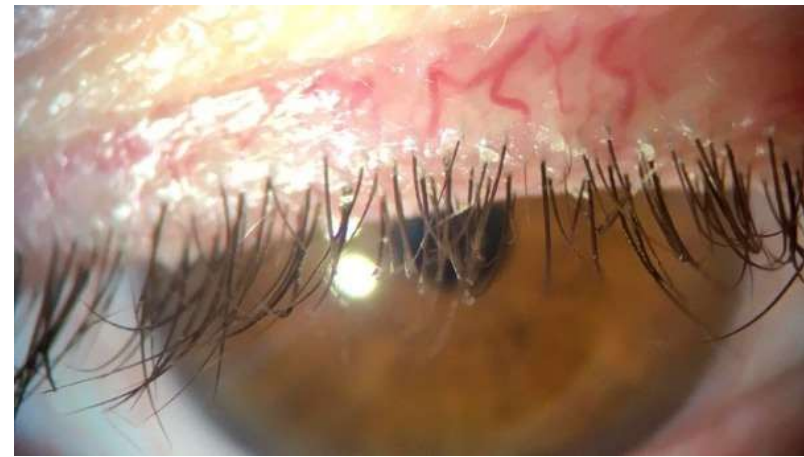
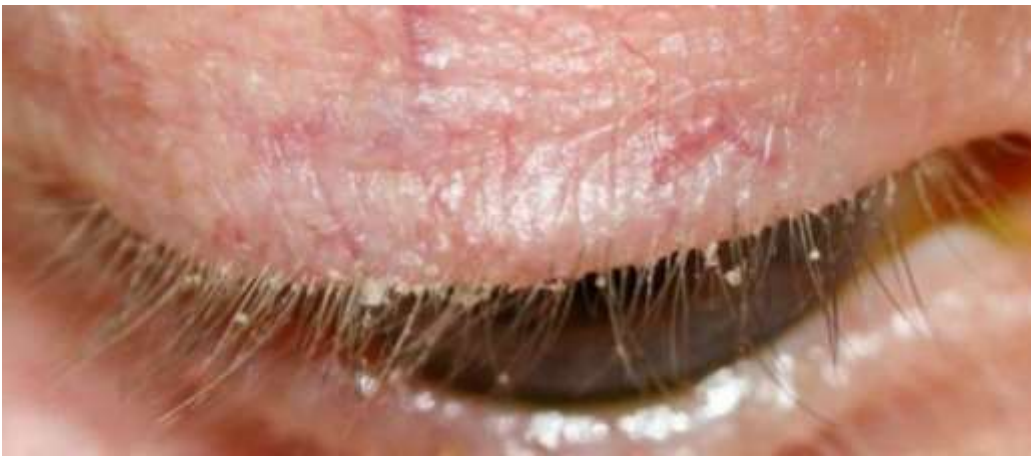- Экзогенные факторы:



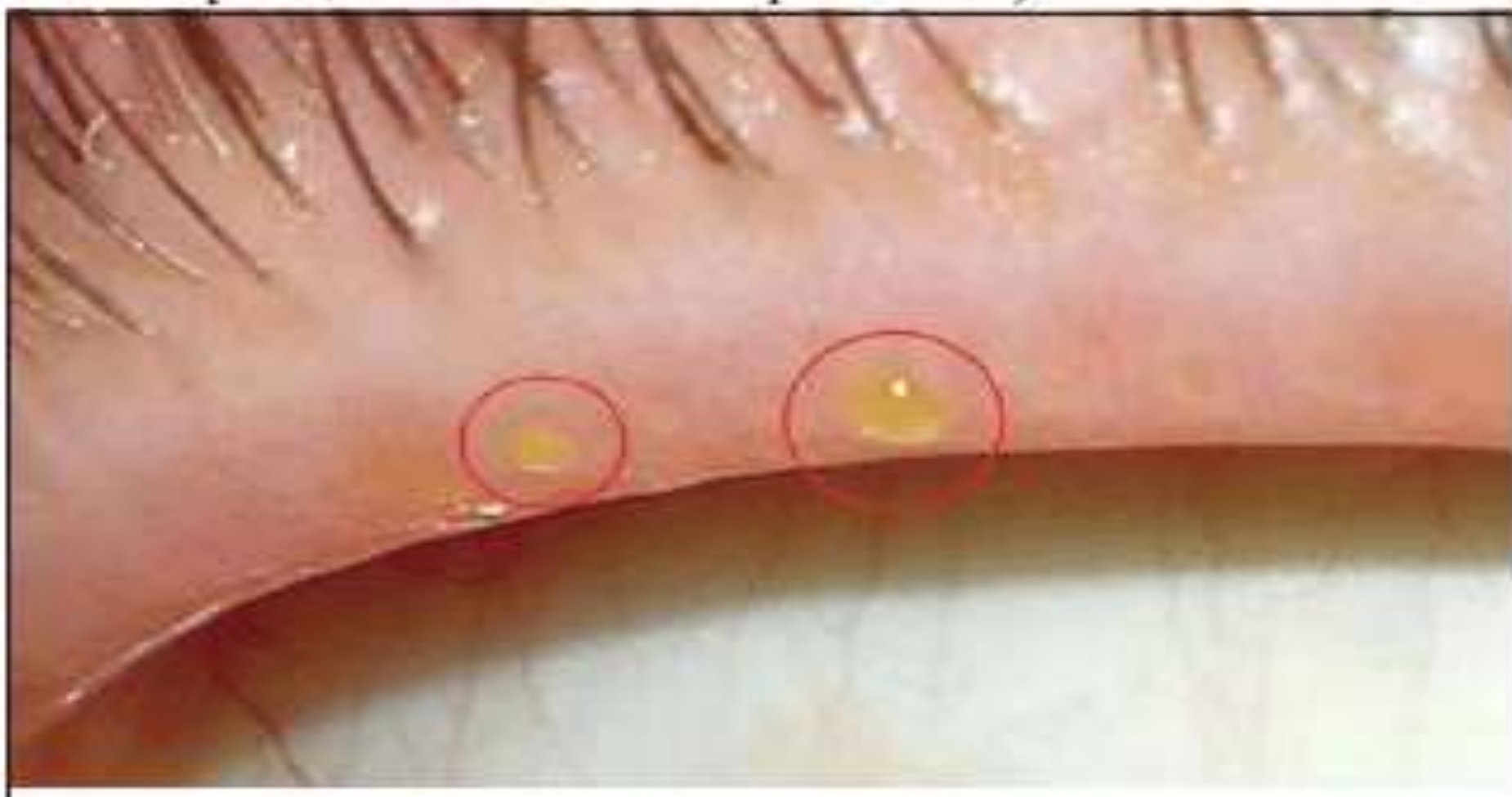- Эндогенные факторы:



Жалобы пациента:

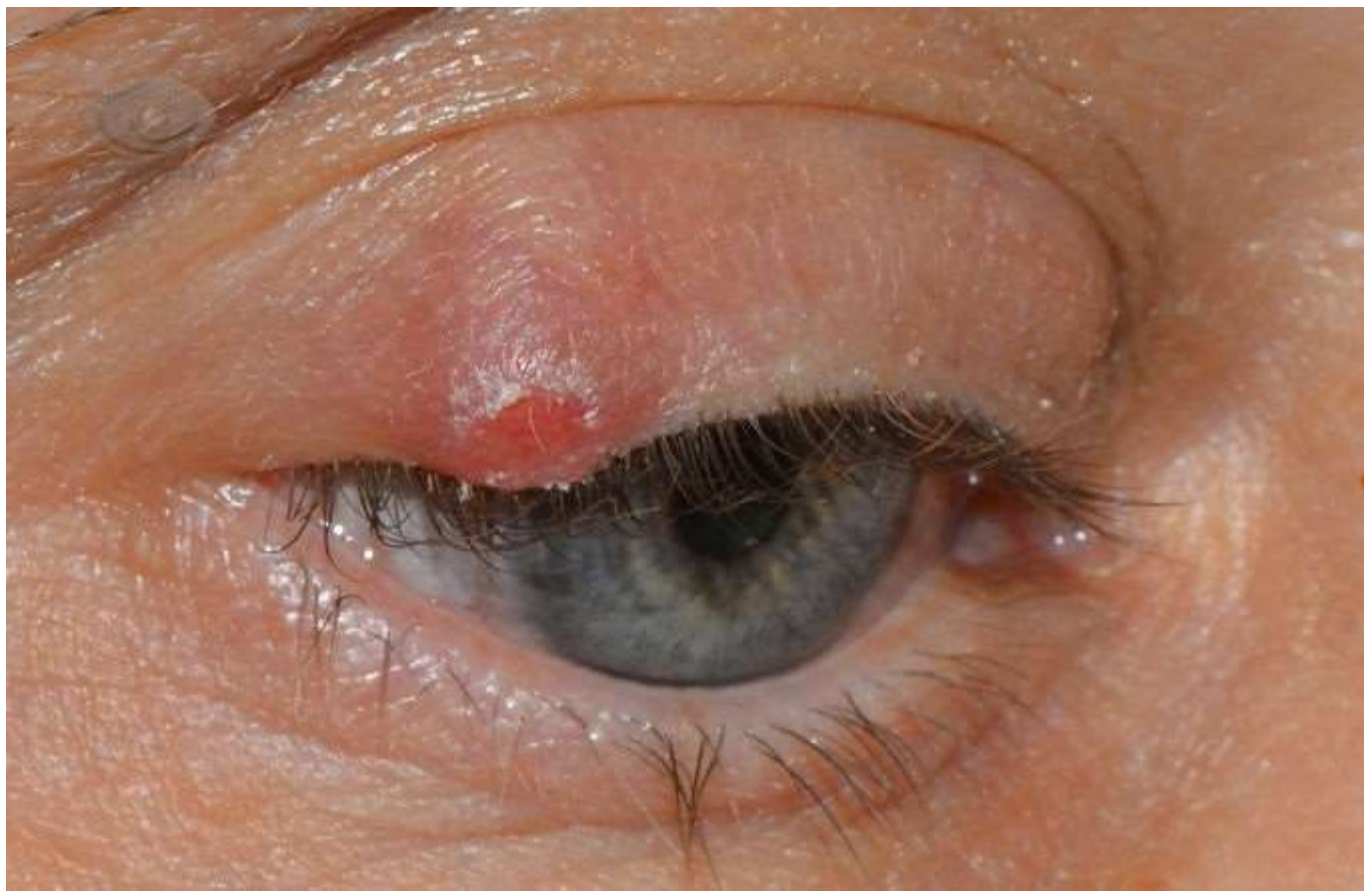

Гиперсекреция выводных протоков
мейбомиевых желез.



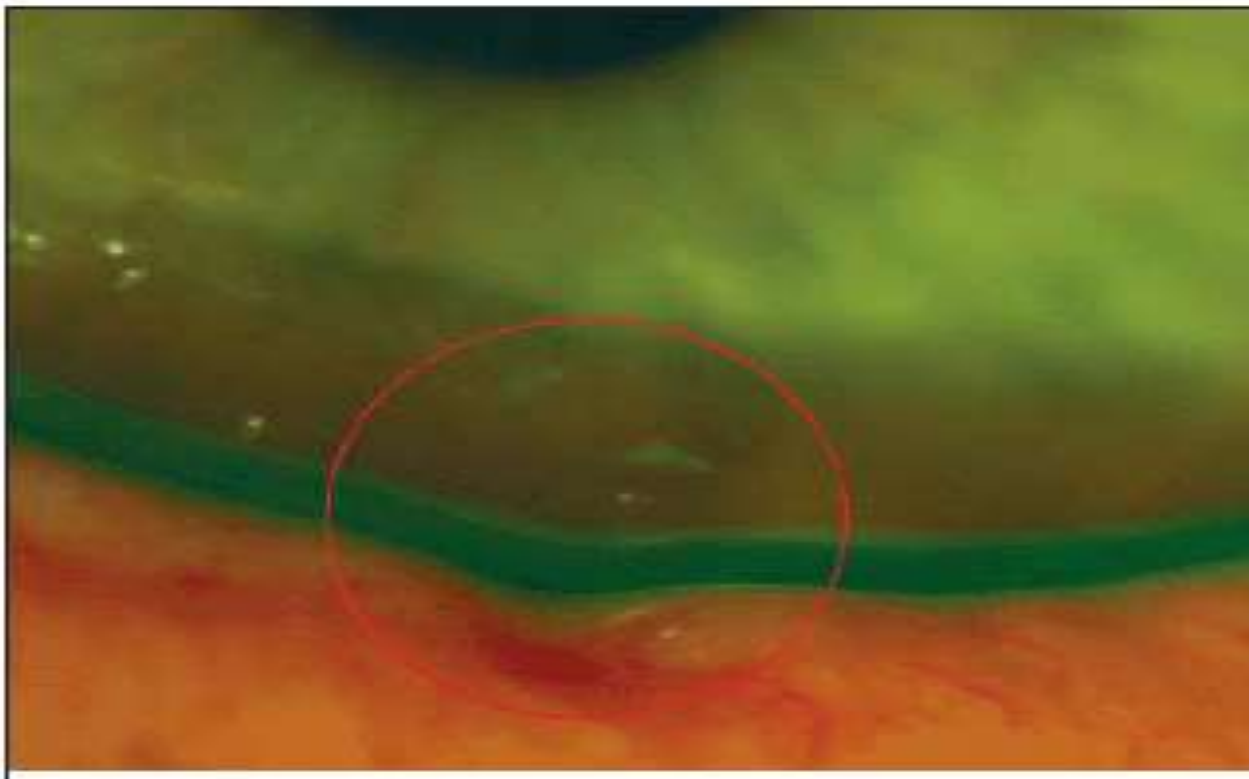


Осложнение демодекозного поражения век может привести к развитию
халazia



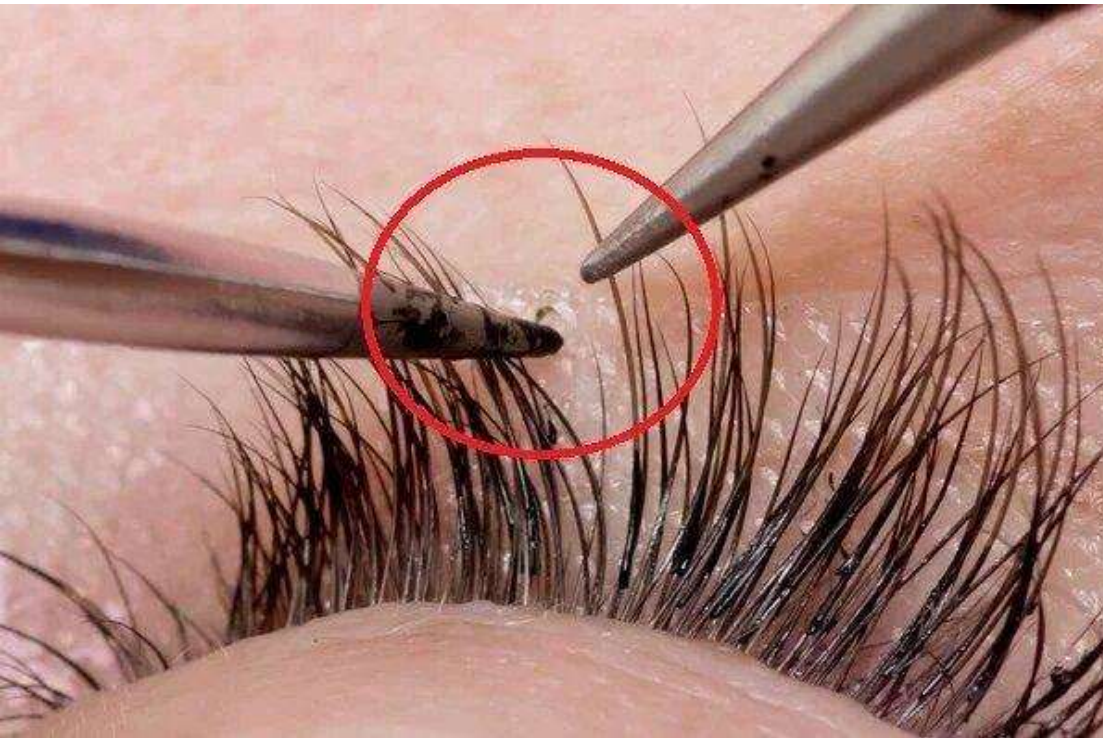

Рубцовые изменения выводных протоков
мембраниевых желез.



ДИАГНОСТИКА

- Для исследования берут 16 ресниц: с каждого глаза по четыре с верхнего века и четыре с нижнего века. Материал для исследования помещают на предметное стекло, заливают физ. раствором, покрывают предметным стеклом и микроскопируют.





Материалы и методы.


- Диагноз: хронический блефарит демодекозной этиологии обоих глаз.
- 326 пациентов (102 мужчин, 224 женщины)
- Длительность заболевания: 3 мес.- 1 год
- Обнаружено: от 8 до 20 клещей в 16 ресниц у 48,5% пациентов; более 20 особей- 51,5% пациентов

Схема лечения демодекозного блефарита 1 группы:

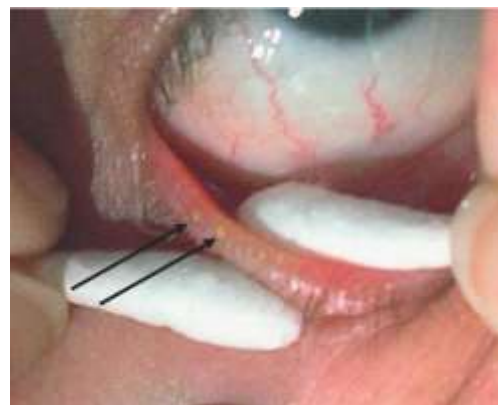
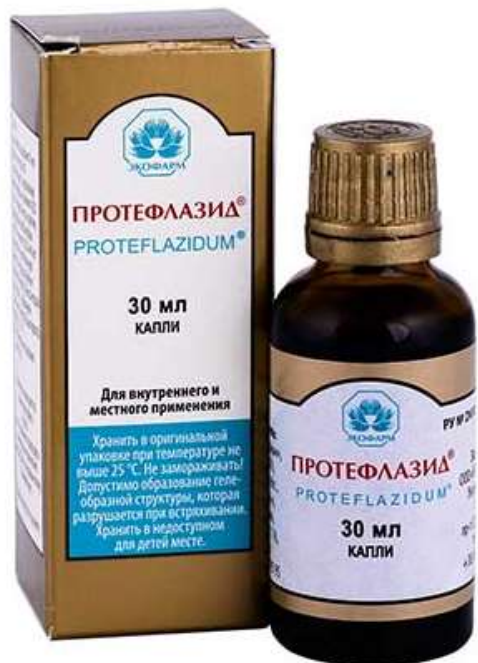
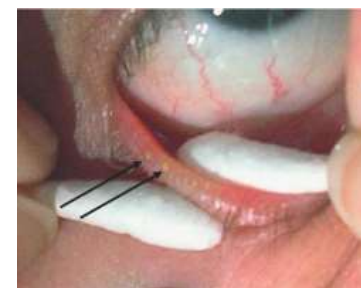
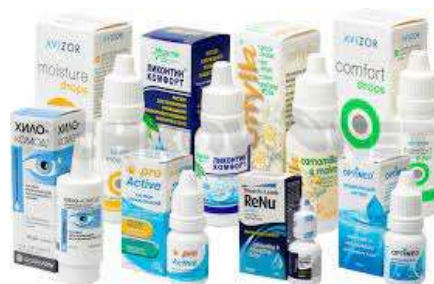Схема лечения демодекозного блефарита 2 группы:





Результаты лечения в 1 группе

- 1-2 клеща у 86,7 % пациентов
 - 8-19 клещей у 13,3 % пациентов
- !** Через 6 месяцев:
- 8-19 клещей - у 2 пациентов
 - более 20 клещей - у 26 пациентов




Результаты лечения в 1 группе

К лечению добавлены:

Протефлазид и Альбендазол

- Через 15 дней у 89,3% клещ не выявлен
- 10,7% - 1-2 клеща.

! Через 6 месяцев у всех пациентов не было данных за демодекозное поражение органа зрения



Результаты лечения во 2 группе

! На 21 день наблюдения:

- отсутствие жалоб
- 1-2 клеща диагностировано у 17,1% пациентов (у остальных не обнаружено)
- через 6 месяцев клещей не выявлено - 85,8%
- у 14,2 % пациентов выявлено 1-2 клеща



Выводы

- Лечение демодекозного блефарита должно быть комплексным, включая местную и общую терапию.
- Предложенный подход к лечению позволяет сократить сроки лечения и предупредить рецидивирование процесса.

A close-up photograph of a human eye with a green, goblin-like creature perched on the upper eyelid. The creature has a large, bulbous nose, small horns, and a wide, toothy grin. The eye is looking directly at the camera. The text "Спасибо за внимание !" is overlaid in yellow on the eye.

Спасибо за внимание !