

Эндометриоз у подростков: что должен знать
гинеколог

Проф. Андреева В.О.

НИИАП РостГМУ Минздрава России

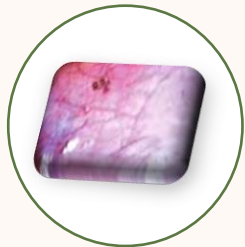
Эндометриоз



Генетически обусловленное, хроническое, рецидивирующее эпигенетическое



дисгормональное, воспалительное иммунозависимое заболевание



характеризующееся разрастанием ткани, подобной эндометрию за пределами полости матки

Эндометриоз – системное, хроническое заболевание, влияющее на :

Психическое здоровье

Работоспособность

Межличностные взаимоотношения

Фертильность

Акушерские результаты

Общее благополучие

Koron S, Canyurt H, Missbach A, Schneiter D, Kurrer MO, Haller U, et al. Catamenial pneumothorax revisited: clinical approach and systematic review of the literature. *J Thorac Cardiovasc Surg* 2004; 128:502e8.

Roussel-Jablonski C, Alifano M, Plu-Bureau G, Camilleri –Broet S, Rousset P, Regnard JF, et al. Catamenial pneumothorax and endometriosis-related pneumothorax: clinical features and risk factors. *Hum Reprod* 2011; 26: 2322e9.

Jubanyik K.J, Comite F. Extrapelvic endometriosis. *Obstet Gynecol Clin North Am* 1997; 24: 411e40.

Эндометриоз

доброкачественное разрастание ткани по морфологическим и функциональным свойствам подобной эндометрию

Характеристика эндометриоидной гетеротопии:

способность к инфильтрирующему росту,

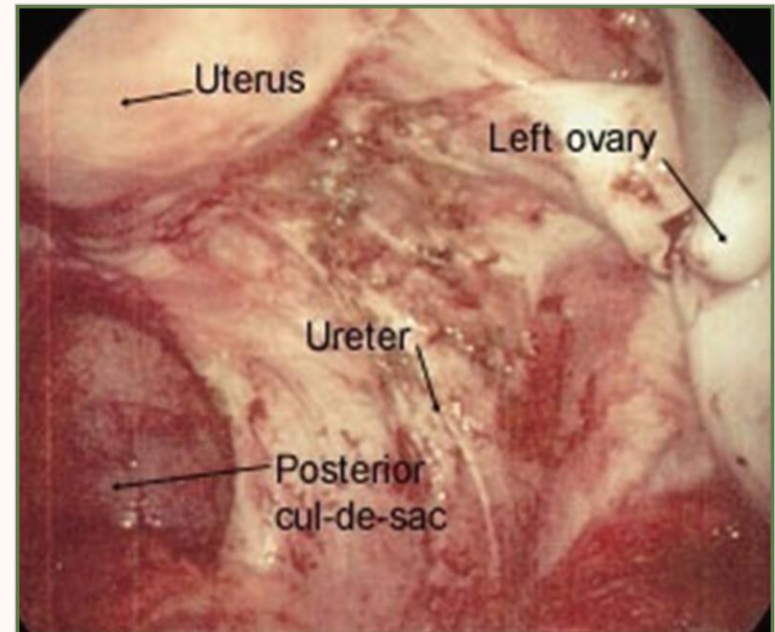
проникновение в окружающие ткани

деструкция последних,

метастазирование,

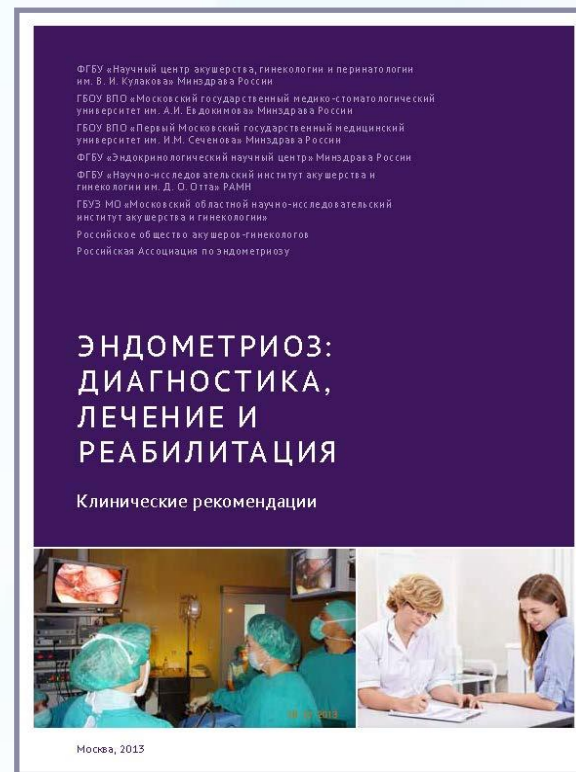
отсутствие соединительнотканной капсулы вокруг очага,

отсутствие клеточной атипии.



Эндометриоз – это хроническое заболевание, которое невозможно вылечить

- **Эндометриоз – заболевание с тенденцией к прогрессированию и рецидивированию**
- **Эндометриоз требует пожизненного плана ведения, цель которого максимально использовать возможности медикаментозной терапии и не допустить повторных оперативных вмешательств.¹**
- **Нужен индивидуальный подход к ведению пациенток с эндометриозом, который регламентируется Клиническими рекомендациями МЗ РФ.²**



1. American Society for Reproductive Medicine (ASRM), Treatment of pelvic pain associated with endometriosis: a committee opinion. Fertil Steril, 2014; 101:927-35.

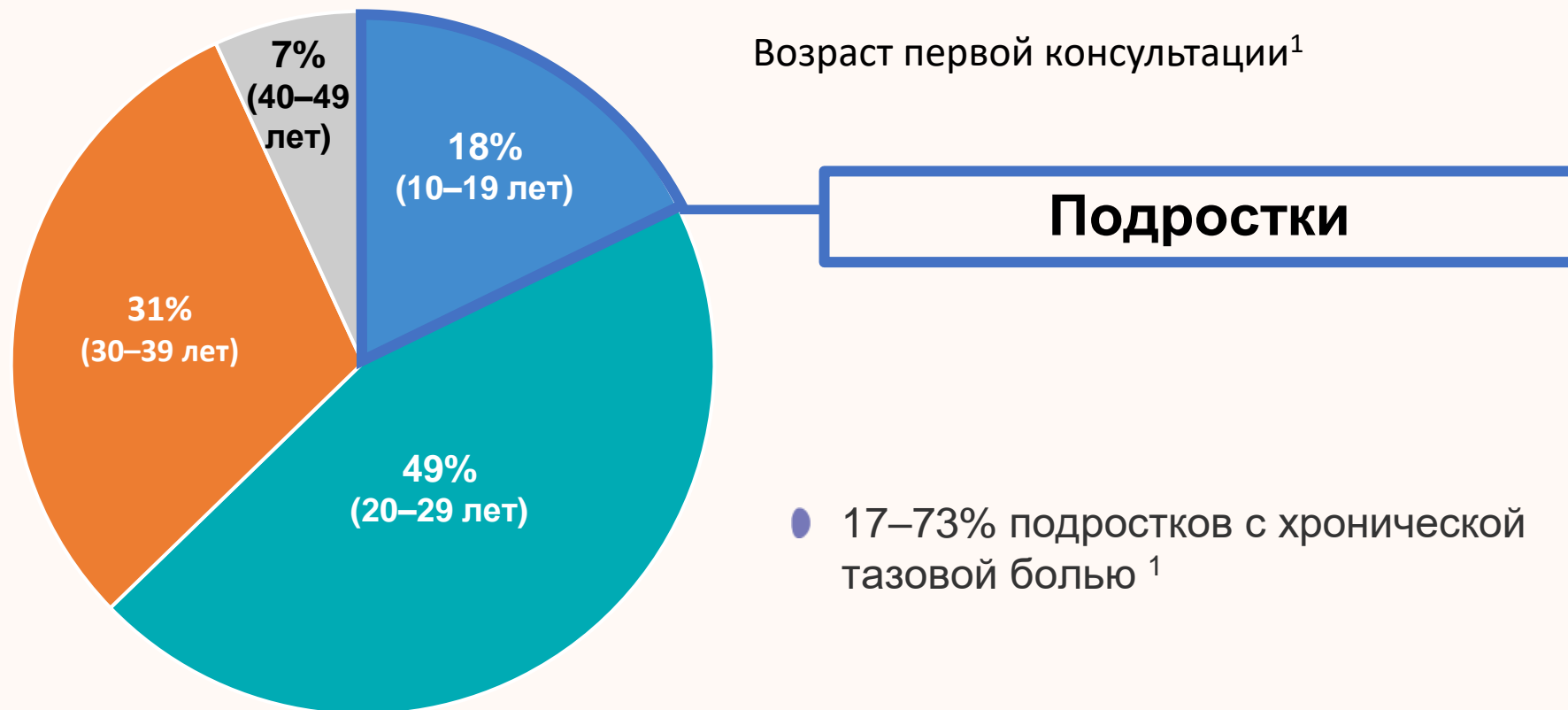
2. Эндометриоз: диагностика, лечение и реабилитация. Клинические рекомендации. Москва, 2013, 86 с.

Эндометриоз у подростков

По данным Всемирной ассоциации эндометриоза:

- У 38% (2/3 взрослых) женщин с эндометриозом симптомы заболевания появляются в возрасте до 20 лет.
- У 21% - до 15 лет.
- У 17% - между 15 и 19 годами.
- Распространенность эндометриоза среди девушек моложе 19-21 года, с дисменореей и ХТБ, не поддающиеся лечению НПВП и КОК, по данным лапароскопии, составила от 35,5 до 73%.
- 50% подростков, у которых выполнялась диагностическая лапароскопия имеют тяжелую форму заболевания.
- От менархе до формирования эндометриоза, требующего оперативного вмешательства, проходит не менее 4 лет.

Эндометриоз поражает женщин в лучшие годы их жизни



1. Nnoaham KE *et al.* Fertil Steril 2011; 96: 366–373.

Эндометриоз следует заподозрить при наличии следующих симптомов, включая молодых женщин до 17 лет

Хроническая тазовая боль;

Дисменорея, негативно влияющая на качество жизни и повседневную активность;

Боль, появляющаяся во время и/или после полового акта – диспареуния;

Гастроинтестинальные симптомы, связанные с менструацией – боль в кишечнике, запоры или поносы, тенезмы;

Симптомы со стороны мочевой системы, связанные с менструацией, например, боль при мочеиспускании, появление крови в моче;

Депрессии и мигрени



Клинические рекомендации

Эндометриоз

МКБ 10: N80

Год утверждения (частота пересмотра):2020

Задержка постановки диагноза у пациенток с эндометриозом

Появление
симптомов

Первая
консультация

Диагноз

1 год

6 лет

Средняя задержка ~ 7 лет^{1,2}

Сложности диагностики и лечения эндометриоза

- **Задержка постановки диагноза эндометриоза**
 - 10,4 года в Германии и Австрии, 8 лет в Великобритании и Испании, 6,7 лет в Норвегии, 7 – 10 лет в Италии, 4 – 5 лет в Ирландии и Бельгии¹
 - **Россия???**
- ***Возможные причины задержки постановки диагноза эндометриоза***
 - *Периодическое применение комбинированных оральных контрацептивов, которые маскируют симптомы эндометриоза*
 - *Неправильный диагноз*
 - *Не использование специфических методов диагностики*
 - *Обращение к непрофильным специалистам, семейным врачам, а также консультации с подругами и родственниками – попытки «нормализовать менструации и уменьшить боль»*
- **Девушки-подростки с эндометриозом предъявляют жалобы на: боль внизу живота во время менструации – 100 %, циклическую боль – 67%, нециклическую боль – 39, запоры/диарею 67%, иррадиирующую боль – 31%²**
- **Существующие на данный момент возможности лечения подходят не всем пациенткам**

1. ESHRE Guideline management of women with Endometriosis 2013
2. David GD et al. J Adolesc Health 1993 (14): 362-368

Клиническая картина

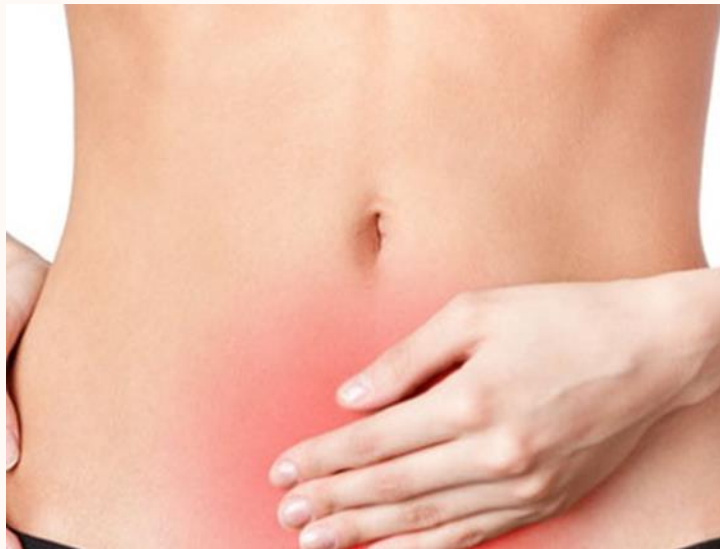- 9,4% пациенток предъявляют жалобы только на циклическую боль.
- 90% - отмечают ациклические боли с дисменореей или без.
- Хроническая тазовая боль
- диспареуния

Часто дисменорее не уделяется должного внимания, особенно у молодых пациенток¹

Хотя в 70-80% случаев дисменорея является симптомом эндометриоза

Часто назначаются нестероидные противовоспалительные препараты
(НПВП)

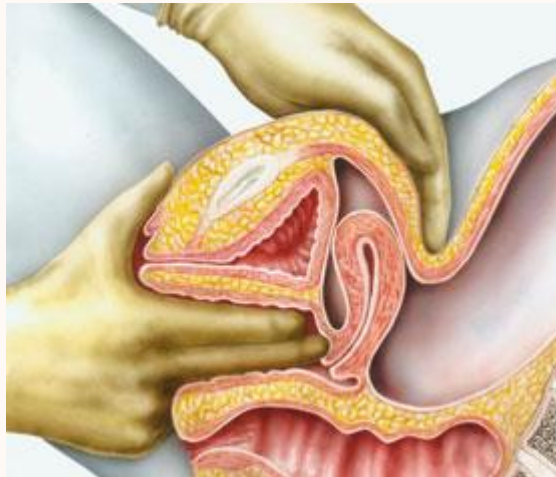И комбинированные оральные контрацептивы (КОК)
в непрерывном либо циклическом режимах*



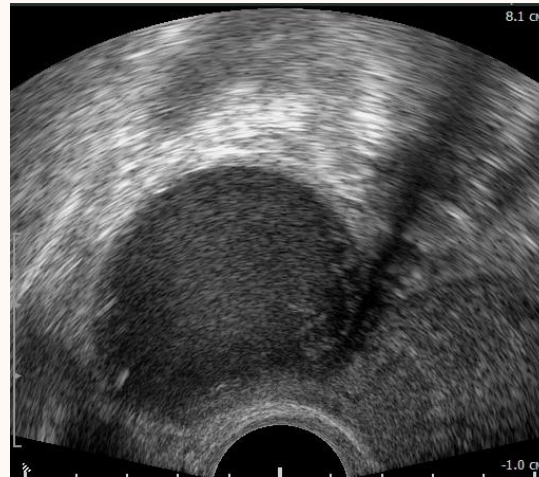*КОК – не зарегистрированы для лечения эндометриоза в РФ. Большинство КОК не имеют зарегистрированного показания для лечения дисменореи.

Как поставить диагноз эндометриоза?

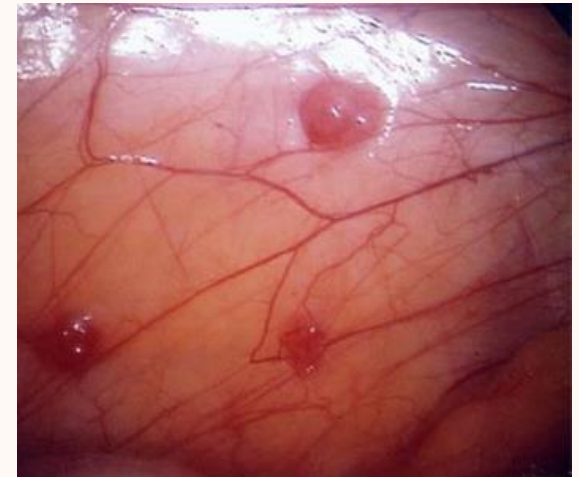Осмотр¹



Визуализация²



Лапароскопическая
визуализация^{1,3}



1. SOGC Clinical Practice Guideline. Endometriosis: Diagnosis and management . J Obstet Gynecol Can 2010. 32(7 Suppl 2) S-1-S32
2. Hudelist G et al. Can transvaginal sonography predict infiltration depth in patients with deep infiltrating endometriosis of the rectum? Hum Reprod 2009; 24(5): 1012-7.
3. ESHRE Guideline management of women with Endometriosis 2021

Диагностика эндометриоза

- **Рекомендации клиницистам:**

следует думать о диагнозе эндометриоза в следующих случаях:

- **В случае наличия таких гинекологических симптомов как дисменорея, нециклическая тазовая боль, глубокая диспареуния, бесплодие и слабость в любой комбинации**
- **У подростков при наличии таких негинекологических циклических симптомов (дисхезия, дизурия, гематурия и ректальные кровотечения, боль в плече).**
- **Клиницисты должны провести клиническое обследование у женщин с подозрением на эндометриоз, хотя влагалищное исследование может быть невозможно у подростков или женщин, не живших половой жизнью**
 - **В таких случаях для диагностики эндометриоза следует проводить ректальное исследование.**

Эндометриоз протекает наиболее тяжело у молодых женщин¹

- **Исследование:** изучалось влияние эндометриоза на показатели качества жизни в различных возрастных группах шведских женщин с эндометриозом
- **Методика:** опросник SF-36, позволяющий оценить физические и ментальные аспекты качества жизни (QoL). Оценивались данные 431 пациентки
- **Основные выводы:**
- Молодые женщины испытывали большее число симптомов и отличались **более низким QoL по сравнению с женщинами старшей возрастной группы**
- Наиболее частыми симптомами и признаками у них были: дисменорея (40,6%), наличие эндометриомы (66,4%), дисхезия (59,6%) и боль в положении стоя (55,2%)
- **Боль в положении стоя** отмечалась особенно часто (78,5%) в группе самых молодых женщин (< 30 лет), а также дисменорея, нециклическая тазовая боль и боль, связанная с мочевым пузырем
- Женщины в возрасте < 30 лет чаще сообщали о том, что были вынуждены **избегать сексуальных отношений** в определенные моменты своей жизни по причине боли (55,7%)

Когда операция показана подросткам ...

-Выраженный болевой синдром, который не купируется медикаментозными средствами

-Наличие объемных образований в малом тазу

Что мы хотим получить от лечения эндометриоза у подростков?

1

Облегчить болевой синдром (разные виды боли)

2

Улучшить качество жизни

3

Уменьшить очаги эндометриоза и профилактировать дальнейшую прогрессию заболевания

4

Иметь минимальные побочные явления, подходящие для длительного применения

5

Сохранить репродуктивную функцию

6

Предупредить рецидив заболевания

«Идеальное лечение должно уменьшить боль, уменьшить очаги эндометриоза, даже в случаях тяжелого течения заболевания, позволить женщине забеременеть»

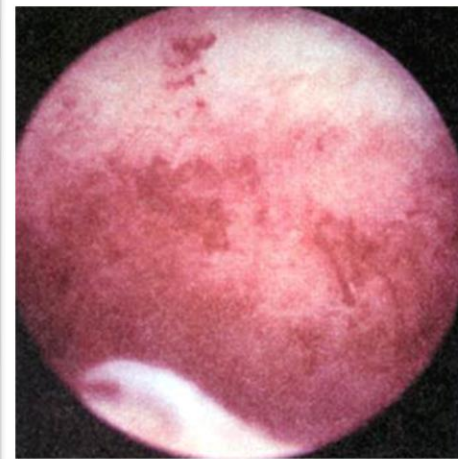
Эмпирическая медикаментозная терапия

(без хирургической верификации диагноза) ВОЗМОЖНА при:

Аденомиозе

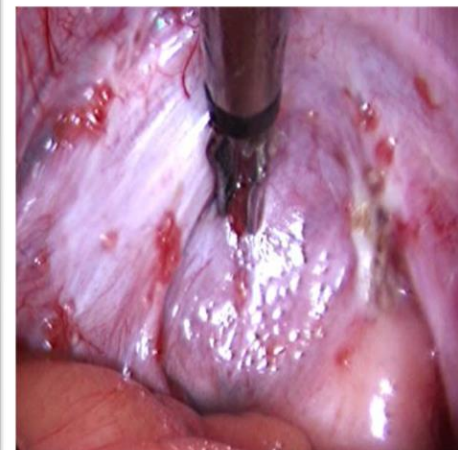Наружном генитальном эндометриозе

При отсутствии кистозных процессов в яичниках (эндометриoidные кисты) и других опухолевидных образований в малом тазе.



«Постановка диагноза с помощью современных визуализационных методов часто бывает вполне достоверной и достаточной для начала эффективной медикаментозной терапии у больных с типичными симптомами заболевания»*

Тщательное обследование, исключение объемных образований в брюшной полости!



Эндометриоз: диагностика, лечение и реабилитация. Клинические рекомендации. Москва, 2020, 86 с.

* - Vercellini P. et al., 2008

Медикаментозная терапия имеет приоритетное значение. Выбор терапии должен оцениваться тщательно для каждой пациентки

Медикаментозный метод терапии и хирургический уже не противопоставляются.

3. 2 Хирургическое лечение

- Рекомендовано хирургическое лечение преимущественно с использованием лапароскопического доступа у пациенток с генитальным эндометриозом (при наличии условий и отсутствии противопоказаний) с целью определения степени распространения заболевания и удаления очагов [22], [43], [59].

Уровень убедительности рекомендаций А (уровень достоверности доказательств – 1).

Комментарии: Хирургический и медикаментозные методы лечения не должны противопоставляться. Преимущества и недостатки каждого метода должны быть тщательно взвешены до начала лечения с учетом индивидуальных особенностей случая. Это позволит свести до минимума отрицательные результаты и, напротив, максимально достичь положительных [60].



Клинические рекомендации

Эндометриоз

МКБ 10: N80

Год утверждения (частота пересмотра):2020

Медикаментозная терапия

- Агонисты ГнРГ – не рекомендованы подросткам до 18 лет
- Гестагены
- Даназол

Не имеют зарегистрированных показаний для лечения эндометриоза,
но упоминаются в руководствах и рекомендациях:

- ЛНГ-ВМС
- **КОК**
- Ингибиторы ароматазы
- **НПВС и другие анальгетики**

Агонисты ГнРГ – агонисты гонадотропин-рилизинг гормона
ЛНГ-ВМС – левоноргестрел-рилизинг внутриматочная система
КОК – комбинированные оральные контрацептивы
НПВС – нестероидные противовоспалительные средства

Российские клинические рекомендации по ведению эндометриоза, 2020



Клинические рекомендации

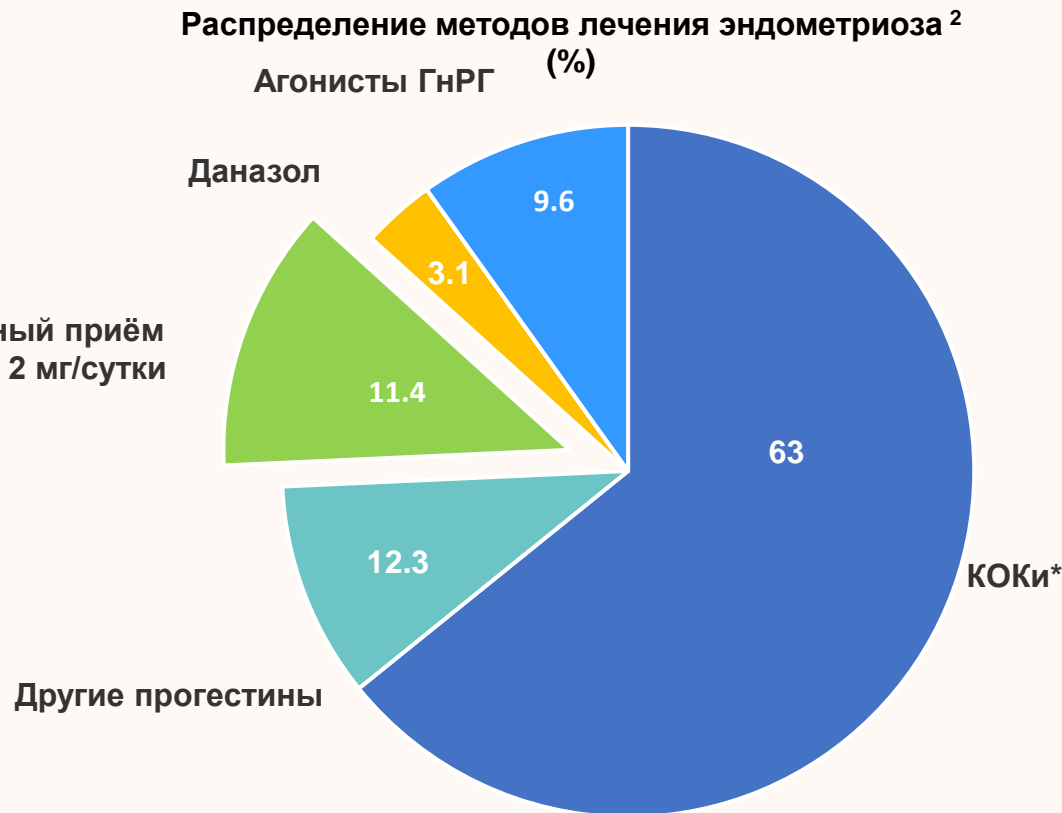Эндометриоз

МКБ 10: N80

Год утверждения (частота пересмотра): 2016 (пересмотр каждые 3 года)

- **1-я линия терапии эндометриоза – монотерапия прогестинами.**
- **КОКи используются только для контрацепции.**
- **Мирена – для пациенток не планирующих беременность, при сочетании эндометриоза и АМК.**

При участии в VIPOS женщины получали различные виды лечения эндометриоза



80,1% женщин впервые получили гормональные препараты для лечения эндометриоза¹

*КОК не зарегистрированы для лечения эндометриоза и назначались вне инструкции по применению КОК, комбинированный оральная контрацептив; аГнРГ, агонист гонадотропин-рилизинг гормона;

- 1. Imthurn B. Poster at SEUD, 25–28 April 2018, Florence.
- 2. S.Moehner, K. Becker, J. A. Lange, S. von Stockum, Klaas Heinemann, Risk of depression and anemia in users of hormonal endometriosis treatments: Results from the VIPOS study, J Obstetrics & Gynecology, 251 (2020) 212–217

«Место КОК в лечение эндометриоза должно быть пересмотрено в пользу патогенетических препаратов!»

Prof. Charles Chapron – мировой эксперт в области эндометриоза

Endometriosis: The Inflammatory Disease. Доклад на 7-м международном конгрессе «Оперативная гинекология – новые технологии», Санкт-Петербург, 29 октября 2014.

КОК относится, скорее, к симптоматической терапии эндометриоза

1. Эстрогенный компонент КОК может стимулировать прогрессирование эндометриоза
2. КОК не оказывают противовоспалительного эффекта (не влияют на циклооксигеназу-2, простагландины и ароматазу).
3. КОК не оказывают антиангиогенного эффекта.
4. КОК оказывают только симптоматический эффект при некоторых видах тазовой боли (дисменорея), действуя в основном за счет гестагенного компонента.
5. КОК не имеют зарегистрированных показаний для лечения эндометриоза, хотя и входят в терапию эндометриоза.

КОК – комбинированные оральные контрацептивы

Эндометриоз: диагностика, лечение и реабилитация. Клинические рекомендации. Москва, 2020, 86 с.

Vercellini P, et al. Endometriosis: current and future medical therapies. Best Pract Res Clin Obstet Gynaecol. 2008 Apr;22(2):275-306.

Что же на самом деле?

- Низкодозированные и микродозированные КОК содержат от 20 до 30 мкг этинилэстрадиола (ЭЭ)
- Фундаментальное исследование¹ и данные, полученные в ходе применения заместительной гормонотерапии,² подтверждают, что 5 мкг ЭЭ эквивалентны примерно 1 грамму микронизированного эстрадиола или 0,65 гр конъюгированного эквинного эстрогена.

Доза эстрогена в микро- и низкодозированных КОК превышает физиологическую от 4 до 6 раз

КОК – комбинированные оральные контрацептивы, ЭЭ – этинилэстрадиол

1. Brion F, Le Page Y, Piccini B, Cardoso O, Tong SK, Chung BC, et al. Screening estrogenic activities of chemicals or mixtures in vivo using transgenic (cyp19a1b-GFP) zebrafish embryos. PLoS One 2012;7:e36069.

2. Speroff L, Symons J, Kempfert N, Rowan J, FemHRT Study Investigators. The effect of varying low-dose combinations of norethindrone acetate and ethinyl estradiol (femHRT) on the frequency and intensity of vasomotor symptoms. Menopause 2000;7:383–90.

Этинилэстрадиол (ЭЭ) даже в КОК с диеногестом может способствовать прогрессированию эндометриоза

1. EE действует на оба типа эстрогеновых рецепторов - ЭР α и ЭР β ¹

EE concentration (nM)	ER- α (%)	ER- β (%)	BMP-2 (%)	OCN (%)	OPN (%)
0.01	100.0	100.0	100.0	100.0	100.0
0.1	93.5	100.1	89.3	86.2	107.1
1.0	83.5	102.5	69.8	80.9	112.8

2. Диеногест снижает уровень эндогенного эстрадиола, но не экзогенного ЭЭ²

3. Сам по себе Диеногест не обладает антиэстрогенным эффектом²

ЭЭ – этинилэстрадиол, КОК – комбинированные оральные контрацептивы

1. Jun-Beom Park Effects of 17- α ethynyl estradiol on proliferation, differentiation & mineralization of osteoprecursor cells Indian J Med Res 136, September 2012, pp 466-470
2. Инструкция по применению Визанна

Диеногест:

Не все прогестагены одинаковы!

- При изучении стромальных клеток эндометриоидных гетеротопий было отмечено **противовоспалительное** влияние Диеногеста, несмотря на **блокирование прогестагенного воздействия**¹.
- В эксперименте с созданием модели эндометриоза на крысах **антипролиферативный эффект** диеногеста сохранялся даже при **применении блокатора прогестероновых рецепторов**¹
- Диеногест связывается с рецепторами прогестерона в матке человека, обладая лишь 10% относительного сродства прогестерона. Несмотря на низкое сродство к рецепторам прогестерона, диеногест характеризуется мощным прогестагенным эффектом *in vivo*²

**Диеногест обладает дополнительными механизмами
противовоспалительного и антипролиферативного
эффектов**

1. Д.м.н., проф. РАН М.И. Ярмолинская, М.С. Флорова Возможности терапии диеногестом 2 мг у больных наружным генитальным эндометриозом . Проблемы репродукции, 1, 2017

2. Инструкция по применению

Progestin-only pills may be a better first-line treatment for endometriosis than combined estrogen-progestin contraceptive pills

- У женщин с подозрением на эндометриоз или с подтвержденным диагнозом можно добиться большего успеха при назначении **пероральных прогестинов в качестве первой линии**, так как они продемонстрировали преимущества в купировании боли и подавлении роста эндометриоидных поражений.
- Монотерапия прогестинами может использоваться в любом возрасте, не повышая риск тромбоза, обладает антиовуляторным эффектом и вызывают аменорею при немногочисленных побочных эффектах.

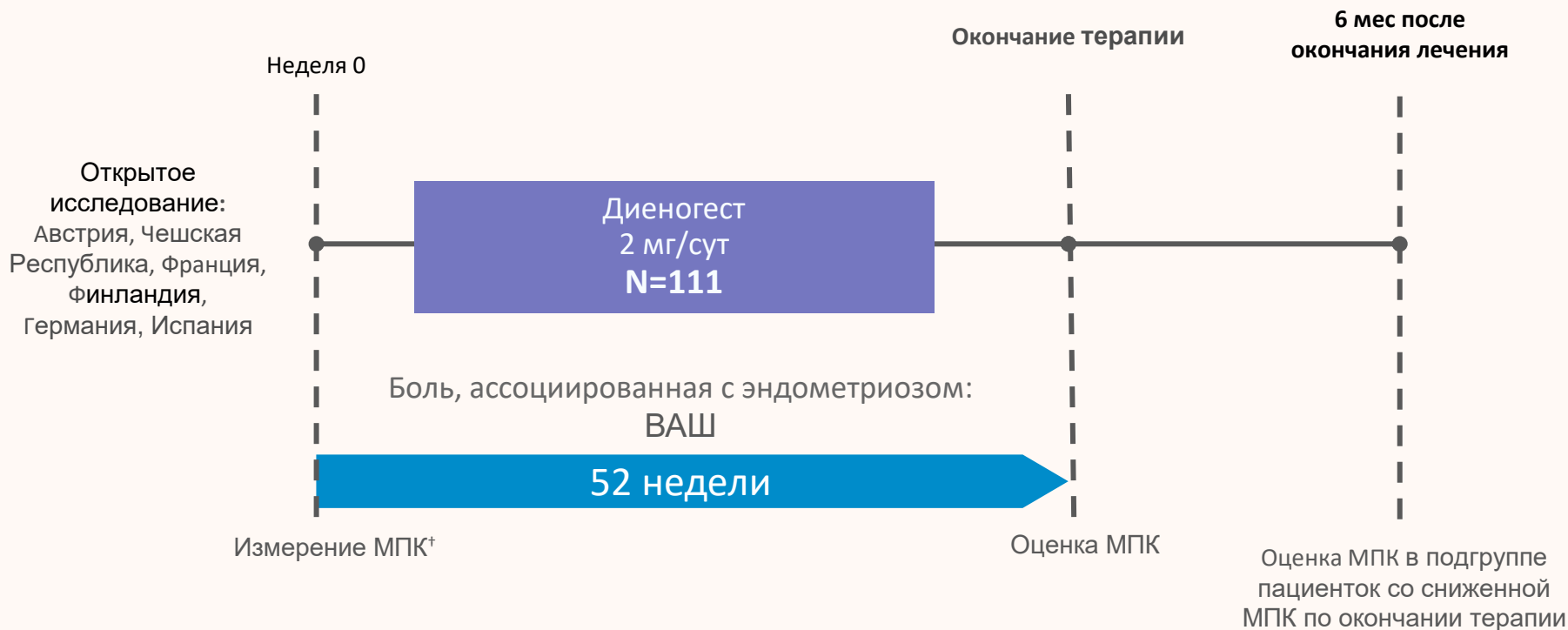
VISADO инициировано по запросу Педиатрического Комитета ЕМА

- Эффективность в лечении эндометриоза и благоприятный профиль безопасности Диеногеста 2 мг уже были показаны в нескольких исследованиях с участием **взрослой популяции** во время программы клинических исследований^{1–5}
- Опыт использования препарата накапливался, и Педиатрический Комитет (PDCO) Европейского Медицинского Агентства (ЕМА) запросил план клинических исследований (PIP) для регистрации показания «лечение эндометриоза» **у подростков после наступления менархе**⁶
- Дизайн исследования VISADO был согласован в **Педиатрическом Комитете Европейского Медицинского Агентства**.

(ClinicalTrials.gov Identifier: NCT01283724)

1. Köhler G *et al.* Int J Gynaecol Obstet 2010; 108: 21–25. 2. Strowitzki T *et al.* Eur J Obstet Gynecol Reprod Biol 2010; 151: 193–198. 3. Petraglia F *et al.* Arch Gynecol Obstet 2012; 285(1): 167–173. 4. Strowitzki T *et al.* Hum Reprod 2010; 25: 633–641. 5. Strowitzki T *et al.* Int J Gynecol Obstet 2012; 117: 228–233. 6. Merz M *et al.* J Endometriosis and Pelvic Pain Disorders 2015; 7(S1): S71.

VISADO: Дизайн исследования

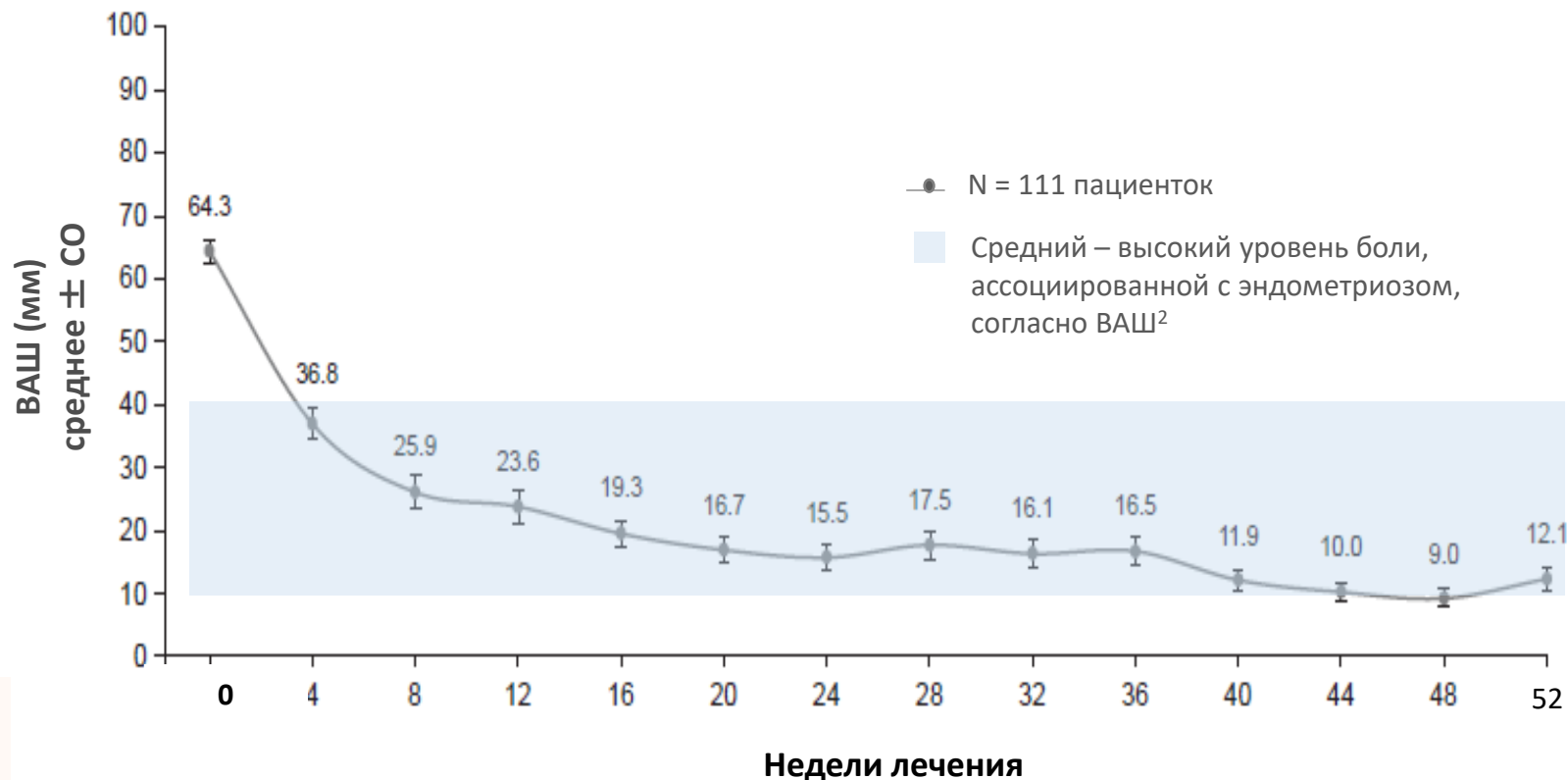


Критерии включения:

- Девочки-подростки 12–<18 лет
- Диагноз эндометриоза подтвержден гистологически или выставлен клинически

[†] МПК поясничного отдела позвоночника (L2-L4) после 52 недель = первичная конечная точка; ВАШ = вторичная конечная точка
МПК – минеральная плотность костной ткани, ВАШ – визуальная аналоговая шкала

VISADO: Оценка эффективности диеногеста в отношении боли, ассоциированной с эндометриозом



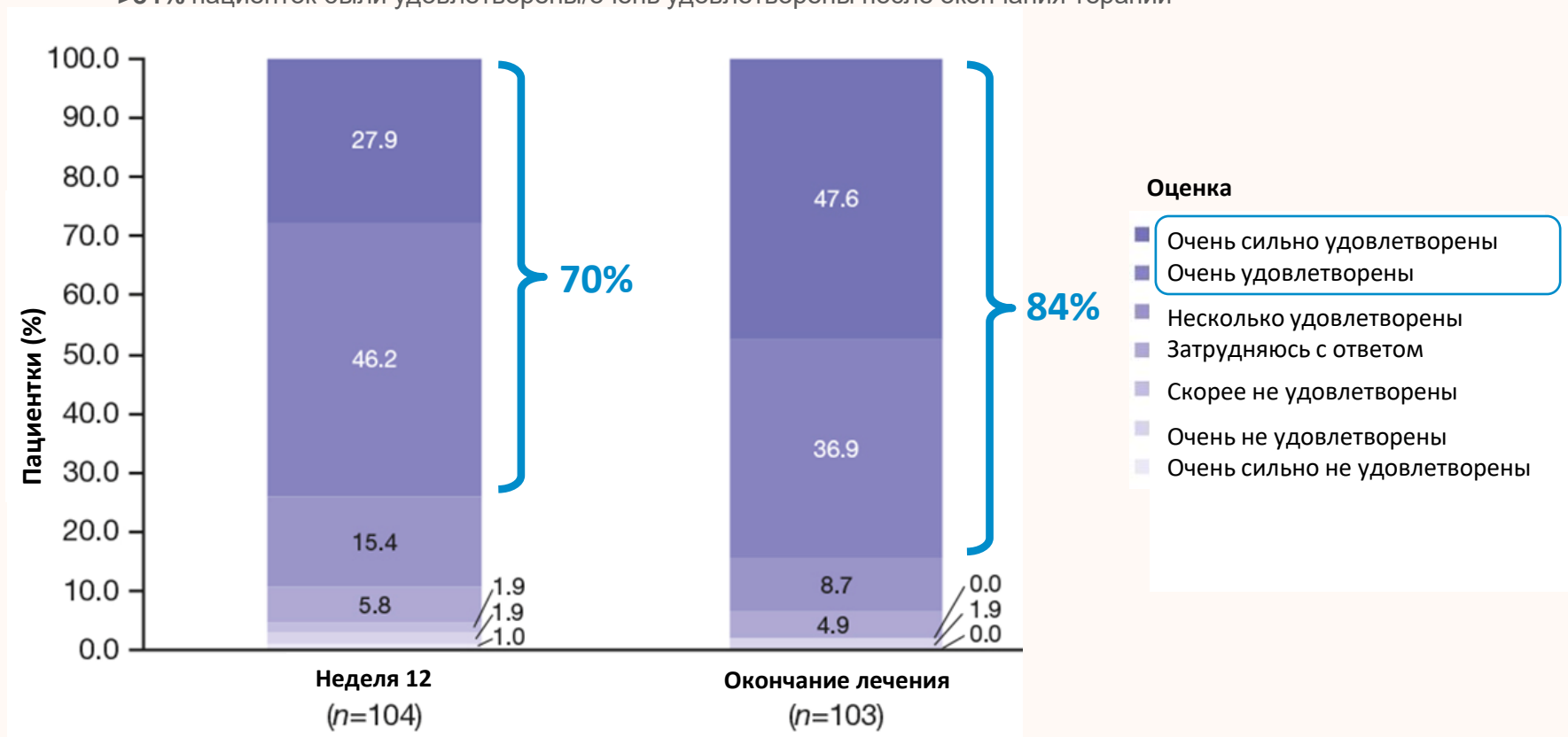
ВАШ – визуальная аналоговая шкала, CO – стандартное отклонение

Рисунок адаптирован из Merz M *et al.* J Endometriosis and Pelvic Pain Disorders 2015; 7(suppl.1): S71.

2. Jensen MP *et al.* J Pain 2003; 4(7): 407–414.

VISADO: оценка терапии по шкале удовлетворенности

- >70% пациенток были удовлетворены/очень удовлетворены на 12 неделе
- >84% пациенток были удовлетворены/очень удовлетворены после окончания терапии



VISADO: ВЫВОДЫ

- Уровень боли, ассоциированной с эндометриозом, снизился у подростков с 64,3 мм до 9,0 мм по шкале ВАШ после 48 недель
- Средняя МПК снижается (L2–L4) на 1,2% у подростков после 1 года лечения с тенденцией к восстановлению после прекращения терапии

Для подростков, страдающих эндометриозом,
соотношение риск/польза применения препарата
Визанна определено как благоприятное

МПК - минеральная плотность костной ткани, ВАШ – визуальная аналоговая шкала

Merz M *et al.* J Endometriosis and Pelvic Pain Disorders, Vol.7, suppl.1 May 2015: S71.

Глубокий инфильтративный эндометриоз ректо-вагинальной перегородки

Лапароскопический или лапаро-влагалищный доступы

Органосберегающая методика «shaving»

Мультидисциплинарный подход в специализированных лечебных центрах


Критерии принятия решения о резекции кишки:

- Размер поражения более 3 см
- Степень вовлечения окружности кишки (более 1/3)
- Глубина инвазии в мышечный слой 5 мм и более.

Эндометриоидные кисты яичников

снижение овариального резерва и фолликулярной плотности
(числа фолликулов на единицу объема здоровой ткани яичника)

У пациенток репродуктивного возраста важно:



1

Сохранение фертильности

2

Снижение риска рецидивов

3

Тактика- полная энуклеация стенки кисты после ее опорожнения ???

4

Щадящий термический режим, энуклеация только пораженных участков

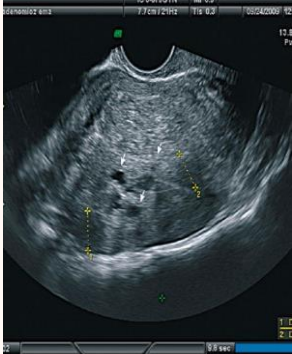
Хирургическое лечение эндометриом: следует учитывать следующие обстоятельства-

Овариальный резерв может быть исходно снижен у женщин с эндометриомой по сравнению с женщинами без этой опухоли;

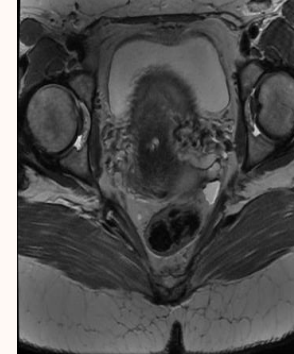
Хирургическая эксцизия эндометриомы, сопровождающейся болью, является эффективным лечением, но в короткий срок может привести к снижению овариального резерва;

Цистэктомия при наличии двухсторонней опухоли может приводить к гораздо большему негативному влиянию на овариальный резерв по сравнению с односторонней эндометриомой;

Эксцизия рецидивирующей эндометриомы способствует дополнительному снижению овариального резерва по сравнению с первой операцией.



Аденомиоз



Очаговый

Диффузный

Узловой

по глубине поражения – 4 степени

При III-IV степени показано

Хирургическое лечение

- Абляция (лазер, электроток, балонная в/маточная терапия),
- ФУЗ-абляция,
- ЭМА

Радикальное лечение

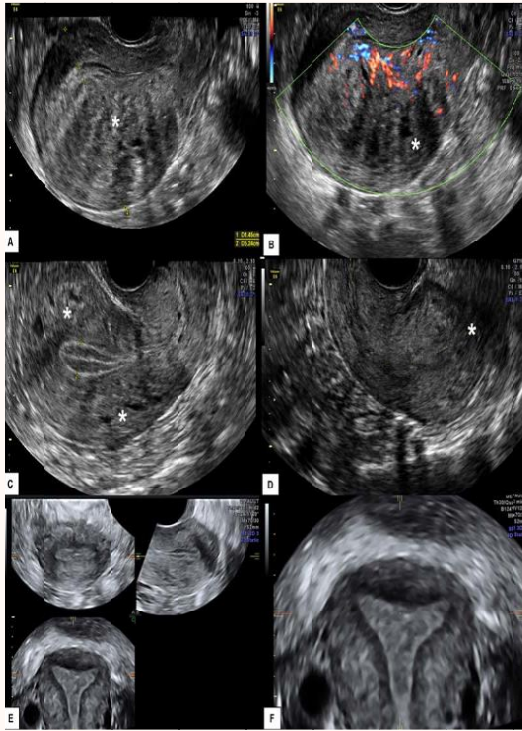
- тотальная гистерэктомия.

Альтернативное лечение в репродуктивном возрасте при больших размерах матки

- операция Osada – 3-х лепестковая пластика матки.

Аденомиоз часто встречается у молодых женщин

Аденомиоз у женщин, не имевших в анамнезе беременностей (возраст 18–30 лет)



Средний возраст	N	ДИФФУЗНЫЙ Аденомиоз
24 года (от 23 до 27 лет)	156	53 (33.9%)

Российские клинические рекомендации по ведению эндометриоза, 2020



Клинические рекомендации

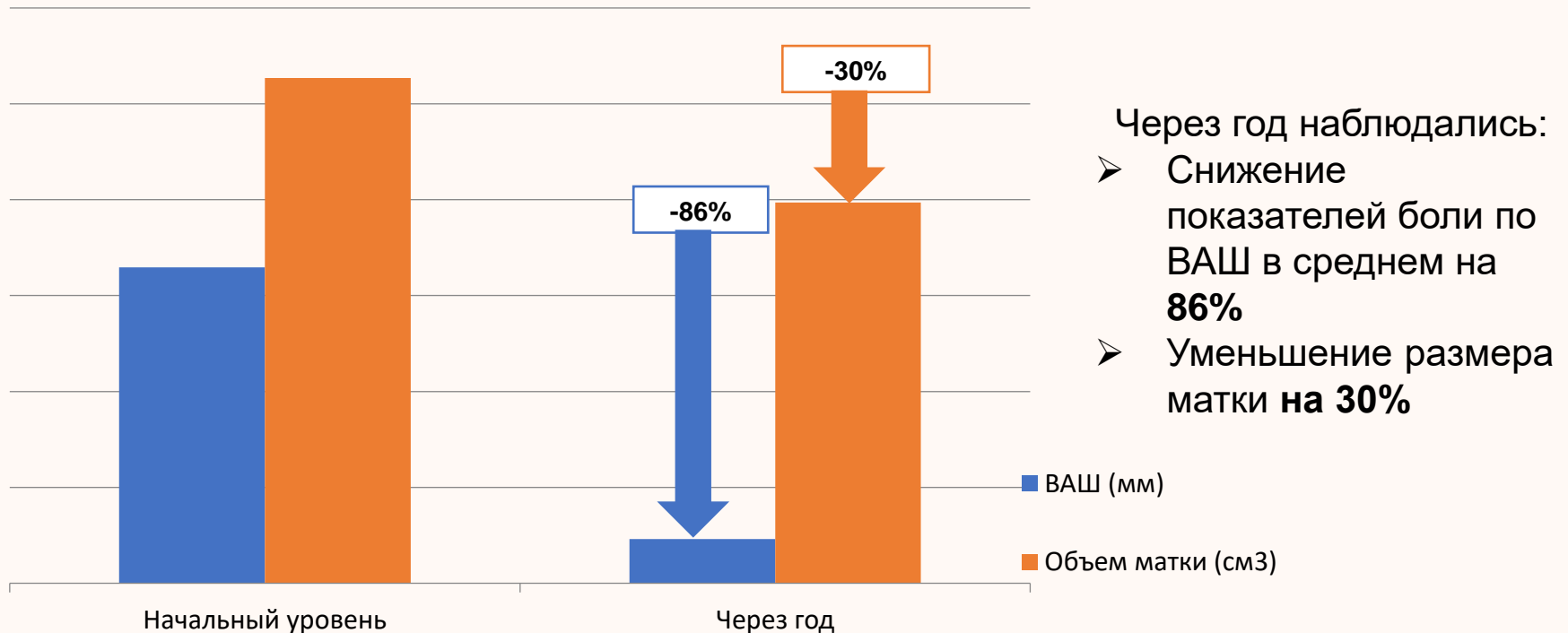
Эндометриоз

МКБ 10: N80

Год утверждения (частота пересмотра): 2016 (пересмотр каждые 3 года)

- **Не рекомендуется назначение терапии при 1-2 стадиях аденомиоза.**
- **Оперативное лечение узловой формы аденомиоза в сочетании с АМК.**

Долговременная терапия аденомиоза препаратом Визанна показала значимое снижение болевого синдрома и кровотечений

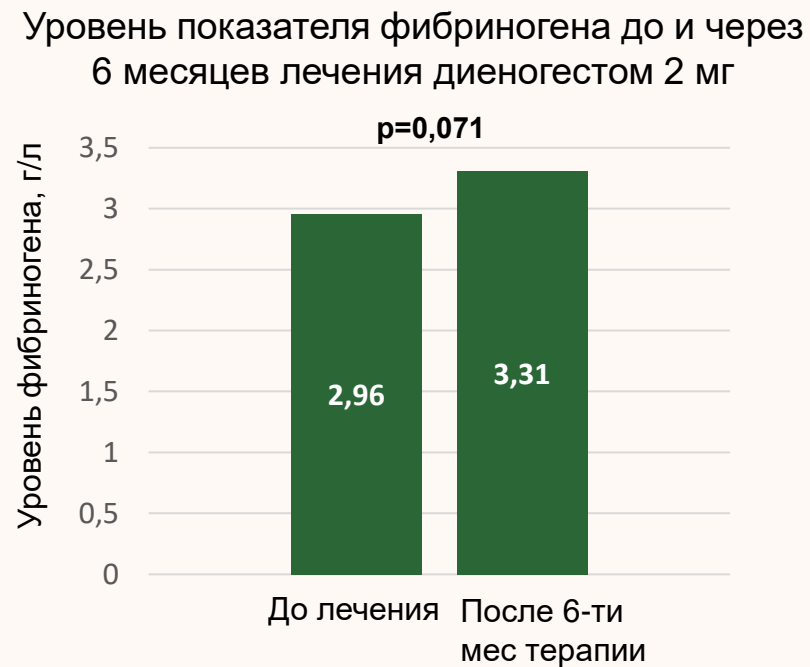
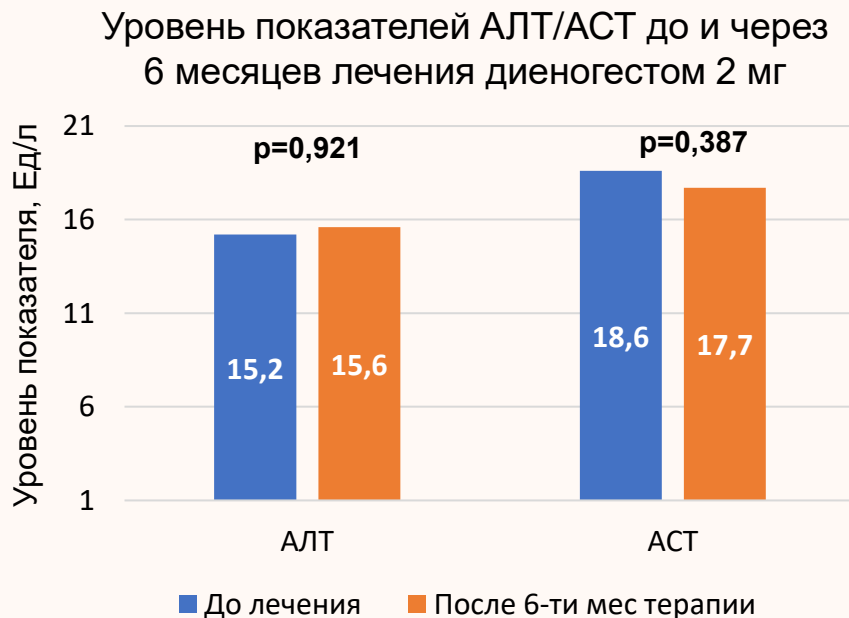


57% женщин отметили аменорею

ВАШ - визуально-аналоговая шкала

Y.Osuga, M.Watanabe, A.Hagino Long-term use of dienogest in the treatment of painful symptoms in adenomyosis J. Obstet. Gynaecol. Res. Vol. 43, No. 9: 1441-1448, September 2017

Долговременная терапия препаратом Визанна показала благоприятный профиль переносимости



- Уровень показателей АЛТ/АСТ **не имел статистически значимых различий** ($p=0,921$; $p=0,387$ соответственно) до начала терапии и после терапии диеногестом 2 мг и находился в пределах референсных значений
- Уровень фибриногена до начала и через 6 месяцев терапии также **статистически значимо не различался** ($p=0,071$)

АЛТ – Аланинаминотрансфераза; АСТ – Аспартатаминотрансфераза.

Ярмолинская М.И., Шалина М.А., Хачатурян А.Р., Нетреба Е.А., Флорова М.С., Мехтиханова С.В. Аденомиоз: от научных открытий к практическим аспектам назначения медикаментозной терапии. Акушерство и гинекология. 2020; 3.

Необходима пожизненная программа ведения эндометриоза

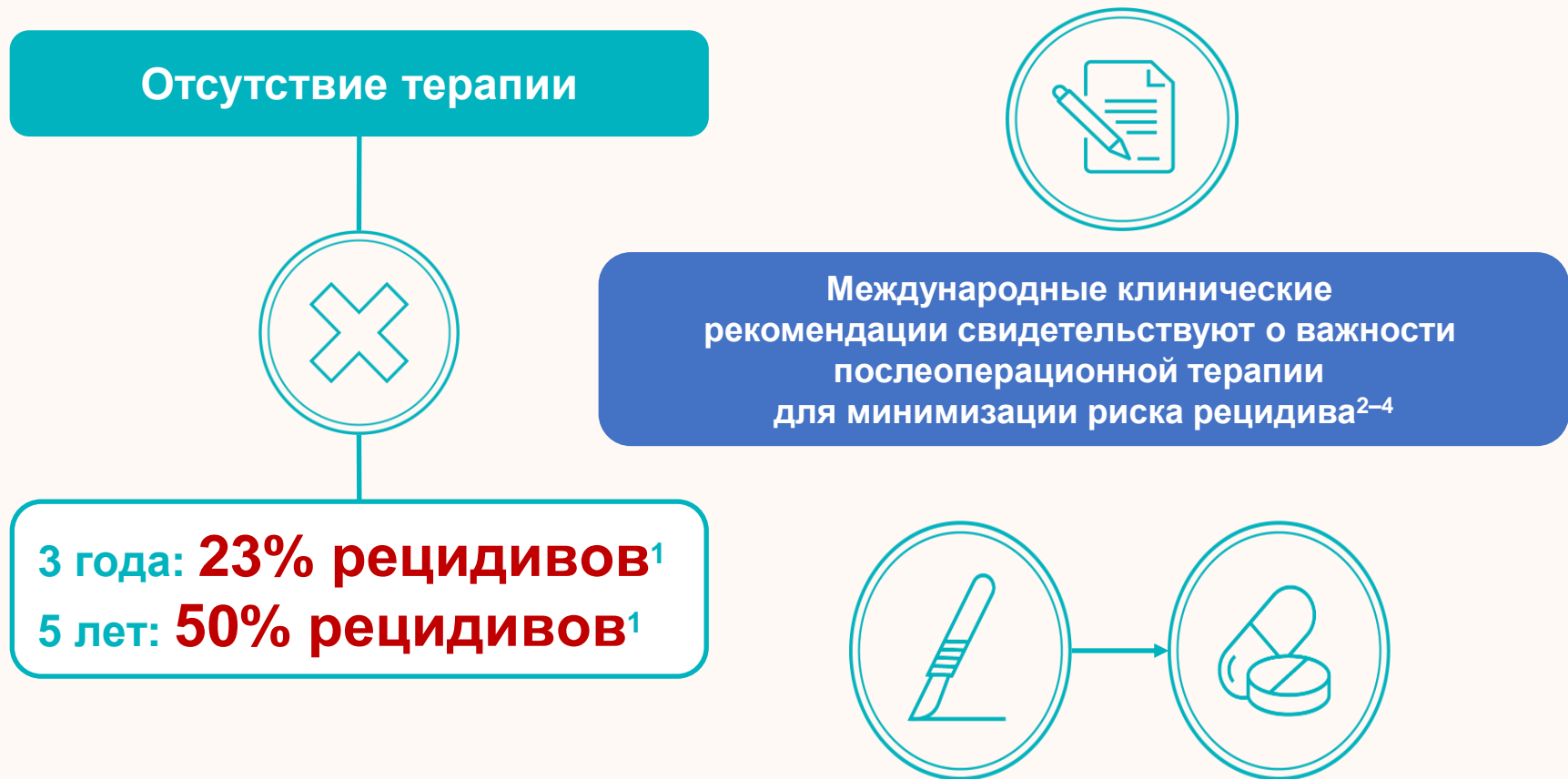- Эндометриоз способен рецидивировать как после проведения хирургического лечения, так и после медикаментозной терапии. В среднем через 5 лет наблюдается рецидив у **49% пациенток**¹
- Риск рецидивов выше у женщин моложе 21 года с хирургически подтвержденным эндометриозом, **он достигает 56%**²
- Повторные операции повышают риск развития спаечного процесса, способствуют снижению овариального резерва, что может привести к полной потере фертильности³

1. Evers J, Dunselman G, Land J, Bouckaert P. Is there a solution for recurrent endometriosis? Br J Clin Pract Suppl 1991;72:45–53.

2. Tandoi I, Somigliana E, Riparini J, Ronzoni S, Candiani M. High rate of endometriosis recurrence in young women. J Pediatr Adolesc Gynecol 2011;24: 376–9.

3. Lee D-Y, et al. Gynecol Endocrinol 2011; 27(10):733-736.

Частота рецидивов может достигать до 50% в течение 5 лет даже после успешно выполненной операции ¹



Причины рецидива эндометриоза после операции остаются до конца неизученными

К факторам риска рецидива эндометриомы относят:

- // молодой возраст,
- // двусторонний характер поражений яичников,
- // большой размер кисты при первой операции,
- // недостаточный объем оперативного вмешательства,
- // более тяжелая степень распространенности по системе rAFS.

Единственным фактором, повлиявшим на снижение риска рецидива эндометриомы можно считать проведение послеоперационной адъювантной гормонотерапии

Риск рецидивов эндометриоза после хирургического лечения

- 46,3 месяцев (диапазон 12-98 месяцев) наблюдали 35 **подростков** с различными формами эндометриоза **после хирургического лечения и выявили рецидив в 45,7% случаев. Фактор риска рецидива - множественность очагов заболевания во время операции.**¹
- Наблюдение 55 подростков и молодых девушек от 12 до 19 лет (средний возраст 17,8 лет), из которых 17(34%) в течение в среднем 125,5 месяцев наблюдения, была проведена **повторная лапароскопия из-за персистирующей боли**. В 12 случаях выявлена **эндометриома** (7-рецидив, 5-de novo) и у 12 – **глубокий инфильтративный эндометриоз** (3 случая рецидива).²

1.Yang Y, et al J Pediatr Adolesc Gynecol 2012; 25(5):295-299.

2.Audebert A, et al. J Minim Invasive Gynecol 2015; 22(5):834-840.

Как выглядит современный оптимальный подход к лечению эндометриоза?

Принятие концепции жизни с эндометриозом

Современная диагностика, минимизирующая хирургическое вмешательство

Лечение может быть назначено без гистологического подтверждения диагноза

Хирургия не лечит основную причину заболевания

Альтернативное и надежное лечение как приоритет в тактике ведения:

- Медикаментозное лечение
- Вспомогательные репродуктивные технологии

Современная концепция ведения пациенток с эндометриозом

1. Оценка глубины и тяжести функциональных и структурных изменений, распространенности и выраженности эндометриоидного процесса¹
2. **Минимизация хирургических вмешательств** (1 или ни одной операции в жизни у больной по определенным показаниям). Выбор объема операции основывается на принципах реконструктивно-пластической консервативной хирургии. Противорецидивная терапия в послеоперационном периоде²
3. **Длительная (пожизненная), поэтапная, эффективная, безопасная, индивидуально подобранная рациональная медикаментозная терапия** по потребностям конкретной пациентки на данный момент времени³

Адамян Л.В. и соавт.,2017; P.Vercellini et al., 2010; 2017

Адамян Л.В. и соавт.,2017; Chapron C. et al., 2017

Адамян Л.В. и соавт.,2017; P.Vercellini et al., 2017

Благодарю за внимание

