


**ФЕДЕРАЛЬНОЕ ГОСУДАРСТВЕННОЕ БЮДЖЕТНОЕ ОБРАЗОВАТЕЛЬНОЕ УЧРЕЖДЕНИЕ ВЫСШЕГО ОБРАЗОВАНИЯ «ДОНЕЦКИЙ  
ГОСУДАРСТВЕННЫЙ МЕДИЦИНСКИЙ  
УНИВЕРСИТЕТ ИМЕНИ М.ГОРЬКОГО» МИНИСТЕРСТВА ЗДРАВООХРАНЕНИЯ РФ  
КАФЕДРА СТОМАТОЛОГИИ ДЕТСКОГО ВОЗРАСТА  
Г.ДОНЕЦК ДНР**

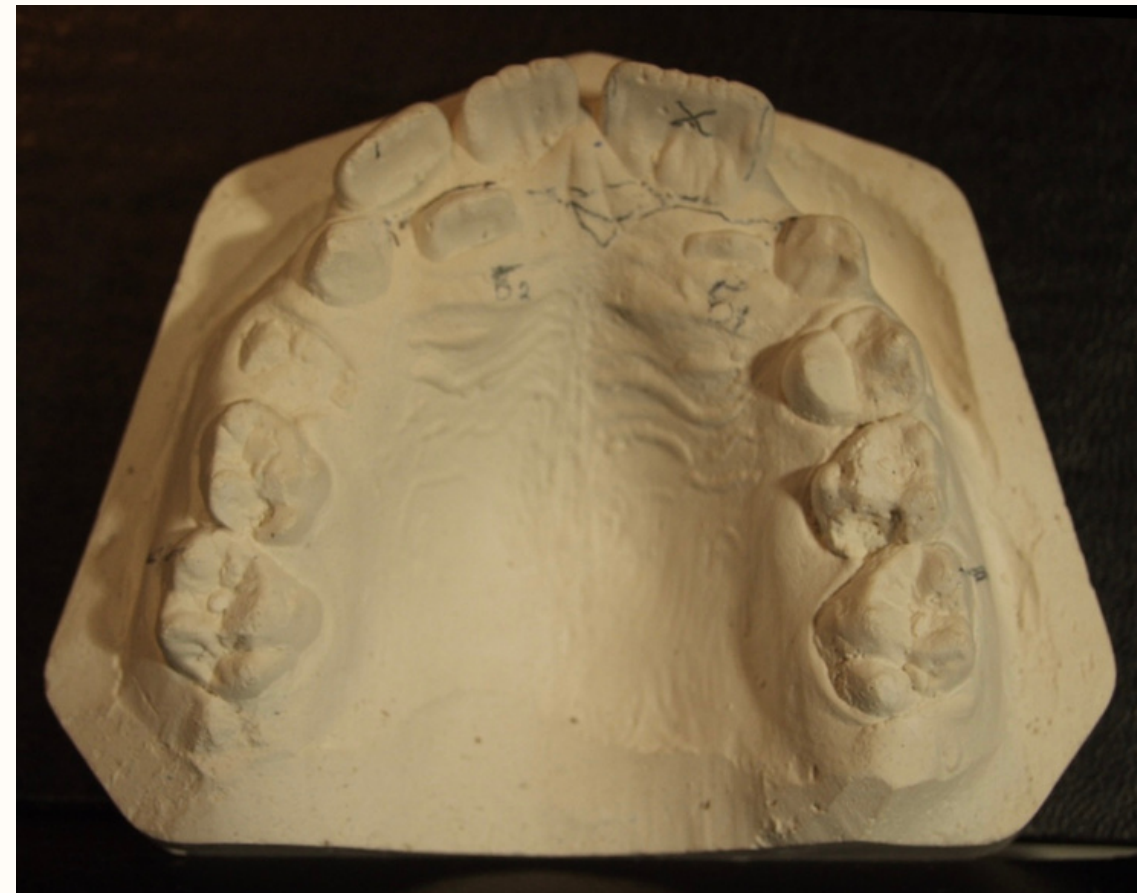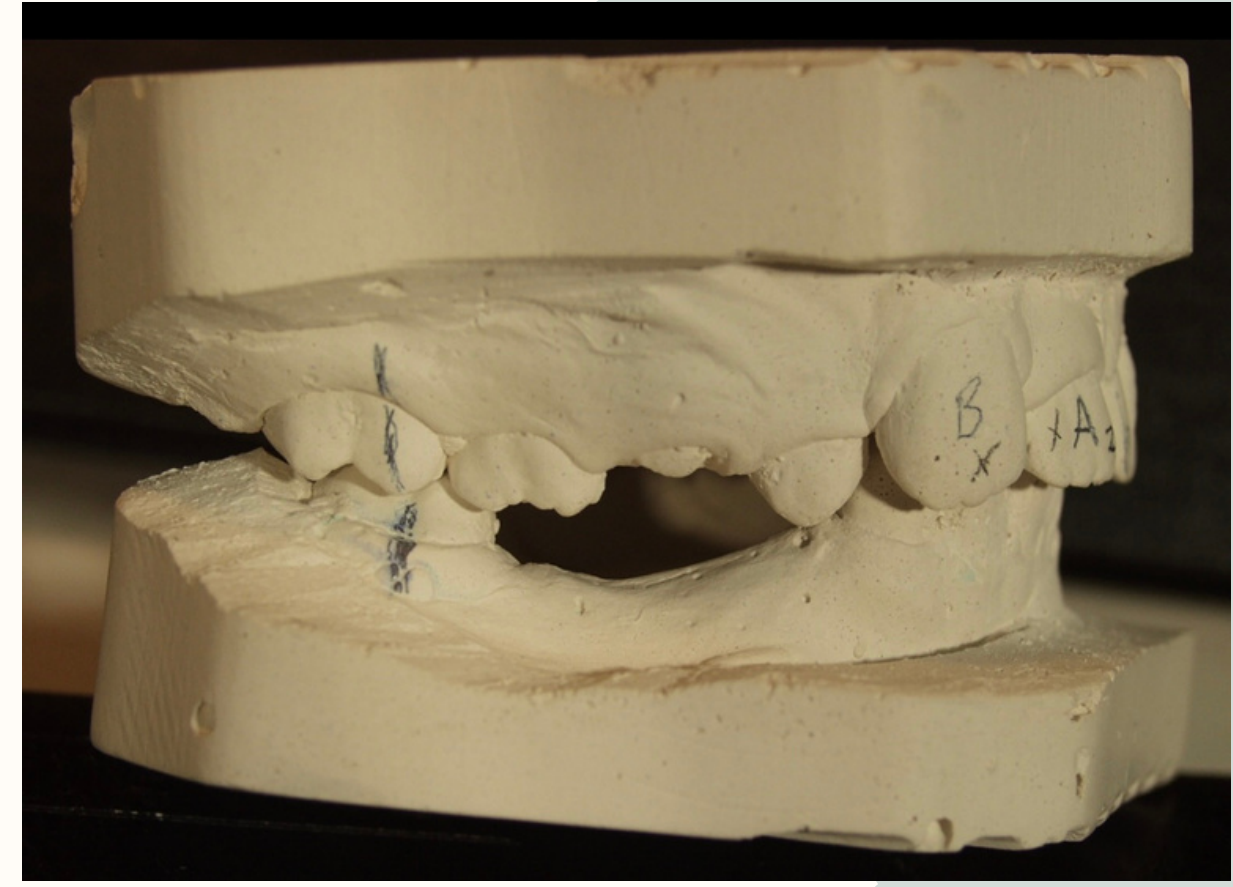
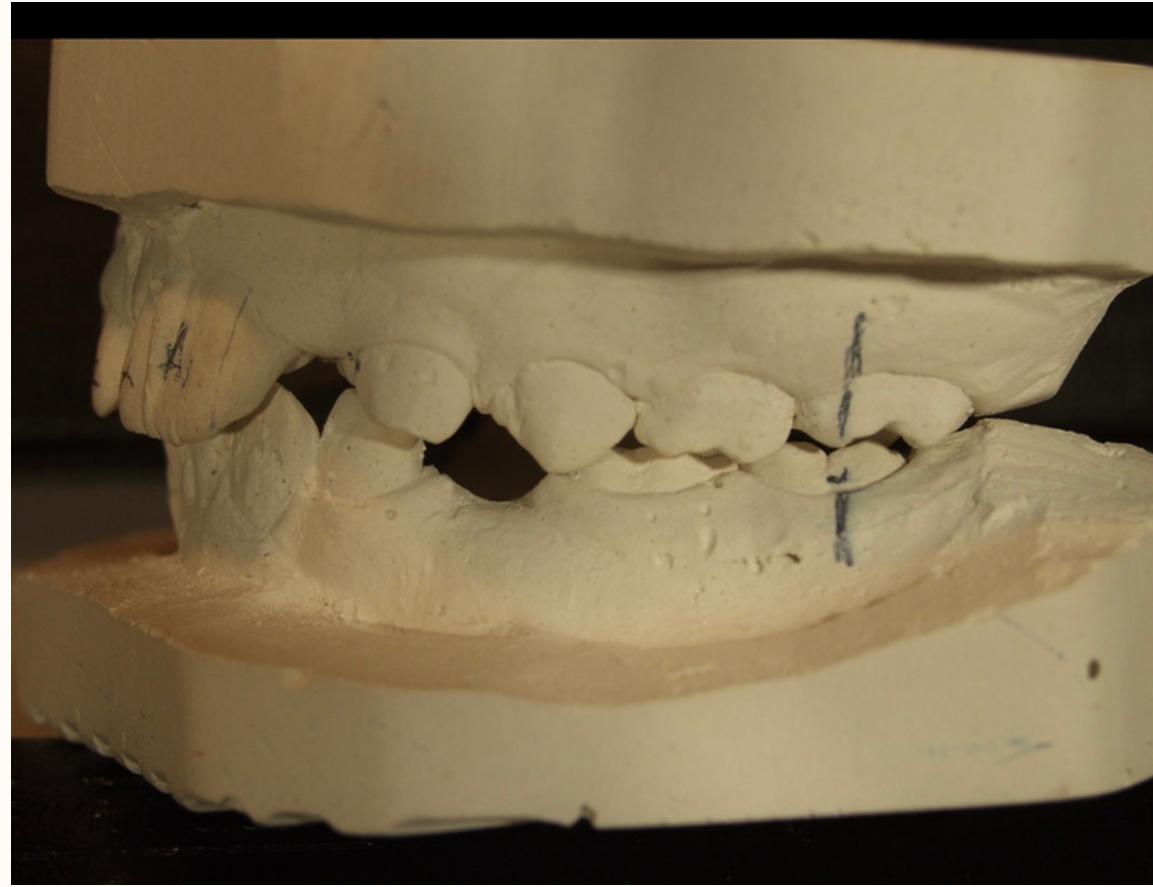
**УСТРАНЕНИЕ СКУЧЕННОСТИ ЗУБОВ НА  
ВЕРХНЕЙ ЧЕЛЮСТИ С ПЕРЕМЕЩЕНИЕМ РЕЗЦОВ  
ЧЕРЕЗ СРЕДНЮЮ ЛИНИЮ**

**ДОЛГОПОЛОВ А.М.  
КОРОТКОВА С.Д.  
ДОЛГОПОЛОВ М.А.**

**Родители пациента  
Сергея Ч., 10 лет,  
обратились с  
жалобами на  
скученность зубов  
фронтального участка  
верхней челюсти у  
ребёнка.**

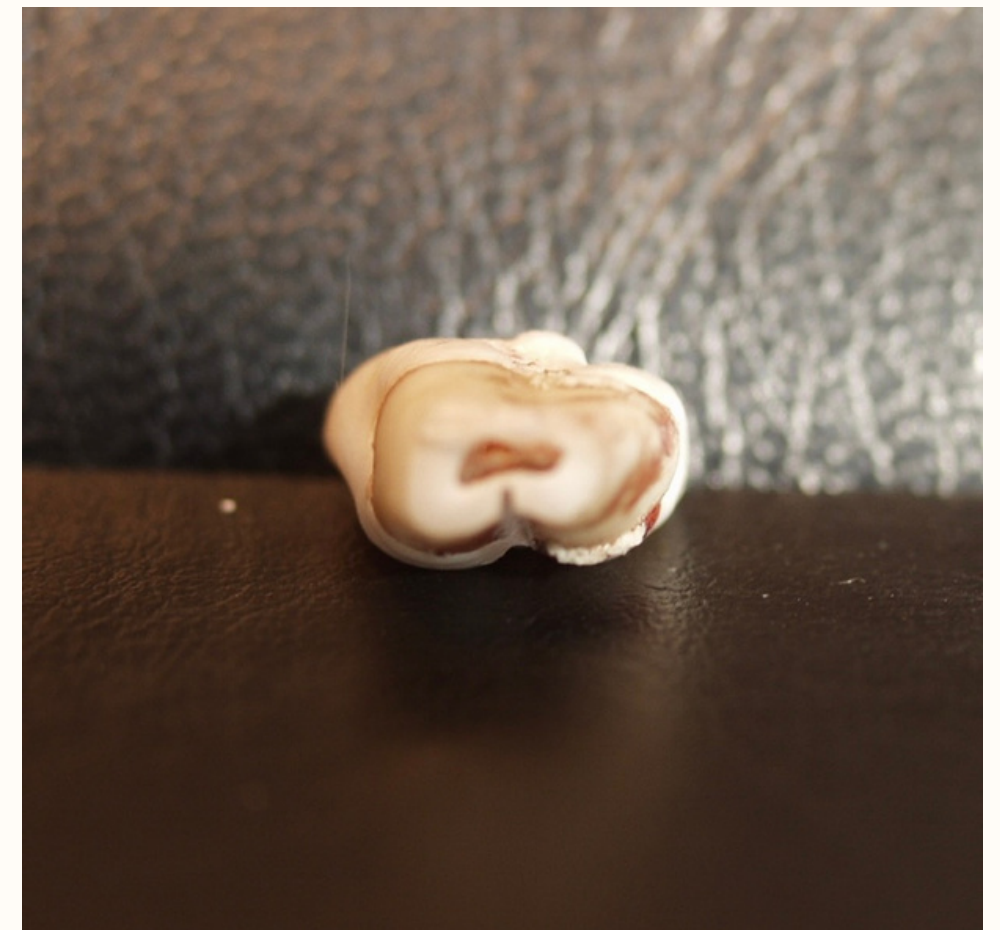
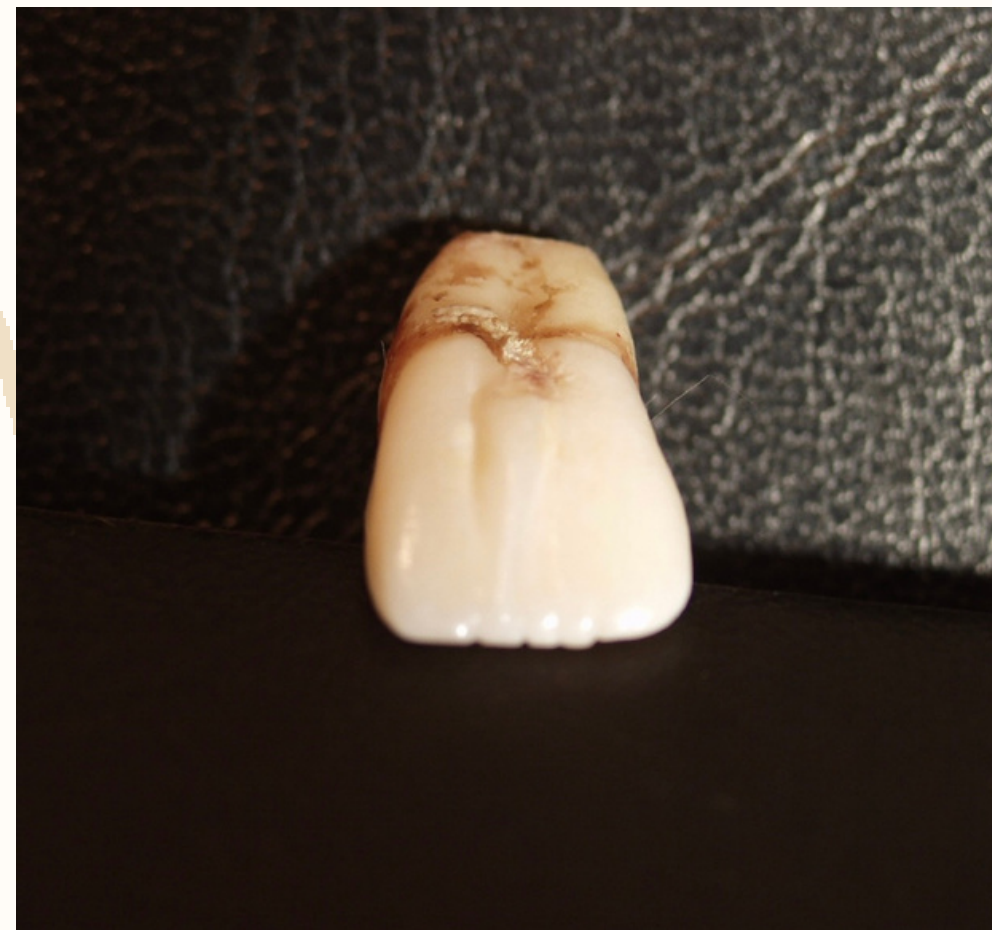
**ИСХОДНОЕ  
СОСТОЯНИЕ  
ЗУБНЫХ РЯДОВ  
И ПРИКУСА  
ПОКАЗАНО НА  
ДАННЫХ  
СЛАЙДАХ.**

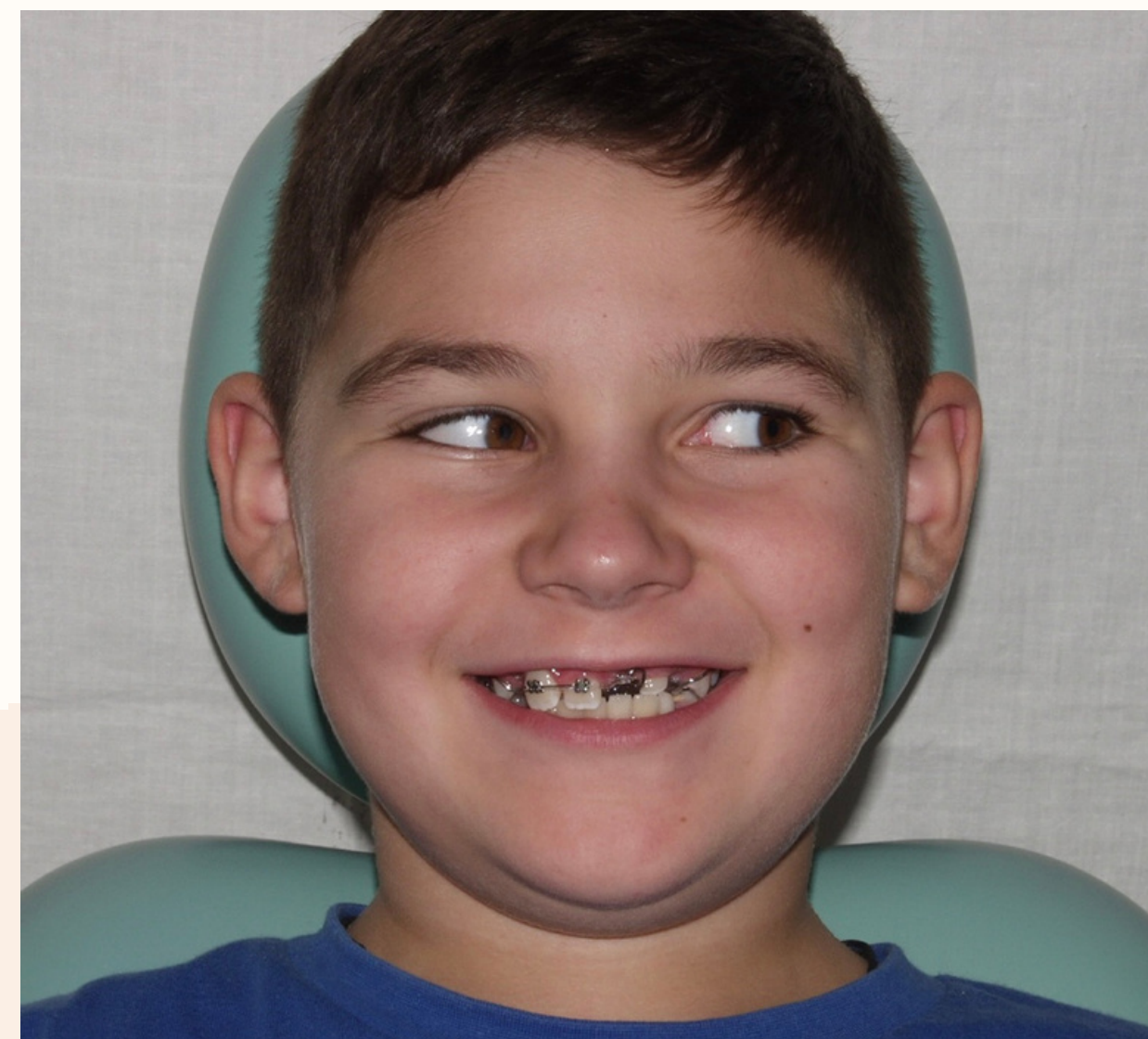
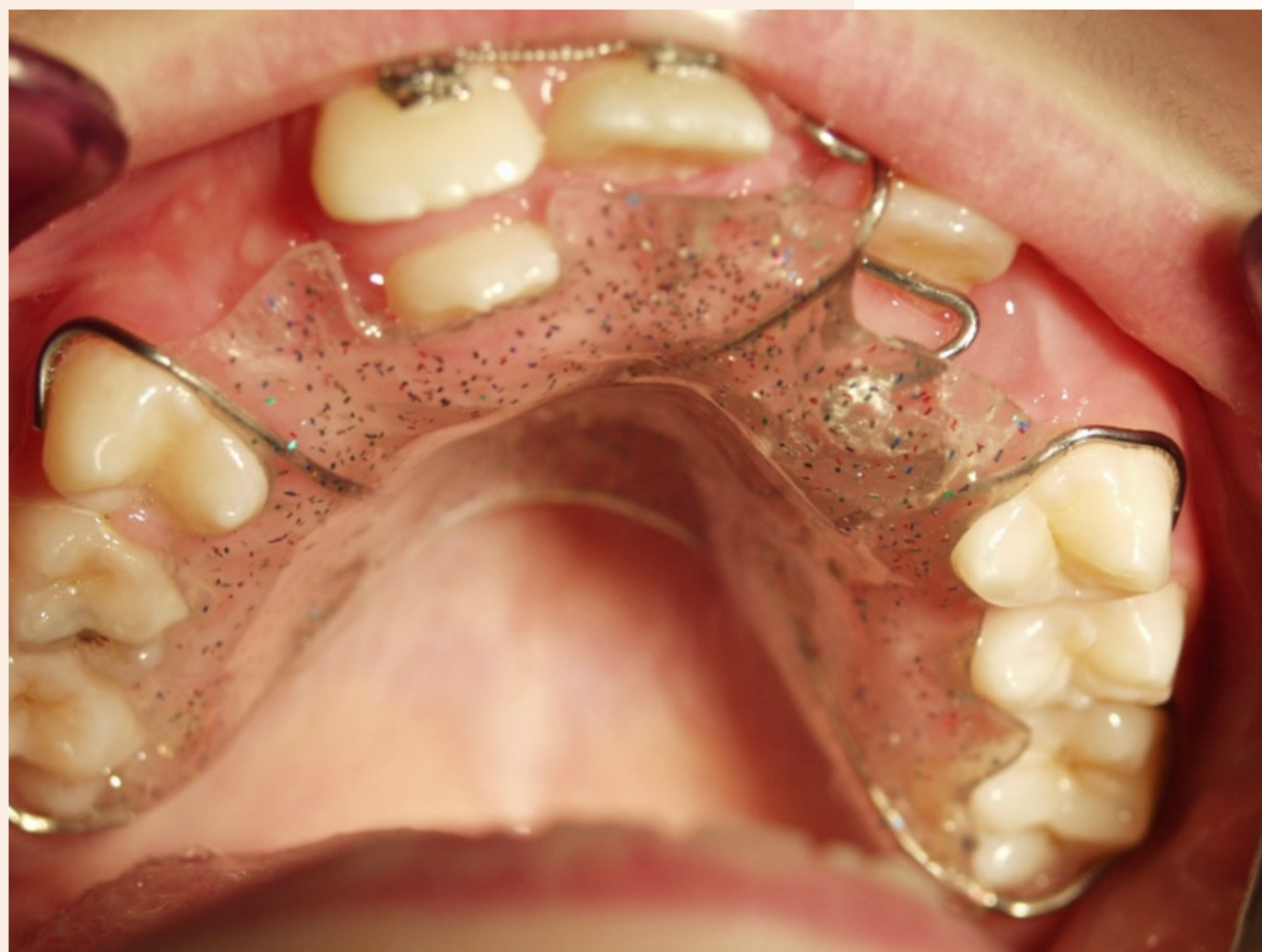
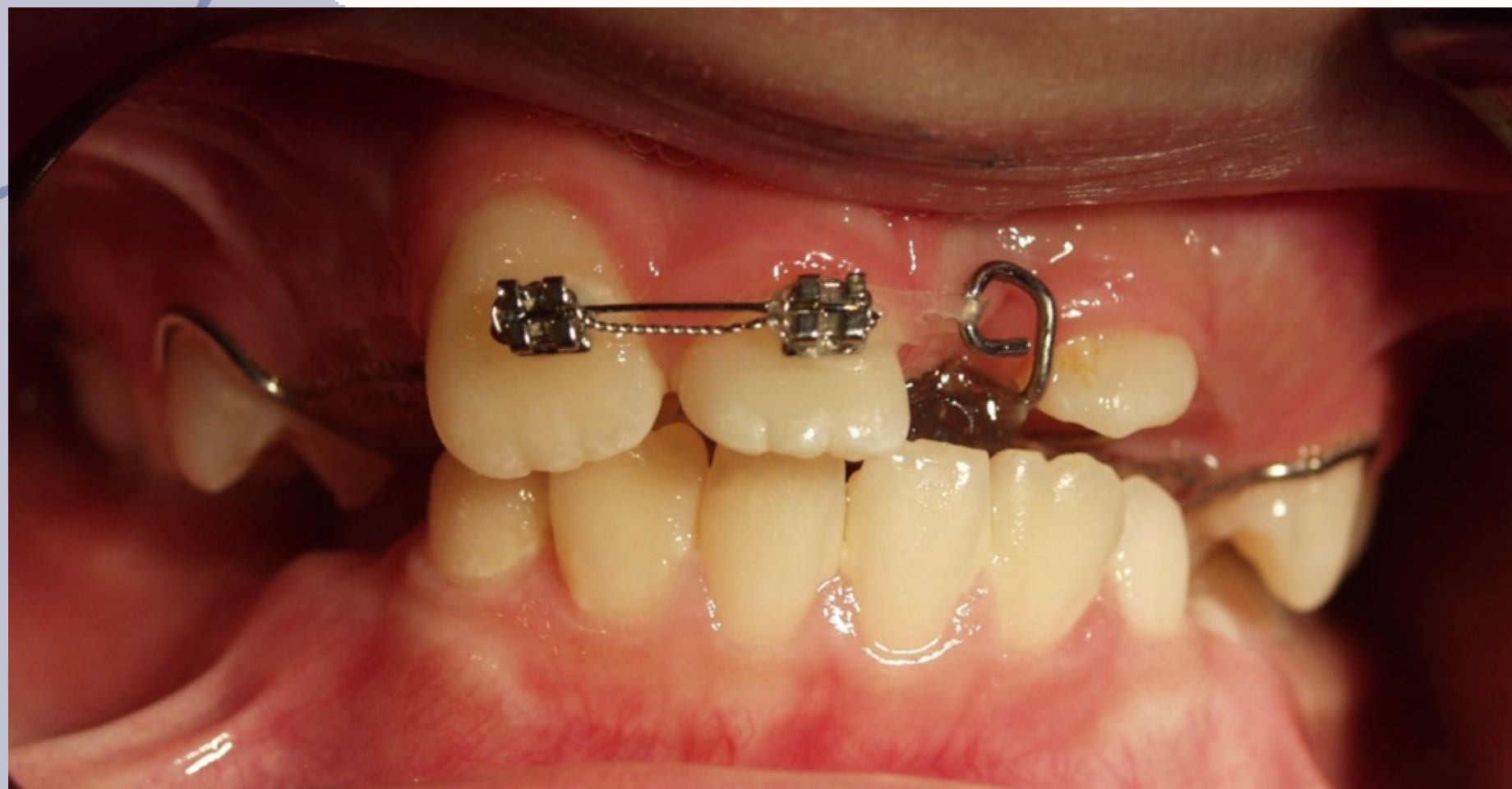**НА ОСНОВАНИИ КЛИНИЧЕСКОГО И РЕНТГЕНОЛОГИЧЕСКОГО ИССЛЕДОВАНИЯ ПОСТАВЛЕН ДИАГНОЗ – СКУЧЕННОСТЬ ЗУБОВ ФРОНТАЛЬНОГО УЧАСТКА ВЕРХНЕЙ ЧЕЛЮСТИ, СВЕРХКОМПЛЕКТНЫЕ 21 И 22 ЗУБЫ, НЁБНОЕ ПОЛОЖЕНИЕ КОМПЛЕКТНЫХ 12 И 22 ЗУБОВ.**

**ДЛЯ СОЗДАНИЯ МЕСТА И НОРМАЛИЗАЦИИ ПОЛОЖЕНИЯ ФРОНТАЛЬНЫХ ЗУБОВ БЫЛО ПРИНЯТО РЕШЕНИЕ ОБ УДАЛЕНИИ ГИГАНТСКОГО СВЕРХКОМПЛЕКТНОГО 21 ЗУБА.**



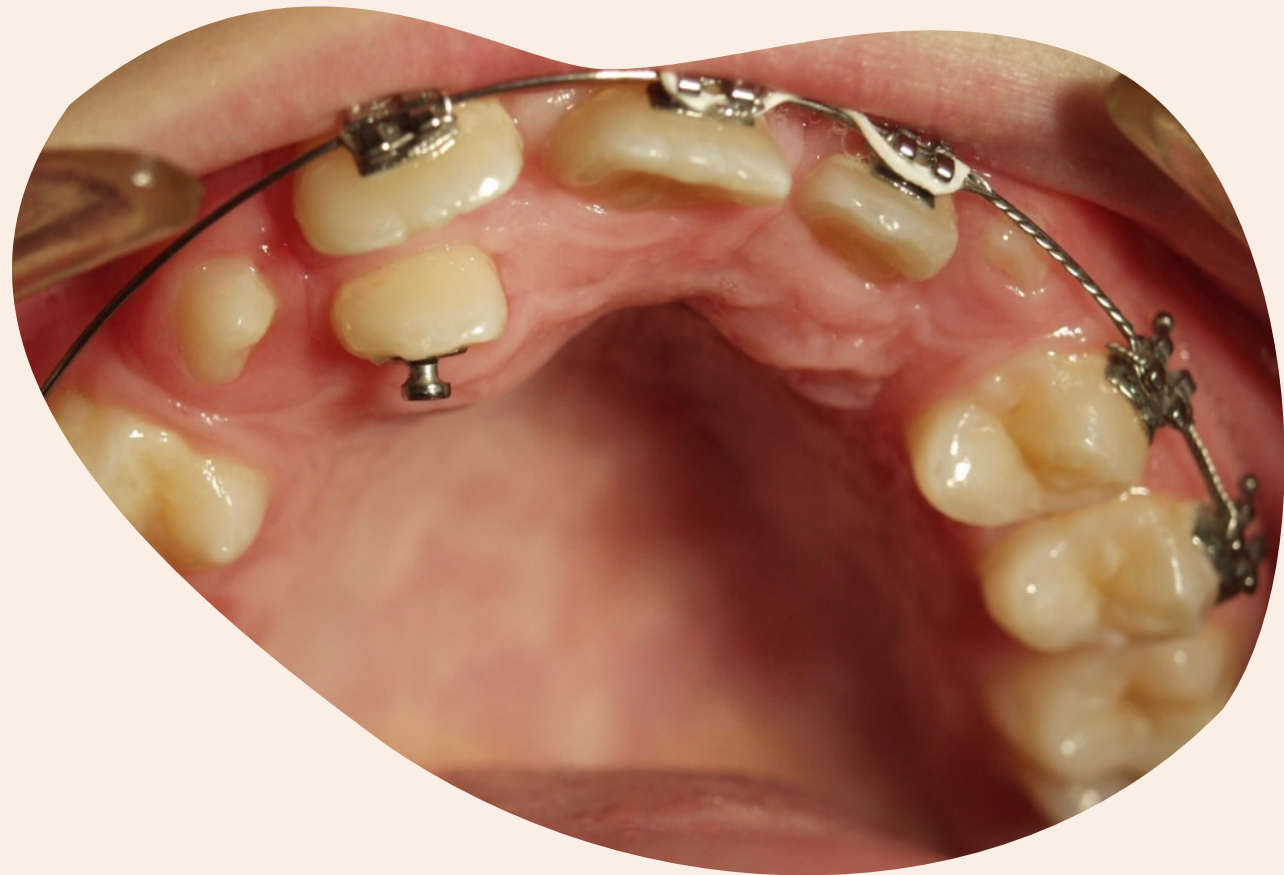
**ДАЛЕЕ БЫЛА ИЗГОТОВЛЕНА ВЕРХНЕЧЕЛЮСТНАЯ ПЛАСТИНКА С КРЮЧКОМ ДЛЯ ФИКСАЦИИ ЭЛАСТИЧЕСКОЙ ЦЕПОЧКИ И ПРОТРАКЦИОННОЙ ПРУЖИНОЙ К 22 ЗУБУ. ПЛАСТИНКА ТАКЖЕ ОСУЩЕСТВЛЯЛА АНКОРАЖ И СТАБИЛИЗАЦИЮ ОПОРНЫХ ЗУБОВ, И ПРЕДОТВРАЩАЛА ИХ МЕЗИАЛЬНОЕ СМЕЩЕНИЕ.**





**ДОПОЛНИТЕЛЬНО БЫЛИ ЧАСТИЧНО  
НАКЛЕЕНЫ БРЕКЕТЫ НА  
КОМПЛЕКТНЫЕ 11 И 21 ЗУБЫ,  
КОТОРЫЕ БЫЛИ БЛОКИРОВАНЫ  
МЕТАЛЛИЧЕСКОЙ ЛИГАТУРОЙ, А  
МЕЖДУ НИМИ И КРЮЧКОМ НА  
ПЛАСТИНКЕ БЫЛА НАДЕТА  
ЭЛАСТИЧЕСКАЯ ЦЕПОЧКА ДЛЯ  
ПЕРЕМЕЩЕНИЯ ЦЕНТРАЛЬНЫХ  
РЕЗЦОВ ПО ЗУБНОЙ ДУГЕ ВЛЕВО  
ЧЕРЕЗ СРЕДНЮЮ САГИТТАЛЬНУЮ  
ЛИНИЮ.**

**В ПОСЛЕДУЮЩЕМ, ПОСЛЕ ПЕРЕМЕЩЕНИЯ КОМПЛЕКТНЫХ 11,21 ЗУБОВ В КОНСТРУКТИВНОЕ ПОЛОЖЕНИЕ, ПОСЛЕДОВАТЕЛЬНО НАКЛЕИВАЛИСЬ БРЕКЕТЫ НА ПРОРЕЗАВШИЕСЯ ПОСТОЯННЫЕ ЗУБЫ, А ТАКЖЕ КНОПКА НА 12 ЗУБ С ЦЕЛЮ ЕГО ВЕСТИБУЛЯРНОГО ПЕРЕМЕЩЕНИЯ**



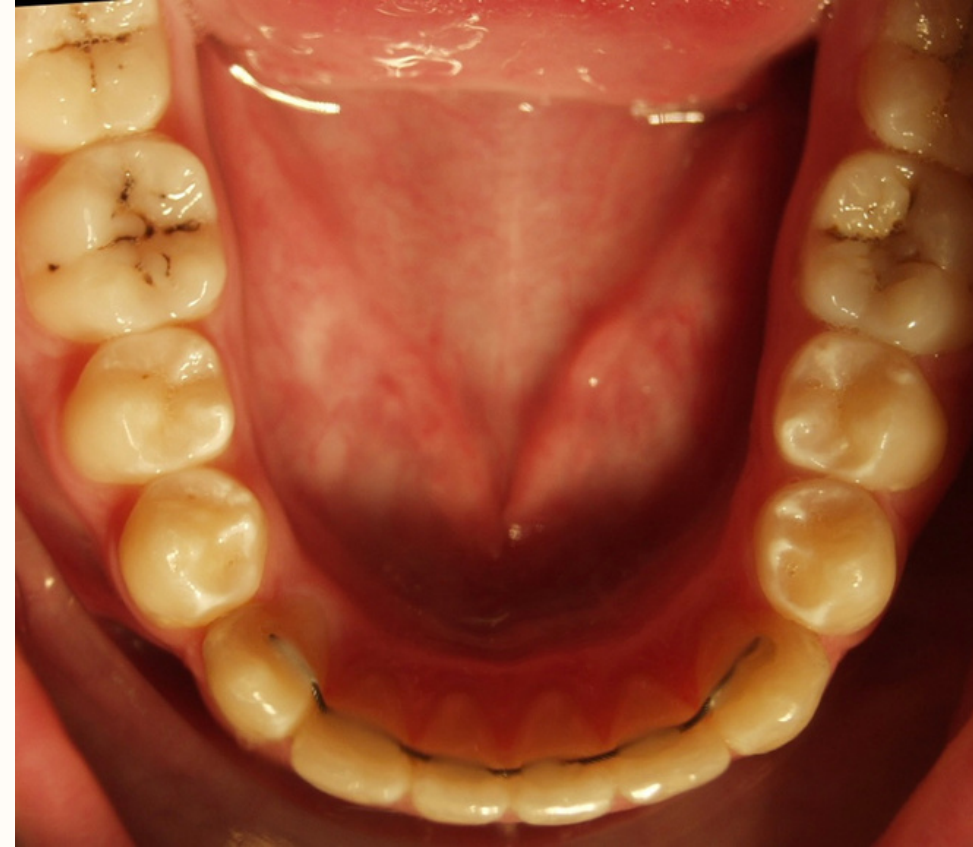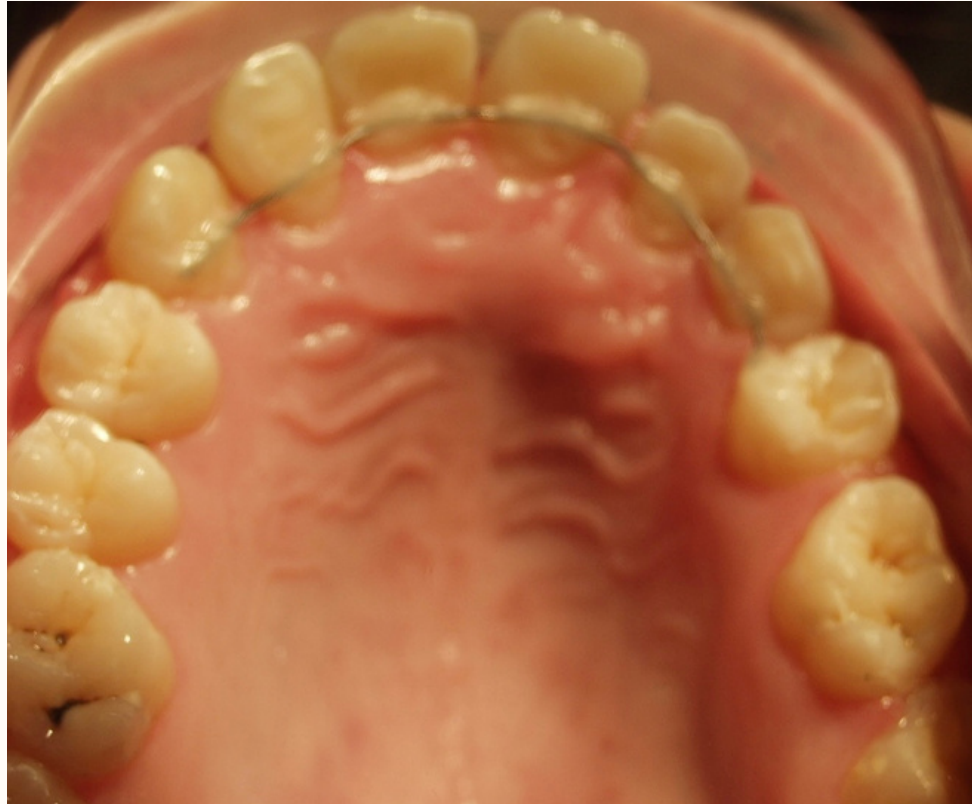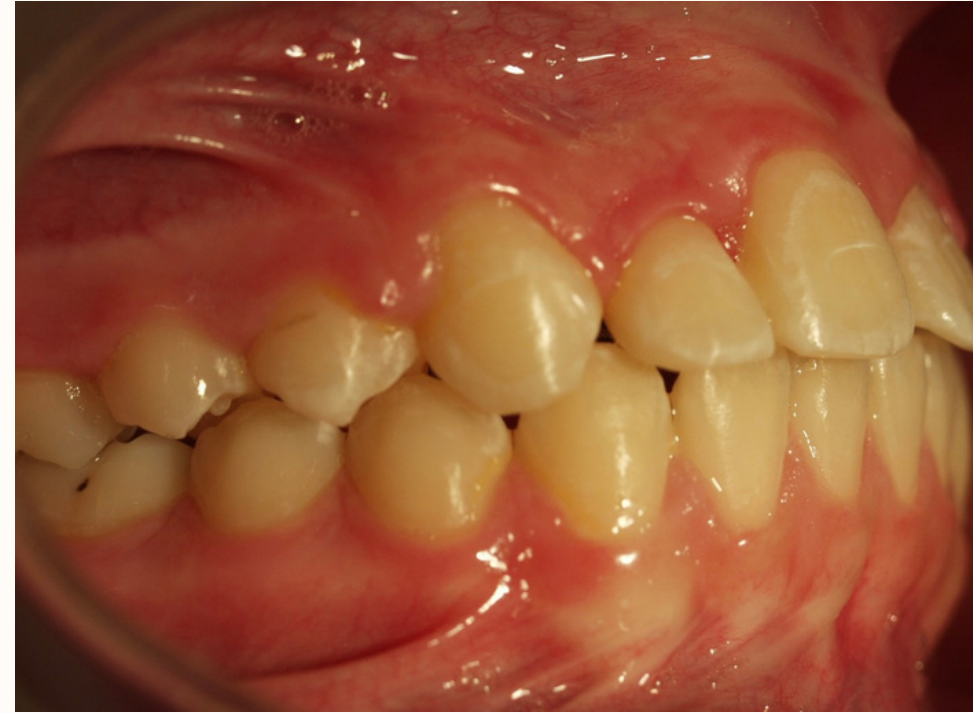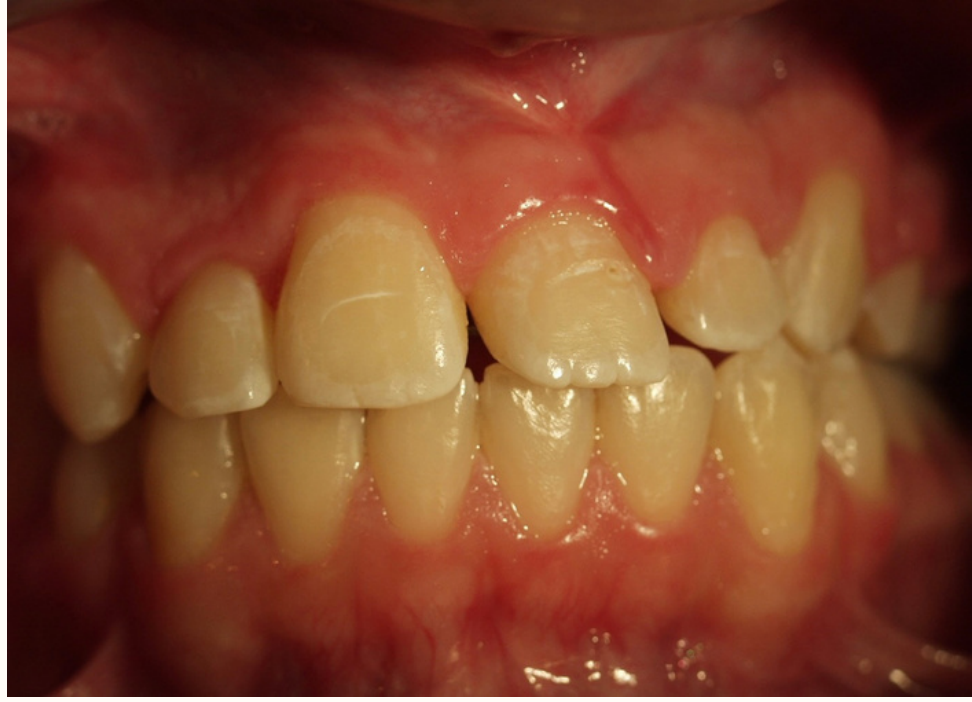**АНАЛИЗ СОСТОЯНИЯ ПОЛОЖЕНИЯ ЗУБОВ В ПОСЛЕДНЕЙ ТРЕТИ ЛЕЧЕНИЯ ПРИВЁЛ К ПОНИМАНИЮ ТОГО, ЧТО ВСЁ-ТАКИ СУЩЕСТВУЕТ ДЕФИЦИТ МЕСТА ДЛЯ ВСЕХ ФРОНТАЛЬНЫХ ЗУБОВ, С ЦЕЛЮ ЕГО УСТРАНЕНИЯ БЫЛ ДОПОЛНИТЕЛЬНО УДАЛЁН 24 ЗУБ.**

**ЛЕЧЕНИЕ И НАБЛЮДЕНИЕ ПРОДОЛЖАЛОСЬ ДО ПОЛНОГО ПРОРЕЗЫВАНИЯ ПОСТОЯННЫХ ЗУБОВ.**

**НА ЗАКЛЮЧИТЕЛЬНОМ ЭТАПЕ, С ЦЕЛЬЮ СТАБИЛИЗАЦИИ ПОЛОЖЕНИЯ ФРОНТАЛЬНЫХ ЗУБОВ И ИХ РЕТЕНЦИИ В КОНСТРУКТИВНОМ ПОЛОЖЕНИИ, БЫЛИ НАКЛЕЕНЫ РЕТЕЙНЕРЫ НА ФРОНТАЛЬНЫЕ ЗУБЫ ВЕРХНЕЙ И НИЖНЕЙ ЧЕЛЮСТИ, А ТАКЖЕ РЕКОМЕНДОВАНА ПЛАСТИКА УЗДЕЧКИ ВЕРХНЕЙ ГУБЫ С ЦЕЛЬЮ ПРЕДУПРЕЖДЕНИЯ ВОЗМОЖНОГО РЕЦИДИВА. В НАЧАЛЕ ЛЕЧЕНИЯ ПАЦИЕНТ ОТ ДАННОЙ ХИРУРГИЧЕСКОЙ МАНИПУЛЯЦИИ ОТКАЗАЛСЯ.**



**АНАЛИЗ ЛИТЕРАТУРЫ ПО ВОПРОСУ ПЕРЕМЕЩЕНИЯ РЕЗЦОВ  
ЧЕРЕЗ СРЕДНЮЮ САГИТТАЛЬНУЮ ЛИНИЮ ПОКАЗАЛ, ЧТО МЫ  
ВПЕРВЫЕ В НАШЕМ РЕГИОНЕ, И НЕ ТОЛЬКО В НЁМ, УСПЕШНО  
ОСУЩЕСТВИЛИ ДАННУЮ МЕТОДИКУ И ДОСТИГЛИ  
ОПТИМАЛЬНОГО РЕЗУЛЬТАТА ЛЕЧЕНИЯ, КОТОРЫМ ОСТАЛИСЬ  
ДОВОЛЬНЫ ПАЦИЕНТ И ЕГО РОДИТЕЛИ.  
КРОМЕ ЭТОГО, ПАЦИЕНТ БЫЛ НАПРАВЛЕН К СТОМАТОЛОГУ-  
ТЕРАПЕВТУ ДЛЯ РЕКОНСТРУКЦИИ КОРОНКИ 21 ЗУБА.**



**ЛЕЧЕНИЕ ПРОВОДИЛОСЬ  
В ТЕЧЕНИЕ 21 МЕСЯЦА.  
РЕЗУЛЬТАТЫ ЛЕЧЕНИЯ  
ОТРАЖЕНЫ НА ДАННЫХ  
СЛАЙДАХ.**

**СПАСИБО ЗА  
ВНИМАНИЕ!**