

ФГБОУ ВО ДонГМУ Минздрава России
Кафедра педиатрии №3

ПЛАТА ЗА «ПОХУДАНИЕ»

Проф. Дубовая Анна Валериевна
Доц. Тонких Наталья Александровна

15 февраля 2024 г., г. Донецк

Клинический случай, девочка Е., 15 лет

ЖАЛОБЫ: на учащенное и неритмичное сердцебиение, боли в сердце колющего характера, повышенную психо-эмоциональную лабильность.

АНАМНЕЗ ЗАБОЛЕВАНИЯ: в течение года состоит на учете по поводу бронхиальной астмы, в качестве базисной терапии получает фликсотид. На фоне ОРВИ - обострение БА, после ингаляций сальбутамола - учащенное сердцебиение.

Клинический случай, девочка Е., 15 лет

После очередного приступа БА на ЭКГ - синусовая тахикардия 118 уд. в мин. Осмотрена кардиологом.

Амбулаторно получила курс АТФ-лонг, тиотриазолина. Замена фликсотиды на серетид.

Кардиалгии, ощущение частого и неритмичного сердцебиения сохранялись. Направлена на госпитализацию в отделение детской кардиологии и кардиохирургии ИНВХ им. В.К. Гусака

Клинический случай, девочка Е., 15 лет

ХМ ЭКГ - тахикардия в течение суток. Эпизоды выраженной депрессии сегмента ST . Удлинение скорректированного QT-интервала свыше 450 мсек более 70% времени. Синдром укороченного PQ.

Данные изменения требовали тщательного сбора анамнеза с целью исключения синдрома LQT. Случаев внезапной смерти, синкопе у родственников 1-2 степени родства не отмечались. Из коронарных событий - инфаркт у бабушки, артериальная гипертензия у матери.

Клинический случай, девочка Е., 15 лет

Подготовлены документы для дистанционного консультирования с проф. Школьниковой М.А. (г. Москва), однако мать самовольно забрала ребенка из стационара.

Запланированные обследования (гормоны щитовидной железы, острофазовые показатели, ЭХО-КГ, УЗИ щитовидной железы и почек, уровень электролитов) не выполнены.

Клинический случай, девочка Е., 15 лет

Через несколько дней мама пришла на прием без девочки.

Оказалось, что с целью похудения девочка принимала 20 таб. верошпирона в сутки на протяжении 4 мес.



Кадр из фильма «Дневник Бриджит Джонс»

Клинический случай, девочка Е., 15 лет

При росте 160 см девочка весила 50 кг. Однако ее парень сказал, что она «слишком толстая и должна к лету похудеть».

Верошпирон девочке назначила гинеколог по поводу *Acne vulgaris*.

Девочка прочитала, что от него можно похудеть и увеличила дозу.



Кадр из фильма «Дневник Бриджит Джонс»

Влияние мочегонных препаратов на развитие электролитного дисбаланса

Диагностика

← ↑ [K⁺] в крови ~ > 5,5 мэкв/л

← ЭКГ-исследование

заостренные зубцы T

В тяжелых случаях

удлиненный интервал PR



депрессия сегмента ST

отсутствии

укороченный интервал QT

Carbonic anhydrase inhibitors

NaHCO₃

Na⁺ (65-70%)

PCT

Cortex

Medulla

H₂O

Loop of Henle

TAL

(~25%) Na⁺ K⁺

2Cl⁻

Loop diuretics

DCT

(~5%) Na⁺ Cl⁻

Thiazides

(1-2%) Na⁺ K⁺ H⁺

K⁺ sparing diuretics

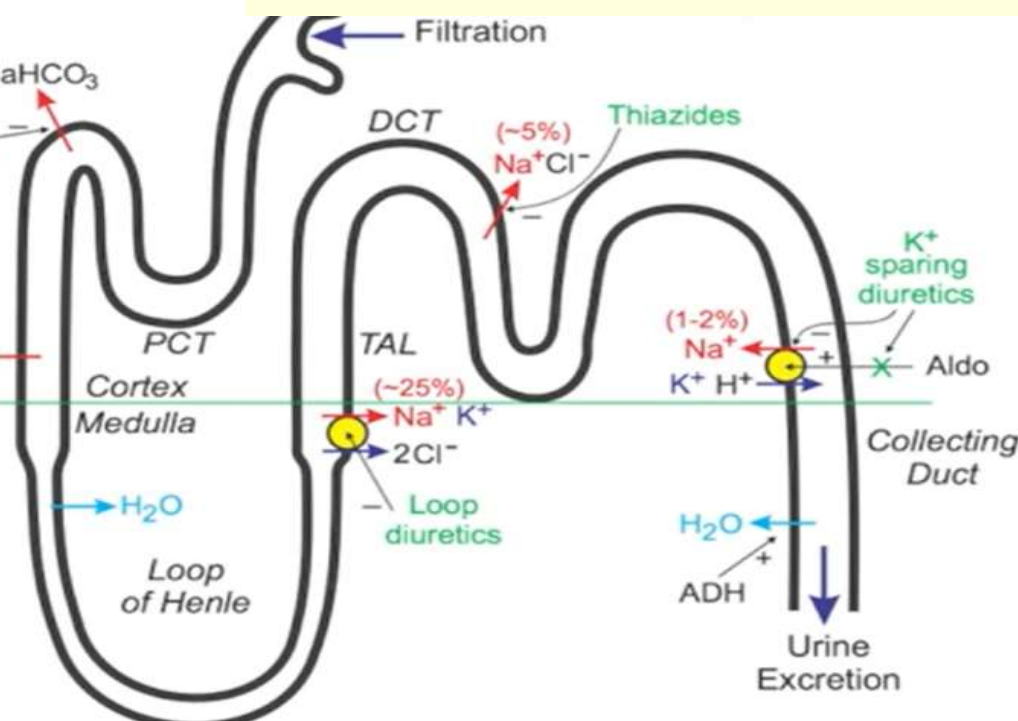
Aldo

Collecting Duct

H₂O

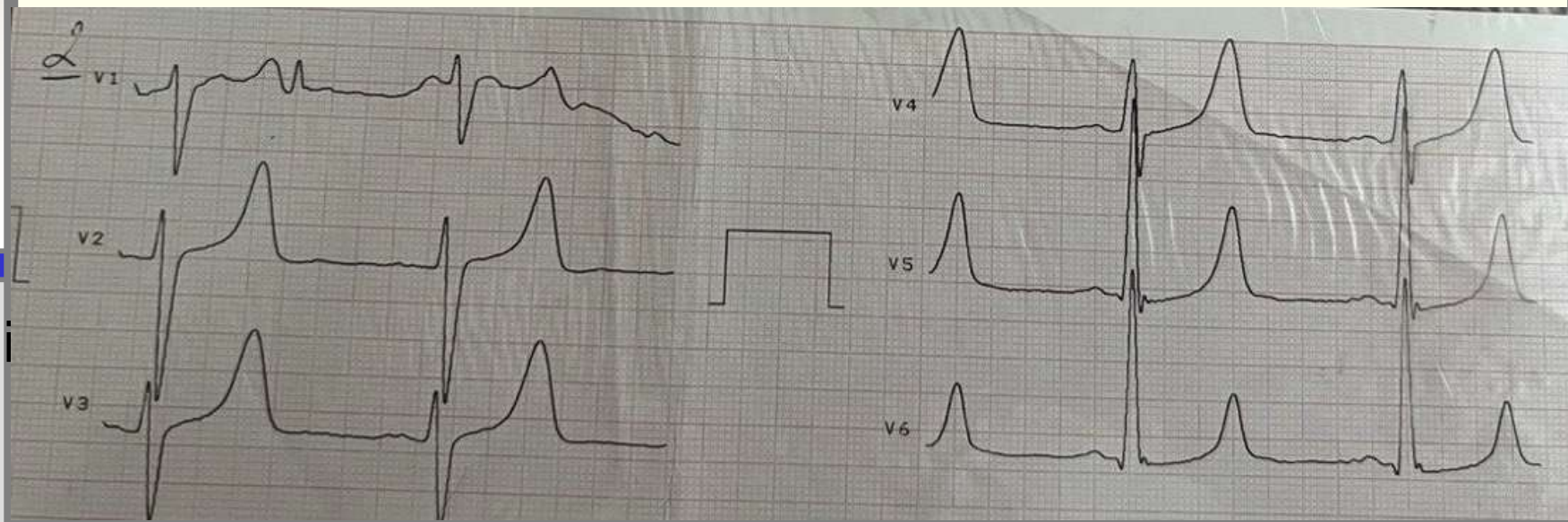
ADH

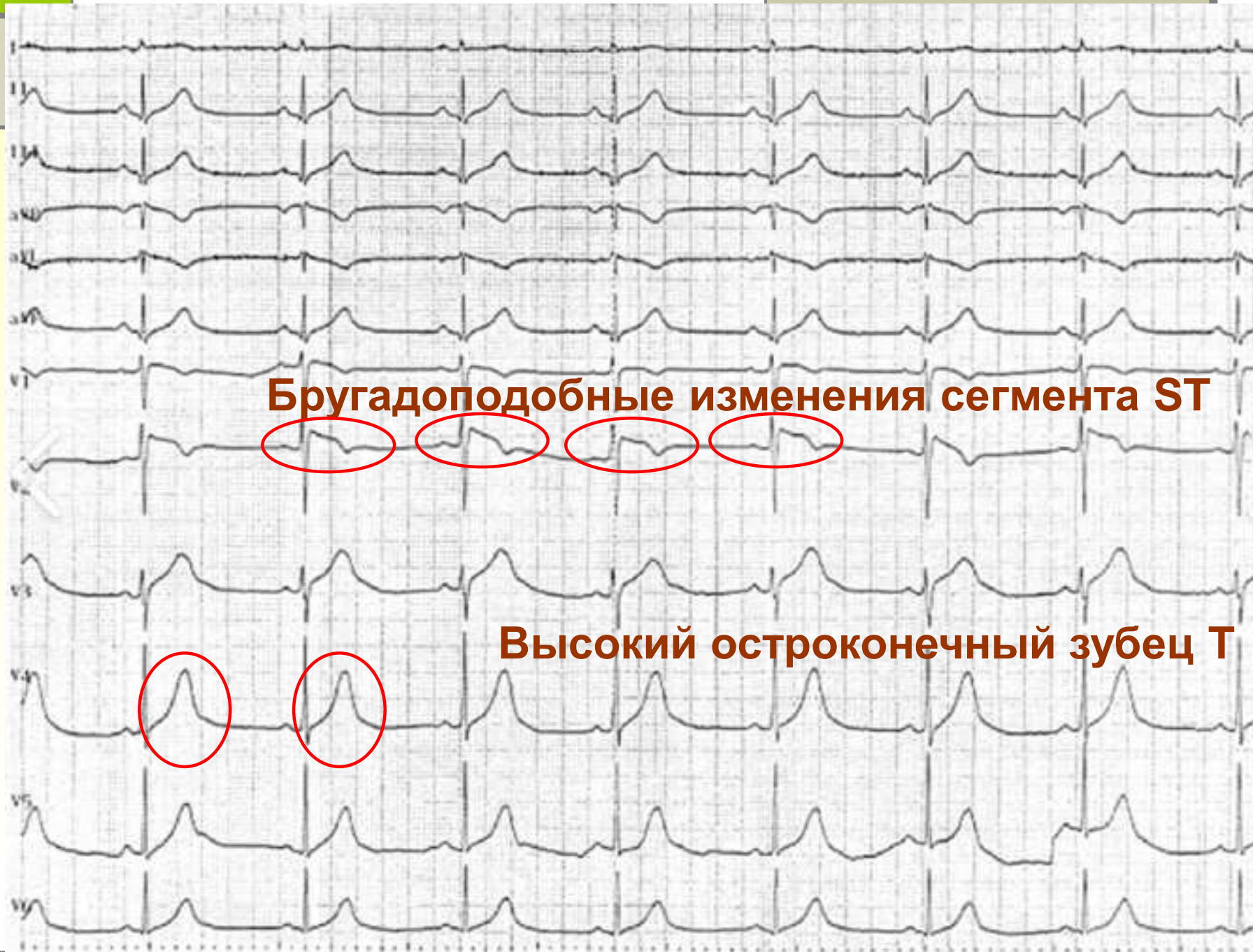
Urine Excretion



К чему может привести применение К-сберегающих диуретиков в дозе, 20 раз превышающей лечебную?

Повышение уровня калия выше $5,5$ мг-экв/л - приводит к нарушениям ритма сердца. Чем выше концентрация калия, тем больше риск развития фибрилляции желудочков и внезапной сердечной смерти.

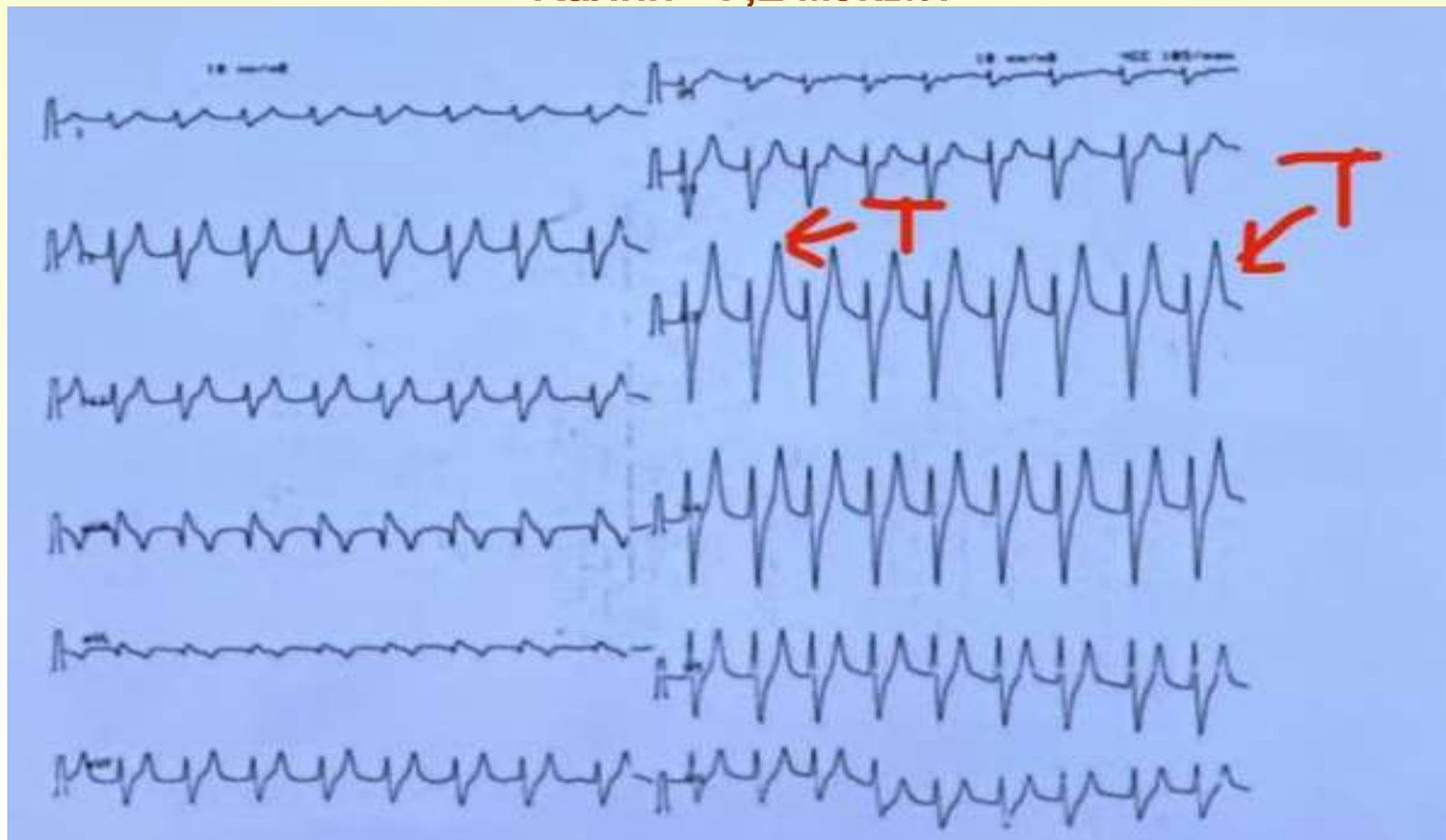




Бругадоподобные изменения сегмента ST

Высокий остроконечный зубец T

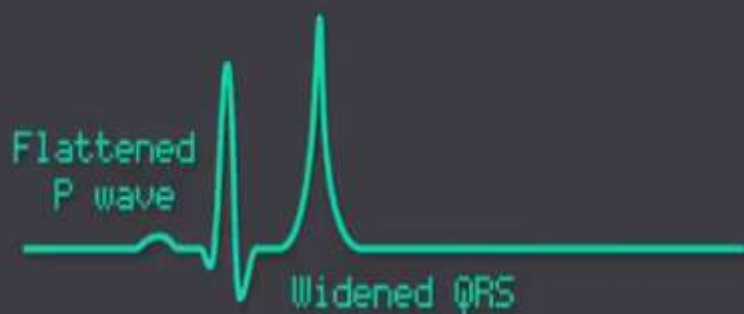Студентка 24 года с диагнозом нейрогенной анорексии.
Доставлена в отделение неотложной кардиологии без сознания.
Прием фуросемида 25 таб в сутки и верошпирона 40 таб в сутки.
Калий - 7,2 мэкв/л



Динамика изменений на ЭКГ при гиперкалиемии

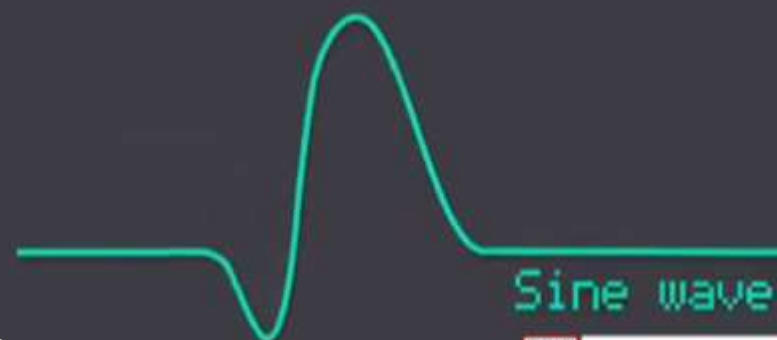
Hyperkalaemia

K+:7.1



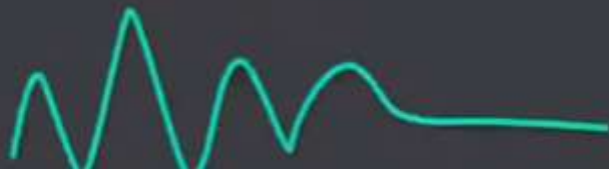Hyperkalaemia

K+:8.2



Hyperkalaemia

K+:8.7



Hyperkalaemia

K+:9

Game Over
(Cardiac arrest)

Благодарим за Ваше внимание!



**В погоне за красотой
не растеряйте
свое здоровье!**