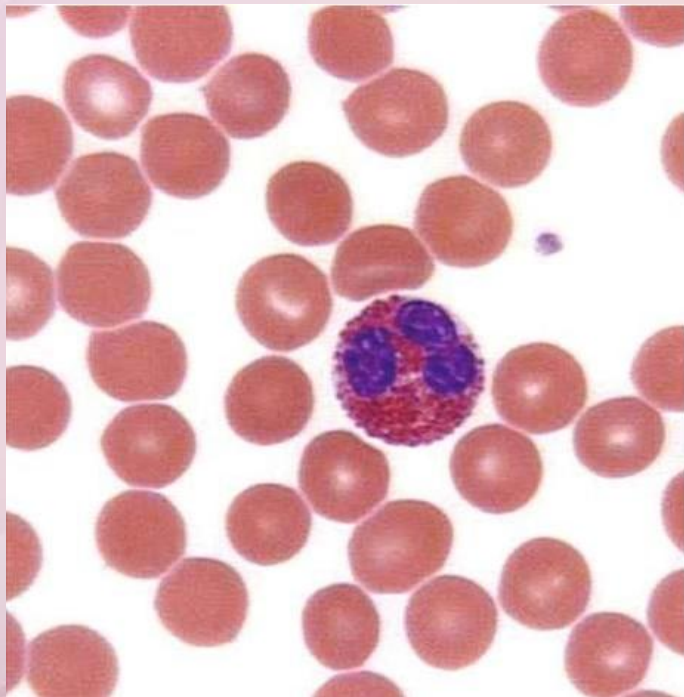


ФГБОУ ВО ЛГМУ им. Свт.Луки Минздрава
России
ГУ «ЛРДКБ» ЛНР

Эозинофилия у детей – диагностический поиск



Кафедра педиатрии и детской хирургии
Профессор Безкаравайный Б.А.
Доцент Башкатова Л.В.

Заведующая онкогематологическим
отделением Лесина А.Б.
Врач онкогематолог Евдокимова Е.Н.

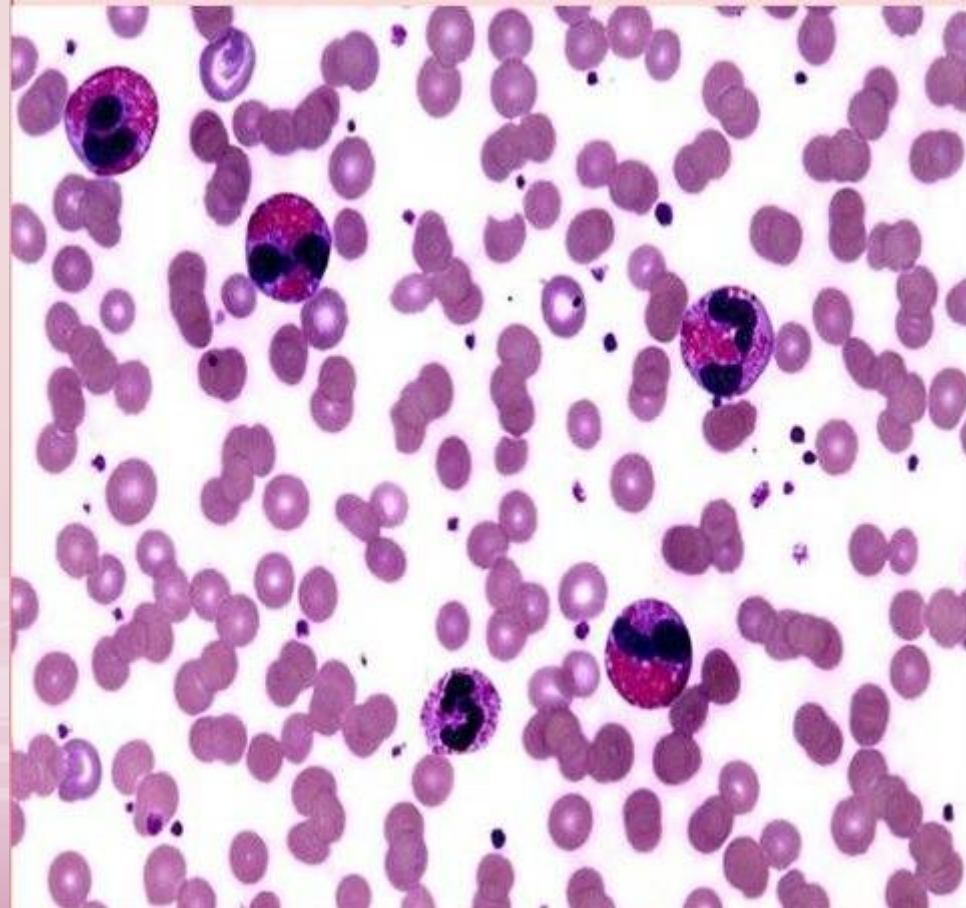
Актуальность

- Распространенность эозинофилии около 4-6% в общей популяции
- Встречается в практике врачей различных специальностей (педиатров, аллергологов, инфекционистов, пульмонологов, дерматологов, гастроэнтерологов, кардиологов, гематологов и др.)
- Обширный список причин эозинофилии
- Трудности диагностики заболеваний, лежащих в их основе

Эозинофилы – это гранулярные лейкоциты, обнаруживаемые в крови и тканях у здоровых людей в небольших количествах. В норме число эозинофилов в крови меньше 0,1-0,5 Г/л (1 - 5% от общего числа лейкоцитов).

Функции эозинофилов :

- Антипаразитарный иммунный ответ
- Модулирование реакций гиперчувствительности
- Инактивация медиаторов других иммунных клеток (гистамина, биоактивного амина) при аллергии
- Участие в воспалительных реакциях
- Активация свертывающих реакций
- Фагоцитоз (в малой степени)



Классификация

Эозинофилия

```
graph TD; A[Эозинофилия] --> B[Первичная (клональная)]; A --> C[Вторичная (реактивная)]; A --> D[Идиопатическая]
```

Первичная
(клональная)

Вторичная
(реактивная)

Идиопатическая

Первичная (клональная) эозинофилия

- **Первичная (клональная) эозинофилия** – гематологическое новообразование, при котором эозинофилы составляют часть неопластического клона
- **Причины первичной эозинофилии:**
 - Миелоидные и лимфоидные гемобластозы
 - Хронический эозинофильный лейкоз
 - Атипичный хронический миелолейкоз с эозинофилией
 - Хронический миеломоноцитарный лейкоз с эозинофилией
 - Другие миелопролиферативные новообразования с трансформацией
 - Острый миелоидный лейкоз с эозинофилией,
 - Острый лимфобластный лейкоз

Вторичная (неклональная, реактивная) эозинофилия

- **Реактивная эозинофилия** – цитокинопосредованная: усиление дифференцировки и выживаемости эозинофилов
- **Причины вторичной эозинофилии:**
 - Атопический дерматит
 - Бронхиальная астма
 - Сезонный аллергический ринит
 - Инфекционные заболевания
 - Респираторные заболевания
 - Лекарственные препараты
 - Заболевания ЖКТ
 - Ревматологические заболевания
 - Системные васкулиты
 - Дерматологические заболевания

Идеопатический гиперэозинофильный синдром (ИГС)

- ИГС – это диагноз исключения.
- ИГС – характеризуется повышением количества эозинофилов (более $1,5 \times 10^9/\text{л}$), продолжительностью более 6 месяцев и отсутствием известных причин, вызывающих эозинофилию, а также превалированием симптомов полиорганопатии (поражением сердца – эндокардит Леффлера, легких – пневмония Леффлера, кожи, ЖКТ, тромбоэмболические осложнения).

Причины повышения эозинофилов у детей

Наиболее частыми причинами эозинофилии у детей являются аллергические заболевания и паразитарные инфекции. Эозинофилия у детей также наблюдается при некоторых аутоиммунных заболеваниях, патологиях ЖКТ, злокачественных опухолях.

Гельминтозы

У детей причиной эозинофилии часто становится заражение паразитическими червями —_гельминтами.

У взрослых к развитию выраженной эозинофилии чаще приводят такие гельминтозы, как описторхоз и анкилостомидоз, а у детей —_токсокароз и аскаридоз.

Эозинофилия на фоне глистной инвазии развивается быстро. Обычно ее можно выявить уже на 5–6 сутки от момента заражения. Она нарастает и достигает наибольшего значения к 35–40 дню развития болезни. В дальнейшем число эозинофилов несколько снижается и остается на этом уровне продолжительное время.

При многих гельминтозах отмечается выраженная эозинофилия, при которой количество эозинофилов достигает 20–80 %.

Аллергическая реакция

Одна из самых частых причин эозинофилии. При проникновении аллергена в организм в костном мозге увеличивается выработка эозинофилов. Они способствуют высвобождению гистамина, что приводит к развитию аллергического воспаления в тканях. Проявляется такими симптомами как крапивница, атопический дерматит, аллергический ринит, конъюнктивит, бронхиальная астма и другие.

Для подтверждения аллергической реакции определяют уровень эозинофилов в крови ребенка, а после выясняют, что могло ее вызвать. Аллергия бывает сезонная, пищевая, лекарственная.

Аллергическая эозинофилия чаще легкая или умеренная. Повышенное содержание эозинофилов у ребенка при таких заболеваниях наблюдается как в крови, так и в мокроте (при бронхиальной астме), носовой слизи (при рините), соскобе с конъюнктивы (при конъюнктивите).

Заболевания пищеварительной системы

В слизистых оболочках пищевода, желудка, кишечника могут скапливаться эозинофилы, приводящие к развитию эозинофильного эзофагита, гастрита и энтероколита. Патогенетические механизмы развития этих заболеваний точно не установлены. Предполагается, что они обусловлены генетически.

В биоптате слизистых оболочек пищеварительного тракта выявляют высокий уровень эозинофилов. В крови их количество незначительно повышается только в период обострения.

Болезни крови

Эозинофилия может отмечаться при нарушении клонального кроветворения. Речь идет о лейкозе и миелопролиферативных новообразованиях — злокачественных гематологических болезнях. При лейкозе в костном мозге нарушается процесс кроветворения, и эозинофилы начинают вырабатываться с большой скоростью. Их количество может достигать 70%, что классифицируется как гиперэозинофилия .

Эндокринные расстройства

В детском возрасте повышение эозинофилов может быть связано с нарушением работы коры надпочечников, в частности — их врожденной дисфункцией. Если эти железы не вырабатывают в достаточном количестве глюкокортикоиды, белых кровяных клеток становится слишком много. Ребенок может почувствовать слабость, сонливость, возможно нарушение функций центральной нервной системы.

Другие причины

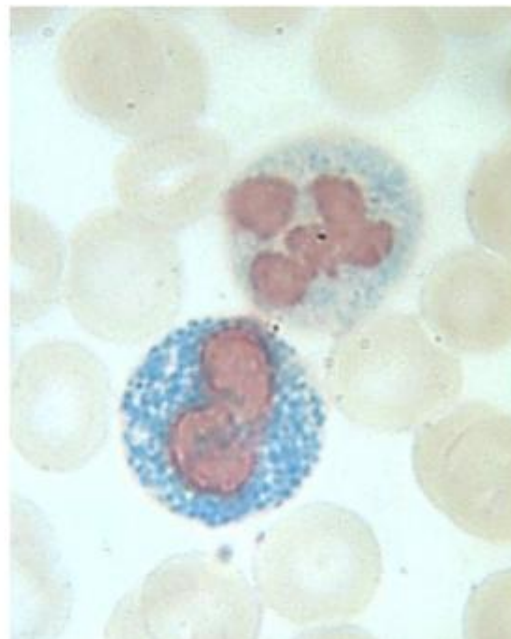
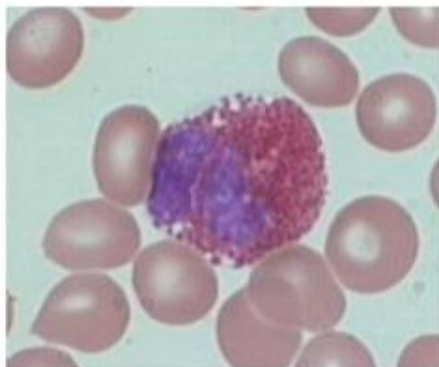
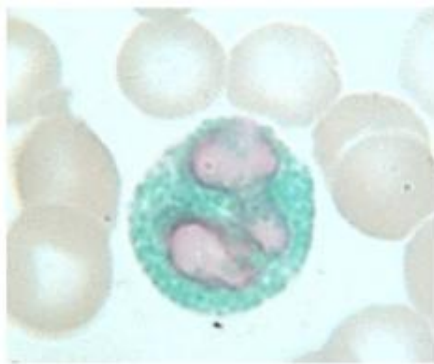
Эозинофилия у детей также может возникать из-за:

- инфекционных заболеваний: ветряная оспа, корь, скарлатина и другие;
- солидных опухолей;
- интенсивной физической нагрузки;
- недавно перенесенного заболевания.

Учитывая, что эозинофилия может отмечаться при различных заболеваниях, нужно проводить тщательный дифференциальный поиск.

Прогноз всегда определяется основным заболеванием и своевременностью его диагностирования – он может варьироваться от благоприятного при аллергическом конъюнктивите до высокой вероятности летального исхода при злокачественных новообразованиях или миелопролиферативных патологиях. Поэтому любое превышение референсных значений эозинофилов в клиническом анализе крови требует тщательного обследования больного ребенка.

Эозинофилия при гельминтозах



Клинический случай

Под нашим наблюдением находился ребенок Е. 1 года 10 месяцев, которая была госпитализирована в онкогематологическое отделение 27.02.2024г. по поводу гиперэозинофилии для уточнения ее этиологии.

Жалобы при поступлении:

На слабость, бледность кожных покровов.

Анамнез заболевания:

При проведении профилактического осмотра по месту жительства в феврале 2024г. были выявлены изменения в общем анализе крови:

ОАК по м/ж: Нв -86г/л, эр.- $4,01 \cdot 10^{12}/л$, эозинофилы -78%, лейкоц.- $15 \cdot 10^9/л$

При проведении УЗИ ОБП: отмечается увеличение размеров печени на 3-4 см, паренхима печени с диффузными очаговыми изменениями и многочисленными участками гипэхогенной ткани округлой формы, с четкими контурами, в d 6-10 мм.

Заключение: поликистоз печени неясной этиологии, эхинококкоз?

Была направлена на консультацию к гематологу по поводу эозинофилии и анемии.

Объективно при поступлении:

Состояние средней тяжести. В физическом и нервно-психическом развитии от сверстников не отстает.

Кожные покровы бледные, чистые. В легких дыхание везикулярное.

Сердечные тоны ясные, пульс ритмичный.

Живот увеличен в размерах, доступен глубокой пальпации, безболезненный.

При пальпации печень выступает на 3,0 см из-под реберной дуги, край ее уплотнен.

Селезенка не пальпируется. Стул со слов мамы кашицеобразный 1-2 раза в день.

Мочеиспускание не нарушено.

Предварительный диагноз при поступлении:

Лейкемоидная реакция эозинофильного типа, железодефицитная анемия средней степени тяжести смешанного генеза

Из анамнеза жизни:

3 ребенок от 3-й беременности, беременность и роды протекали б/о, росла и развивалась по возрасту, вакцинирована по календарю, вскармливание – искусственное (коровье молоко до 1 л в сутки), часто употребляет в пищу свиную печень.

Данные обследования: 27.02.24

ОАК от 28.02.2024г.: Эр – $4.0 \times 10^{12}/л$, Нв – **104** г/л, Л – **$35,9 \times 10^9/л$** , тр – $260 \times 10^9/л$, п - 0%, с – 6%, э – **76%**, л – 17%, м – 1%,

Б/х ан.крови от 28.02.2024г. – билир. – 4.73 ммоль/л, АлАТ – 23,1 Е/л, АсАТ – 26,8 Е/л, общ.белок — 85,2г/л, альбумин – 41,9г/л, а-амилаза – 51,7 Е/л, мочевины – 3.44 ммоль/л, креатинин – 24.1 ммоль /л, **железо- 5.2 ммоль/л, ОЖСС-96 мкмоль/л**

Иммуноглобулин Е (Ig E) > 2000 МЕ/мл (норма до 49 МЕ/мл)

Аскаридоз IgG 1,69 (норма < 0,85 отриц., 0,85-1,0- сомнит., >1,0 –полож.)

Токсокароз IgG 8,06 (норма < 1 отриц., 1-4,1- сомнит., >4,1–полож.)

эхинококкоз – 0.11; Ig G описторхоз -0.08; Ig G трихинелез-0.15

УЗИ ОБП :В печени множественные участки гипоэхогенной ткани ,округлой формы с четким ровным контуром 6-10 мм в диаметре УЗИ-признаки диффузных изменений паренхимы печени..

МСКТ исследования ОБП/ЗП

Заключение: признаки множественных очаговых образований печени (паразитарного генеза?)

В результате проведенного исследования был выставлен

заключительный диагноз:лейкемоидная реакция

эозинофильного типа, аскаридоз, токсокароз, анемия средней степени тяжести, поликистоз печени.

ВЫВОДЫ

- 1. Учитывая многофакторность эозинофилии у детей, диагностический поиск представляет собой достаточно сложную проблему.**
- 2. Начинать диагностический поиск необходимо с исключения большой тройки аллергических заболеваний (бронхиальная астма, аллергический ринит, атопический дерматит), а также паразитарной инфекции, переходя в дальнейшем к более сложным клиническим синдромам (от реактивной вторичной эозинофилии до эозинофильной лейкемии).**
- 3. Данный клинический случай представляет определенный интерес для врачей различных специальностей, так как эозинофилия вызвана наличием у ребенка раннего возраста паразитарной инфекции (аскаридоз, токсокароз) в сочетании с поликистозом печени.**

Благодарим за внимание