

ФЕДЕРАЛЬНОЕ ГОСУДАРСТВЕННОЕ БЮДЖЕТНОЕ ОБРАЗОВАТЕЛЬНОЕ  
УЧРЕЖДЕНИЕ ВЫСШЕГО ОБРАЗОВАНИЯ «ДОНЕЦКИЙ  
ГОСУДАРСТВЕННЫЙ МЕДИЦИНСКИЙ УНИВЕРСИТЕТ  
ИМЕНИ М. ГОРЬКОГО» МИНИСТЕРСТВА ЗДРАВООХРАНЕНИЯ  
РОССИЙСКОЙ ФЕДЕРАЦИИ

*На правах рукописи*

**Белоусов Олег Геннадьевич**

**ГЕНИТАЛЬНЫЙ ЭНДОМЕТРИОЗ.  
ПЕРСОНАЛИЗИРОВАННЫЙ ПОДХОД: ДИАГНОСТИКА, ЛЕЧЕНИЕ,  
ПРОФИЛАКТИКА ОСЛОЖНЕНИЙ**

3.1.4. Акушерство и гинекология

**Диссертация**  
на соискание ученой степени  
доктора медицинских наук

Научный консультант:  
доктор медицинских наук, профессор,  
член-корреспондент НАМНУ  
Чайка Владимир Кириллович

Донецк – 2024

**ОГЛАВЛЕНИЕ**

ВВЕДЕНИЕ .....	4
ГЛАВА 1. ГЕНИТАЛЬНЫЙ ЭНДОМЕТРИОЗ – СОВРЕМЕННОЕ СОСТОЯНИЕ ПРОБЛЕМЫ (ОБЗОР ЛИТЕРАТУРЫ) .....	17
1.1. Патогенетические концепции генитального эндометриоза .....	17
1.2. Клиника и диагностика генитального эндометриоза .....	31
1.3. Генитальный эндометриоз и беременность .....	53
1.4. Подходы к лечению генитального эндометриоза .....	67
ГЛАВА 2. МЕТОДОЛОГИЯ И МЕТОДЫ ИССЛЕДОВАНИЯ .....	85
2.1. Методология исследования.....	85
2.2. Методы исследования .....	103
2.3. Математические и статистические методы обработки материалов исследования .....	122
ГЛАВА 3. КЛИНИКО-АНАМНЕСТИЧЕСКАЯ ХАРАКТЕРИСТИКА ПАЦИЕНТОК С ГЕНИТАЛЬНЫМ ЭНДОМЕТРИОЗОМ .....	128
ГЛАВА 4. КЛИНИКО-ЭХОГРАФИЧЕСКАЯ ДИАГНОСТИКА ПРИЗНАКОВ ГЕНИТАЛЬНОГО ЭНДОМЕТРИОЗА .....	149
4.1. Сравнение неинвазивных методов исследования аденомиоза: ультразвуковая диагностика и магнитно-резонансная томография .....	149
4.2. Эхографическая характеристика аденомиоза матки .....	153
4.3. Эхографические особенности аденомиоза на фоне лейомиомы матки.....	158
4.4. Особенности васкуляризация матки при внутреннем эндометриозе .....	163
4.5. Эхографическая характеристика эндометриоза яичников .....	168
4.6. Оценка овариального резерва при эндометриозе яичников .....	176
4.7. Особенности васкуляризация яичников при эндометриозе .....	183
4.8. Комплексное эхографическое исследование генитального эндометриоза с акцентом на диагностику глубокого инфильтративного эндометриоза .....	188
ГЛАВА 5. ГЕНИТАЛЬНЫЙ ЭНДОМЕТРИОЗ И БЕРЕМЕННОСТЬ .....	199
5.1. Влияние беременности на состояние эндометриоза яичников .....	199

5.2. Влияние наружного эндометриоза на перинатальные исходы (ретроспективное исследование) .....	205
5.3. Комплексное влияние эндометриоза на исходы беременности и родов (проспективное исследование) .....	209
ГЛАВА 6. МАТЕМАТИЧЕСКАЯ МОДЕЛЬ ПРОГНОЗИРОВАНИЯ ВНУТРЕННЕГО ЭНДОМЕТРИОЗА .....	219
ГЛАВА 7. ОЦЕНКА ЭФФЕКТИВНОСТИ МОДЕЛИ ДИАГНОСТИКИ ЭНДОМЕТРИОЗА .....	230
7.1. Эффективность разработанных методов диагностики для изучения влияния аденомиоза на маточно-плацентарный кровоток во время беременности .....	230
7.2. Эффективность разработанных методов диагностики для мониторинга лечения аденомиоза прогестагенами .....	236
ЗАКЛЮЧЕНИЕ .....	248
СПИСОК СОКРАЩЕНИЙ И УСЛОВНЫХ ОБОЗНАЧЕНИЙ .....	295
СПИСОК ЛИТЕРАТУРЫ .....	298
ПРИЛОЖЕНИЯ .....	351

## ВВЕДЕНИЕ

**Актуальность темы исследования.** Проблема генитального эндометриоза является одной из наиболее острых в современной гинекологии и имеет большую медико-социальную значимость [3; 40; 444].

Данное заболевание представляет собой серьезную патологию, приводящую в ряде случаев к выраженным анатомическим изменениям в зоне его расположения, что вызывает значительное нарушение здоровья женщины и снижение ее потенциала фертильности [229; 516].

Эндометриоз способен к инфильтративному росту с проникновением в окружающие ткани с их последующей деструкцией. Отсутствие вокруг очагов эндометриоза соединительно-тканной капсулы, возможность метастазирования и разрастания после нерадикального удаления сближают его со злокачественным опухолевым процессом [110; 58; 291].

В структуре гинекологической заболеваемости он занимает третье место после воспалительных процессов и миомы матки [120; 210; 516].

В последние 30–40 лет отмечается неуклонно возрастающая частота обнаружения эндометриоза, что связано как с истинным ростом числа заболевших, так и с улучшением качества диагностики [40]. Частота заболевания у женщин репродуктивного возраста колеблется по сводным данным от 7 до 15 % [71; 229]. У 55–85 % женщин внутренний эндометриоз сочетается с миомой матки, около половины женщин с эндометриозом страдает бесплодием [37; 265].

Существует много теорий происхождения генитального эндометриоза. Наиболее распространены четыре теории. Теория эмбрионального развития (дизонтогенетическая), согласно которой эндометриодные гетеротопии развиваются из остатков парамезонефральных протоков, из которых образуются половые органы, в том числе ткань эндометрия. В пользу этой теории свидетельствуют данные о развитии эндометриоза у детей и частое сочетание данного патологического процесса с пороками развития половых органов [5; 90]. В метапластической теории источником эндометриоза являются элементы

эмбрионального целомического эпителия, которые расположены между зрелыми клетками мезотелия. Клетки стромы эндометрия имеют ультраструктурное сходство с миофибробластами [87]. Прорастанию эндометрия в толщу стенки матки (эндометриальная теория) способствуют нарушения гормонального баланса и хирургическая травма эндометрия [5]. Имплантационная теория признается большинством клиницистов и исследователей. Согласно этой теории, причиной эндометриоза является имплантация и пролиферация на брюшине и органах малого таза элементов эндометрия, попадающих в полость таза во время месячных [516]. Имплантации и пролиферации клеток эндометрия способствуют подавление иммунносупрессии, приводящей к отторжению чужеродной ткани [332], усиление процессов адгезии [334], повышение сосудисто-эндотелиального фактора роста [497], уменьшение апоптоза в тканях эндометриоидных гетеротопий [24] и наличия гена предрасположенности к эндометриозу [342].

В последние годы получены данные, что рост опухолей, как ангиозависимый процесс находится под жестким контролем микрососудистого эндотелия [24; 26]. Изучено большое количество цитокинов, которые модулируют ангиогенез при эндометриозе. Наибольшее значение из них придают сосудистым эндотелиальным факторам роста (СЭФР), факторам роста фибробластов и трансформирующему фактору роста, но изучение роли нарушений ангиогенеза в развитии и прогрессировании эндометриоза до конца не изучено и требует дальнейшего исследования.

Дальнейшее изучение механизмов повышения и нарушения ангиогенеза при генитальном эндометриозе изучение влияния на эти процессы медикаментозных средств профилактики рецидивов клинических проявлений заболевания может стать резервом повышения его лечения.

Диагностика генитального эндометриоза может представлять значительные трудности [24; 42]. В настоящее время для его выявления используют различные инструментальные методы исследования (гистероскопия, гистеросальпингография, спиральная компьютерная томография, магнитно-резонансная томография, оптическая когерентная томография,

соногистероскопия, эхография, определение уровня онкомаркеров в сыворотке крови, биопсия миометрия).

Диагностическая точность рентгеновской гистеросальпингографии в диагностике эндометриоза не превышает 20 % и не позволяет достоверно диагностировать ни степень, ни уровень поражения эндометриозом [3]. Гистероскопия не может предложить специфических признаков эндометриоза и не диагностирует степень его распространения [5]. Кроме того, гистерография и гистероскопия являются инвазивными процедурами [458].

Учитывая недостаточную распространенность оборудования и высокую стоимость исследования, нецелесообразно использовать компьютерную томографию и магнитно-резонансную томографию в качестве скрининга или в качестве метода мониторинга развития процесса и результатов лечения [175; 448].

Лабораторные методы определения онкоантигенов СА 125, РЭА, СА 19-9, МСА, РО-теста, ферментов ароматазы и фосфатидилинозитов плазмы крови могут только дополнительно подтверждать диагноз и использоваться при дифференциальной диагностике опухолевого или опухолевидного процесса [5; 40; 374].

Из неинвазивных инструментальных методов диагностики генитального эндометриоза наибольшее распространение получило ультразвуковое исследование. Роль эхографии в диагностике эндометриоза исключительно велика [42]. С его помощью имеется возможность оценить размеры и локализацию очагов поражения, степень распространенности патологического процесса [87]. Однако, до настоящего времени не разработанные единые стандарты ультразвуковой визуализации генитального эндометриоза в зависимости от его локализации, затрудняют оценку клинической картины и выбор эффективных методов лечения данной патологии [42].

Все вышеуказанное диктует необходимость поиска новых, патогенетически обоснованных подходов к диагностике, лечению и профилактике генитального эндометриоза.

Диссертация являлась фрагментом научно-исследовательской работы (НИР) по заказу МЗ Украины «Объективное состояние генитального эндометриза» (№ государственной регистрации 0102U006786, шифр темы МК 03.04.03) «Изучить и научно обосновать предикторы формирования патологии гестационного процесса в условиях экстремальной ситуации, разработать дифференцированный подход к диагностике, лечению, профилактике и реабилитации нарушений репродуктивного здоровья женщин Донецкого региона» (№ государственной регистрации: 0107U010185, шифр темы МК 03.04.03), где автор был ответственным исполнителем. Сроки исполнения 2013–2016 гг. Автор также является соисполнителем НИР по заказу МЗ ДНР «Разработать и внедрить дифференцированный подход к диагностике, лечению и профилактике нарушений репродуктивного здоровья различного генеза» (ВКГОКП: шифр МЗ 16.09.33) Сроки исполнения 2016–2018 гг.

**Степень разработанности темы исследования.** Эхография в настоящее время является наиболее доступным и информативным неинвазивным методом в диагностике эндометриоза [25]. Однако точность диагностики эндометриоза остается недостаточной, особенно при первой и второй степени распространенности аденомиоза, и различных формах глубокого инфильтративного эндометриоза [42]. Данные трансвагинальной эхографии в сочетании с клиническими исследованиями в 56,5 % наблюдений являются основанием для выбора хирургического метода лечения эндометриоза [66]. Отмечена высокая чувствительность эхографии в определении отдельных форм данной патологии, а также корреляция между степенью распространенности и активностью эндометриоза [165]. Однако до сих пор нет единого мнения об информативности различных эхографических признаков в его диагностике. Точность выявления рассматриваемой патологии эхографическими методами по данным разных авторов находится в широком диапазоне: от 20% до 98%, и в большой степени зависит от локализации очагов поражения [24; 42; 242]. На результаты эхографии в диагностике эндометриоза в немалой степени влияет субъективная интерпретация изображений [24; 39]. Особенно затруднена

диагностика очагов глубокого инфильтративного эндометриоза. Часто во время ультразвукового исследования возникают значительные трудности визуализации множественных эндометриоидных гетеротопий различной локализации, а также при сочетании аденомиоза с лейомиомой матки [25; 175].

Описаны особенности гемодинамики на уровне внутренних подвздошных, маточных артерий и венозных сплетений малого таза при эндометриозе. Однако возможности доплерометрии для оценки выраженности гемодинамических нарушений на тканевом уровне при данной патологии изучены недостаточно [419].

Поэтому актуальным является поиск новых эхографических признаков рассматриваемой патологии и оценка их информативности. Среди них перспективными могут быть такие относительно малоизученные методы как доплерометрия различных сосудистых зон миометрия с изучением особенностей артериального и венозного кровотока в здоровой ткани и патологических очагах. Необходимо сопоставление различных методов неинвазивной диагностики и использование современных ультразвуковых инструментов для оценки состояния органов малого таза и смежных органов, которые могут быть вовлечены в патологический процесс при генитальном эндометриозе. Высоко актуальной является патогенетически обоснованная систематизация имеющихся диагностических данных с использованием математических методов обработки [24; 59]. Кроме того, математические методы позволяют количественно оценить информационную значимость клинических и эхографических признаков генитального эндометриоза с целью создания алгоритма для ранней диагностики, профилактики и мониторинга лечения этой патологии в каждом конкретном случае.

**Цель исследования:** повышение эффективности восстановления здоровья женщин с генитальным эндометриозом путем разработки и внедрения персонализированных методов ультразвуковой диагностики и мониторинга лечения пациенток с данной патологией в зависимости от локализации очагов поражения.



**Задачи исследования:**

1. Провести ретроспективный анализ медицинской документации для сопоставления эхографических и патогистологических диагнозов, определить факторы риска генитального эндометриоза.

2. Изучить маточную структуру и гемодинамику при внутреннем эндометриозе, и выявить их особенности при сочетании аденомиоза с лейомиомой.

3. Определить эхографические особенности овариальной структуры, гемодинамики и состояния овариального резерва при эндометриодных кистах яичников.

4. Выявить критерии диагностики глубокого инфильтративного эндометриоза в зависимости от локализации очагов поражения.

5. Изучить влияние беременности на состояние генитального эндометриоза и определить воздействие данного заболевания на течение и исходы беременности.

6. Разработать математическую модель диагностики внутреннего эндометриоза на основании трансвагинальных эхографических критериев и оценить ее результативность.

7. Оценить эффективность комплексного подхода к ультразвуковой диагностике у пациенток с генитальным эндометриозом в зависимости от очага локализации.

8. Определить эффективность разработанных персонализированных диагностических мероприятий для мониторинга лечения генитального эндометриоза.

**Объект исследования:** генитальный эндометриоз у женщин репродуктивного возраста.

**Предмет исследования:** клинический статус пациенток, данные бимануального исследования, исследования тела, шейки матки, яичников, маточных труб, крестцово-маточных связок, ректовагинальной перегородки, прямой кишки с помощью ультразвуковой диагностики, исследование

артериальной и венозной гемодинамики органов малого таза, математическая модель диагностики генитального эндометриоза.

**Научная новизна.** В диссертации расширены представления о факторах риска эндометриоза. На основании эхографических данных внутреннего и наружного эндометриоза выделены наиболее информативные критерии, среди которых наиболее высокую корреляционную зависимость имели экзогенные борозды в миометрии, коэффициент соотношения максимальной толщины соединительной зоны к толщине миометрия в районе измеряемого участка соединительной зоны. Был разработан оригинальный алгоритм комплексного эхографического поэтапного исследования женщин с акцентом на выявление очагов глубокого инфильтративного эндометриоза.

Впервые был проведен анализ течения аденомиоза и наружного генитального эндометриоза на фоне беременности и выявлены акушерские осложнения, коррелирующие с эндометриозом.

Проанализировано влияние беременности на состояние эндометриоидных имплантов.

Впервые разработана и внедрена в практику математическая модель раннего прогнозирования аденомиоза матки и диагностическая карта для комплексной эхографической оценки эндометриоза в зависимости от его локализации.

На основании предложенного алгоритма прогнозирования аденомиоза впервые был проведен мониторинг лечения данного заболевания прогестагенами.

Также разработанная нами модель прогнозирования впервые была использована на догравидарном этапе для выделения среди популяции пациенток с диффузным аденомиозом, которые впоследствии составили группу беременных высокого перинатального риска. У них впервые было изучено влияние данной патологии на маточно-плацентарную перфузию в разные сроки беременности.

**Теоретическая и практическая значимость работы.** Полученные результаты расширяют представления о патогенетических механизмах, диагностике и мониторинге лечения генитального эндометриоза. Показана важность комплексного подхода к диагностике эндометриоза различной

локализации. Персонализированный подход с использованием разработанного нами алгоритма позволяет прогнозировать эндометриоз на ранних его стадиях. Критерий «У» из разработанной нами математической модели прогнозирования аденомиоза может быть использован также для мониторинга лечения внутреннего эндометриоза и на этапе планирования беременности. Использование диагностической карты генитального эндометриоза позволяет наглядно отображать локализацию очагов поражения, облегчать выявление эндометриоза во время хирургических вмешательств и оценивать динамику консервативного лечения данной патологии. Модель комплексной диагностики внутреннего и наружного эндометриоза в зависимости от его локализации можно использовать в практической работе кабинетов ультразвуковой диагностики и МРТ, службы планирования семьи, гинекологических отделений и отделений патологии беременности. Особенностью данной модели является индивидуальный подход к каждой пациентке, что повышает точность диагностики данной патологии и эффективность ее лечения.

**Методология и методы исследования.** В ходе диссертационного исследования осуществлено последовательное применение общенаучных и специальных методов научного познания. Исследования проводились в ДОНЕЦКОМ РЕСПУБЛИКАНСКОМ ЦЕНТРЕ ОХРАНЫ МАТЕРИНСТВА И ДЕТСТВА.

Программа исследования включала ряд этапов: ретроспективный анализ медицинской документации для сопоставления эхографических и патогистологических диагнозов, определение факторов риска генитального эндометриоза; ряд проспективных исследований по оценке эхографических характеристик генитального эндометриоза различной локализации с определением наиболее информативных ультразвуковых критериев диагностики данного заболевания; прогностический анализ генитального эндометриоза на фоне беременности; создание математической модели диагностики эндометриоза; персонализированный подход к мониторингу лечения эндометриоза с оценкой его эффективности.

Работа выполнена в соответствии с поставленной целью и задачами исследования, для достижения которых, были использованы современные клинические, клинико-анамнестические, функциональные, которые проводились на ультразвуковых аппаратах экспертного класса, поддерживающих функцию 3D, dynamic flow, VOCAL, морфогистологические и статистические методы.

#### **Положения, выносимые на защиту:**

1. При стандартном ультразвуковом исследовании генитальный эндометриоз не диагностируется  $\approx$  в 50 % случаев, глубокий инфильтративный эндометриоз не отмечен ни в одном случае, в то время как при гистологическом заключении он имел место  $\approx$  в 25 % случаев, а сочетание эндометриоза различной локализации – в 24,5 % случаев. Задержка при установлении диагноза «генитальный эндометриоз» составляет 5–7 лет.

2. Факторами риска генитального эндометриоза являются: раннее менархе, короткий менструальный цикл, длительные и обильные менструации, альгодисменорея, межменструальные кровянистые выделения, медицинские аборт, операции на органах малого таза, воспалительные процессы малого таза и бесплодие.

3. У женщин с аденомиозом и при его сочетании с лейомиомой, по сравнению со здоровыми женщинами при эхографии наблюдается увеличение объема и передне-заднего размеров матки, максимальной толщины миометральной соединительной зоны, соотношения максимальной толщины миометральной соединительной зоны к толщине миометрия в районе измеряемого участка, разницы между максимальной и минимальной толщиной миометральной соединительной зоны, уменьшение соотношения толщины передней и задней стенки матки; характерны такие признаки как шаровидная форма матки, поперечно-полосатая исчерченность миометрия, выраженная васкуляризация миометрия.

4. При эндометриоидных кистах яичников чаще регистрируется внутреннее содержимое в виде несмещающей мелкодисперсной эховзвеси при незначительной

васкуляризации стенок кисты, снижение овариального резерва и снижение уровня антимюллера гормона.

5. При комплексной оценке генитального эндометриоза с акцентом на диагностику глубокого инфильтративного эндометриоза ультразвуковое исследование проводить поэтапно: на начальном этапе в стандартное исследование матки и придатков необходимо включать оценку их подвижности, наличие атипичных форм эндометриоидных кист. При выявлении подозрительных признаков на наличие глубокого инфильтративного эндометриоза расширять ультразвуковое исследование с определением гиперчувствительности различных участков таза, наличия спаечного процесса в малом тазу, гидросальпинксов / сактосальпинксов; выявлять облитерацию Дугласова пространства, оценивать и измерять узлы эндометриоза в периферических отделах малого таза и смежных органах.

6. Диагностическая карта генитального эндометриоза в зависимости от его локализации и степени распространенности является результатом эхографической визуализации эндометриоидных имплантов при сопоставлении с анатомическими ориентирами малого таза и представляется наглядным и эффективным инструментом для отображения очагов заболевания.

7. Пациентки с генитальным эндометриозом имели более высокий риск неблагоприятных исходов беременности и таких осложнений, как преждевременные роды, предлежание и отслойка плаценты.

8. Разработанная математическая модель раннего прогнозирования аденомиоза матки, предикторами которой являются поперечно-полосатая исчерченность миометрия и коэффициент отношения максимальной толщины миометральной соединительной зоны к толщине миометрия в районе измеряемого участка с высокой точностью позволяют диагностировать внутренний эндометриоз матки на ранних этапах заболевания.

9. Разработанная модель диагностики эндометриоза позволяет формировать группу риска среди пациенток с подозрением на эндометриоз на этапе планирования беременности и с высокой эффективностью использоваться при

мониторинге пациенток с беременностью на фоне эндометриоза. Также эта модель прогнозирования и диагностики аденомиоза может с высокой точностью использоваться для мониторинга лечения данного заболевания.

10. Внедрение в практику персонализированных диагностических способов ультразвуковой эхографии позволяет повысить выявляемость эндометриоидных имплантов во время беременности, снизить частоту оперативных вмешательств по поводу эндометриоза во время гестации.

**Степень достоверности и апробация результатов.** Достоверность результатов диссертационной работы базируется на клинически и патогенетически обоснованных методологических подходах к исследованию, использовании современных, метрологически проверенных средств и методов исследований, достаточном объеме клинического материала, использовании методик, адекватных поставленным задачам. Достоверность научной новизны подтверждается достаточным объемом и актуальностью изученных литературных источников. Положения, изложенные в диссертации, основаны на достаточно изученных и легко воспроизводимых фактах.

Основные положения работы доложены и обсуждены на втором Европейском конгрессе по эндометриозу «2<sup>nd</sup> European Congress On Endometriosis» (Берлин Германия, 2013 г.); Международном медицинском форуме «Медицина военного времени. Донбасс 2014-2015», (ДНР. Донецк 2015 г.); 8-м общероссийском семинаре «Репродуктивный потенциал России: версии и контраверсии», (Сочи Россия, 2015 г.); Научно-практической конференции «Инновационные диагностические технологии в практике врача-клинициста», (Донецк ДНР, 2017 г.); Международном медицинском форуме Донбасса «Наука побеждать...болезнь», (ДНР, Донецк, 2017, 2018, 2019 гг.); Республиканской научно-практической конференции «Стресс военного времени как фактор психологических и соматических нарушений, влияющих на репродуктивное здоровье населения Донбасса», (Донецк ДНР, 2019г.); XXV и XXVI Всероссийском конгрессе с международным участием «Амбулаторно-поликлиническая помощь в эпицентре женского здоровья», (Москва Россия 2020

и 2021 г.), XV Общероссийском научно-практическом семинаре «Репродуктивный потенциал России: версии и контраверсии», (Сочи Россия 2021 г.).

**Результаты диссертационного исследования доложены** и обсуждены на заседании Комитета по биоэтике при ГОО ВПО ДОННМУ ИМ. М. ГОРЬКОГО (22.09.2022, протокол № 61/5-1), на заседании Ученого совета Научно-исследовательского института репродуктивного здоровья детей, подростков и молодежи ГОО ВПО ДОННМУ ИМ. М. ГОРЬКОГО (27.02.2023, протокол № 1), на заседании Апробационного семинара Диссертационного совета 03.2.001.01 при ФГБОУ ВО ДонГМУ Минздрава России по специальности 3.1.4. Акушерство и гинекология (30.06.2023, протокол № 5).

**Личный вклад соискателя.** Автором выбрана тема, определены адекватные цель и задачи ретроспективных и проспективных исследований, определены методологические основы их выполнения. Самостоятельно проведено эпидемиологическое исследование. Проведено клиническое исследование пациенток. Диссертантом самостоятельно выполнены все ультразвуковые исследования у наблюдаемых женщин. Самостоятельно проводилось накопление, копирование первичной документации, разработаны карты наблюдения пациенток, схемы гистологического обследования операционных материалов. Проведено изучение клинических, морфологических особенностей эндометриоза. Самостоятельно проводилась статистическая обработка материалов. Предложена модель диагностики аденомиоза, данная модель уточнена и дополнена для мониторинга лечения эндометриоза. Разработаны и внедрены новые способы комплексной ультразвуковой диагностики генитального эндометриоза и диагностическая карта эндометриоза, основанная на ультразвуковых признаках и анатомии органов малого таза. Самостоятельно сформированы выводы и практические рекомендации.

**Публикации.** По теме диссертации опубликована 21 печатная работа, в том числе 12 статей (из них 8 моностатей) включенных в перечень рецензируемых научных изданий, в которых должны быть опубликованы основные научные

результаты диссертаций на соискание ученой степени кандидата наук, на соискание ученой степени доктора наук, утвержденный приказом Министерства образования и науки Донецкой Народной Республики. Имеются 1 патент на изобретение (10.12.2014г., Бюл. №23, Бюл. №24). Личное участие автора в получении изложенных в диссертации результатов подтверждено соавторами и отражено в совместных публикациях.

**Внедрение в практику результатов исследования.** Результаты диссертационного исследования внедрены в работу гинекологических и родильных отделений, а также отделений лучевой диагностики, планирования семьи, лечения бесплодного брака в ДРЦОМД, ГБ № 9 г. Донецка, Железнодорожной больницы г. Донецка; используются в учебном процессе на кафедре акушерства, гинекологии, перинатологии, детской и подростковой гинекологии ФИПО ГОО ВПО ДОННМУ ИМ. М. ГОРЬКОГО при подготовке врачей-интернов, ординаторов, слушателей циклов профессиональной переподготовки, тематического усовершенствования и повышения квалификации.

**Объем и структура диссертации.** Диссертация изложена на русском языке на 352 страницах печатного текста (основной объем – 296 страниц). Состоит из введения, обзора литературы, главы описания методологии и методов исследования, четырех глав собственных исследований, заключения с выводами и практическими рекомендациями. Список использованной литературы включает 516 источников, в том числе 120 – кириллицей, 396 – латиницей. Работа иллюстрирована 39 рисунками и 49 таблицами, 14 из которых занимают полных 15 страниц.



# ГЛАВА 1

## ГЕНИТАЛЬНЫЙ ЭНДОМЕТРИОЗ – СОВРЕМЕННОЕ СОСТОЯНИЕ ПРОБЛЕМЫ (ОБЗОР ЛИТЕРАТУРЫ)

### 1.1. Патогенетические концепции генитального эндометриоза

Эндометриоз на современном этапе относится к числу наиболее распространенных гинекологических заболеваний у женщин репродуктивного возраста. При этом считается, что изученность данного патологического процесса находится почти на той же стадии, что и сорок лет назад [58]. Первые упоминания о ткани, подобной эндометрию, находящейся за пределами зоны своего физиологического развития отмечены Н. Muller в 1854 году. С. von Rokitansky в 1860 году впервые описал эндометриоз в виде «шоколадных кист», также им был введен термин аденомиоз. Термин эндометриоз впервые ввел обращение В. Bell в 1892 году [8]. Эндометриоз классически определяется как наличие эндометриоидных желез и стромы в эктопических местах вне полости матки [180]. Наружный генитальный эндометриоз делят на три подтипа: поверхностный эндометриоз, эндометриоз яичников и глубокий инфильтративный эндометриоз [439]. Подтипы внутреннего эндометриоза включают внутренний аденомиоз, внешний аденомиоз, аденомиоз externa и очаговый аденомиоз наружного слоя миометрия [118; 252; 407]. При этом следует отметить, что было предложено более 10 классификаций различных форм генитального эндометриоза [40; 49]. Но, ни одна из них не может полностью раскрыть сложные сочетания морфологических, топографо-анатомических и гистологических характеристик данного заболевания [118]. До сих пор не существует единого мнения, является ли внутренний эндометриоз (аденомиоз) и наружный эндометриоз одним патологическим процессом или это абсолютно самостоятельные заболевания [92]. В современных исследованиях преобладает позиция, что аденомиоз и

эндометриоз представляют собой различные фенотипы одного заболевания, причем аденомиоз «экстерна» возникает как следствие наружного генитального эндометриоза, а очаговый аденомиоз наружного слоя миометрия появляется в результате распространения очагов глубокого инфильтративного эндометриоза [407]. В подтверждение этой концепции получены новые данные о сходстве патофизиологии и рецептивности эндометрия при разных фенотипах эндометриоза, которые позволяют рассматривать эти заболевания как разновидности одной патологии [515]. Также до сих пор является предметом дискуссии вопрос: глубокий инфильтративный эндометриоз – это самостоятельное заболевание или следствие прогрессирования поверхностного перитонеального эндометриоза [270].

Эндометриоз поражает до 5–10 % женщин репродуктивного возраста [210; 414], что составляет около 190 миллионов женщин во всем мире [516]. Однако истинная распространенность эндометриоза до сих пор не определена, поскольку она широко варьирует в зависимости от выборки населения, диагностических подходов и различий в клинической картине [172]. У бессимптомных женщин его распространенность составляет от 2 до 11 %, у пациенток, госпитализированных по поводу синдрома хронической тазовой боли от 5 до 21 %, а у женщин, страдающих бесплодием – от 5 до 50 %, [73; 272; 282; 369]. Среди подростков с симптомами хронической тазовой боли распространенность эндометриоза составляет от 49 % среди тех, у кого боль поддается медикаментозной коррекции, до 75 %, у кого терапевтическое лечение не влияет на выраженность болевого синдрома [4; 414]. Сведения об истинной распространенности эндометриоза среди населения, проявлениях заболевания и факторах риска ограничены, в основном, данными о пациентках, у которых эндометриоз был успешно диагностирован. Количество и характеристики недиагностированных случаев остаются неизвестны [276; 516]. Значительные проблемы индивидуального и общественного здоровья, связанные с эндометриозом, подчеркивают важность понимания его патогенеза для разработки чувствительных нехирургических диагностических тестов и эффективных методов лечения и профилактики [148; 229].

Известно большое количество теорий гистопатогенеза эндометриоза, которые часто опровергают или с новых позиций объясняют развитие данной патологии. До сих пор не существует единой теории происхождения эндометриоза, способной объяснить многообразие форм проявления и локализации этого заболевания. Истинные механизмы, регулирующие процессы развития эндометриозных гетеротопий, сложны и изучены недостаточно полно. На современном этапе преобладают несколько теорий, которые пытаются объяснить этиопатогенетические аспекты эндометриоза. Их можно разделить на те, которые предполагают, что имплантаты возникают из эндометрия матки, и те, которые предполагают, что имплантаты возникают из тканей, отличных от матки. Для этих теорий также характерно наличие провоцирующих факторов и генетической предрасположенности [420].

Самая старая теория патогенеза эндометриоза – дизонтогенетическая или теория формирования *in situ*. Данная теория была разработана еще в конце XIX в., однако ее признают и современные авторы. Согласно этой концепции в процессе эмбриогенеза отдельные элементы вольфовых тел и мюллеровых каналов вследствие воспалительного процесса или гормональных нарушений могут превращаться в функциональный эндометрий, которые впоследствии трансформируются в очаги эндометриоза. В пользу данной теории приводятся факты сочетания эндометриоза с врожденными аномалиями мочевого аппарата женщин. При этом большое значение имеют аномалии развития, вызывающие затруднение нормального оттока менструальной крови из матки во влагалище [229]. По данным Л. В. Адамян [5], у женщин с аномалиями мюллерова протока в сочетании с нарушением выхода менструальной крови из матки во влагалище эндометриоз встречался в 77 % случаев, а без затруднений выхода – в 2 раза реже, в 37 % случаев. Однако справедливость этой теории в эксперименте не доказана. Данная концепция частично объясняет происхождение аденомиоза, и меньше применима для объяснения возникновения наружного генитального эндометриоза [58].

Среди теорий, предполагающих внематочное происхождение заболевания, обращает внимание индукционная или метапластическая теория. Автором этой теории является Н. С. Иванов. Она основывается на гипотезе о трансформации нормальной перитонеальной ткани в эктопический маточно-трубный эпителий под влиянием различных провоцирующих факторов [307]. Специфические соединения, ответственные за такую трансформацию, остаются недостаточно изученными, хотя в качестве кандидатов могут быть химические вещества, разрушающие эндокринную систему (EDCs). Теория индукции гласит, что эндогенный индуктивный стимул, такой как гормональный или иммунологический фактор, способствует дифференцировке клеток перитонеальной стенки в клетки эндометрия [322]. Способность мезотелия брюшины подвергаться метаплазии с формированием очагов эндометриоза связана с понятием «вторичная мюллерова система» [420]. Теория эмбрионального остатка мюллерова протока предполагает, что клетки, оставшиеся после эмбриональной миграции мюллерова протока, сохраняют способность развиваться в эндометриоидные поражения под воздействием эстрогена, начиная с периода полового созревания [291]. В рамках этой теории было выдвинуто предположение о едином гистопатогенезе внутреннего и наружного эндометриоза, когда очаги эндометриоза происходят из клеток целомического эпителия, персистирующего в переходной зоне между эндометрием и миометрием [58]. Гипотеза целомической метаплазии нашла поддержку в эпидемиологических исследованиях, в которых сообщалось о двукратном увеличении риска развития эндометриоза у женщин, подвергавшихся внутриутробному воздействию диэтилстильбэстрола [291].

В других научных трудах было установлено, что внематочные стволовые / прогениторные клетки, происходящие из костного мозга, могут дифференцироваться в эндометриоидную ткань [2]. В пользу теорий, утверждающих внематочное происхождение эндометриоза, свидетельствуют клинические случаи гистологического подтверждения эндометриоидной ткани у пациентов без менструального эндометрия, например, у лиц с синдромом

Рокитанского-Кюстера-Хаузера [422] и мужчин с раком простаты, проходящих лечение высокими дозами эстрогенов [427]. Однако это предположение требует подтверждения в виде иммуноцитохимического анализа, который позволил бы доказать идентичность патологических клеточных элементов и структур эндометрия.

Согласно теории доброкачественного метастазирования, эктопические эндометриоидные импланты являются результатом лимфогенного или гематогенного распространения клеток эндометрия [424]. Сосудистые исследования, проведенные на микроуровне, продемонстрировали ток лимфы из тела матки в яичник, что позволяет предположить о роли лимфатической системы в этиологии эндометриоза яичников. Эндометриоз в лимфатических узлах был зафиксирован в модели индуцированного эндометриоза у бабуинов [426] и у 6 % женщин при лимфаденопатии, а также у 7 % женщин при лимфаденэктомии [110]. Наиболее убедительные данные в пользу теории доброкачественного метастазирования получены из сообщений о гистологически подтвержденных эндометриоидных очагах, возникающих в отдаленных от матки местах, включая кости, легкие и мозг [3; 110].

Имплантационная или транслокационная теория в настоящее время является наиболее распространенной. Концепция ретроградной менструации, предложенная J. A. Sampson, является интуитивно привлекательной и подтверждается многочисленными научными данными [424]. Согласно этой теории, эутопический эндометрий отторгается через проходимые фаллопиевы трубы в брюшную полость во время менструации. Универсальность этого явления подтверждается обнаружением менструальной крови в перитонеальной жидкости у 90 % здоровых женщин с проходимыми маточными трубами, подвергшимися в перименструальный период лапароскопии [458]. Дополнительную поддержку этой теории дают исследования обструктивного выносящего тракта. У девочек-подростков с врожденной обструкцией выносящих путей отмечается высокая распространенность эндометриоза [5; 109]. Аналогичным образом, ятрогенная обструкция выносящего тракта в модели бабуинов приводит к эндометриоидным

поражениям в перитонеальной полости [458]. Даже незначительное нарушение антеградной менструации может предрасполагать к развитию эндометриоза, о чем свидетельствует более высокая распространенность эндометриоза у женщин с маточной перегородкой, гипотонусом маточно-трубного соединения и стенозом шейки матки [5; 41; 73]. Анатомическое распределение эндометриозных поражений также свидетельствует в пользу теории ретроградной менструации. Эндометриозные имплантаты чаще располагаются в задних отделах и в левом полушарии таза [5; 9]. Это объясняется накоплением регургитированного менструального содержимого в наиболее зависимой части брюшной полости под действием силы тяжести. Ретровертированное положение матки также коррелирует с обнаружением эндометриоза [516]. Сигмовидная кишка, выступая в качестве препятствия для диффузии менструального компонента из левой фаллопиевой трубы, способствует застою этого компонента, тем самым увеличивая интервал для повторной имплантации фрагментов эндометрия в левом полушарии таза. Для развития эндометриоза в результате ретроградной диссеминации клеток эндометрия необходимо снижение иммунного ответа, прикрепление к перитонеальному эпителию, инвазия эпителия, создание локальной нейроваскулярности, а также продолжение роста и выживаемости. Эти условия реализуются при наличии воспалительных процессов, нарушениях иммунологического статуса и гормональной регуляции [6]. Именно склонность к имплантации лучше всего объясняет несоответствие между 90% распространенностью ретроградных менструаций и 10% распространенностью заболевания. [516].

В развитии эндометриоза как мультифакторной патологии важная роль отводится генетической предрасположенности [263]. При исследовании близнецов были получены результаты, в которых сообщалось, что наследуемость эндометриоза может достигать 50% [423]. При генеалогическом обследовании пациенток с эндометриозом и их родственников на протяжении 4–5 поколений пробандов также была выявлена наследственная предрасположенность к заболеванию [120; 263]. Геномные ассоциативные исследования (GWAS) с

использованием образцов тысяч женщин, проживающих в США, Австралии, Японии и Европе, выявили полиморфизмы гена SNPs, которые чаще встречаются у женщин с тяжелой стадией эндометриоза [256; 342]. Хотя исследования GWAS обширны, они позволяют изучить влияние только наиболее распространенных SNPs. Редкие полиморфизмы гена требуют других подходов, таких как секвенирование на основе семьи.

При проведении мета-анализа одиннадцати наборов данных по геномной ассоциации было выявлено пять локусов, имеющих значительную ассоциацию с риском развития эндометриоза, которые были близки к генам, вовлеченным в систему половых стероидных гормонов [342]. Другие генетические механизмы и клеточные регуляторы, выявленные в результате геномных исследований, включали сигнальный каскад MAP-киназ, интерлейкин 1A (цитокин, участвующий в воспалительных реакциях), передачу сигнала WNT и метаболизм стероидов [255; 257; 258; 342].

Ограничение существующих GWAS заключается в том, что интерпретация факторов риска и механизмов развития эндометриоза не учитывает потенциальное воздействие на изменения в дистальных генах и влияния больших экспрессионных локусов количественных признаков (eQTL) [470].

В исследовании с использованием секвенирования экзома у пациенток с глубоким инфильтративным эндометриозом (ГИЭ) были обнаружены соматические мутации в генах, связанных со злокачественной трансформацией [166]. Предполагалось, что эти мутации могут приводить женщин с ГИЭ к развитию некоторых форм рака. Также были обнаружены соматические мутации *de novo* в нормальном эпителии эндометрия, которые увеличились с возрастом [360]. При этом в исследовании S. W. Guo [263] не было получено данных, что у пациенток с ГИЭ онкологические новообразования наблюдаются чаще, по сравнению с другими подтипами генитального эндометриоза.

Концепция эндометриоза как эстрогензависимого заболевания, давно оценена клиницистами и подтверждается научными трудами на молекулярном уровне [108; 120]. При этом ряд исследователей на современном этапе

рекомендуют изменить это определение на «стероид–зависимое», чтобы отразить важность других стероидов и их рецепторов в регуляции клеток как эутопического, так и эктопического эндометрия [426]. Было проведено несколько исследований для оценки влияния стероидных гормонов на развитие эндометриоза, которые оценивали влияние гормонов эндокринной системы яичников (во время менструального цикла) на функцию клеток, также проводили изучение местного метаболизма гормонов в очагах поражения и специфической для клеток экспрессии стероидных рецепторов. Эти обсервационные наблюдения были дополнены исследованиями с использованием клеточных линий и моделями на животных для оценки влияния стероидов на экспрессию генов, участвующих в клеточной пролиферации, ангиогенезе, нейрогенезе и воспалительном процессе, что улучшило понимание патофизиологии эндометриоза.

В нормальной эндометрии экспрессия рецепторов, связывающихся с эстрогенами ( $ER\alpha$ ,  $ER\beta$  и  $GPER1$ ), андрогенами ( $AR$ ), прогестинами ( $PR\alpha$  и  $PR\beta$ ) или глюкокортикоидами ( $GR$  и  $MR$ ), является клеточно-специфической и зависит от фазы менструального цикла [431; 509]. У женщин с эндометриозом в эндометрии и очагах поражения была обнаружена дисрегуляция экспрессии прогестинов, включая измененное эпигенетическое программирование прогестин-промоутера [509]. Эти данные согласуются с сообщениями, что стромальные клетки у пациенток с эндометриозом менее восприимчивы к действию прогестерона, при этом развивается прогестероновая резистентность, которая приводит к нарушению стромально-эпителиального перекрестного взаимодействия [437].

Имеются убедительные данные о повышенной экспрессии  $ER\beta$  в эндометриоидных гетеротопиях и стромальных клетках, образующихся в очагах поражения [509]. Селективные агонисты  $ER\beta$  могут ингибировать пролиферацию эпителиальных клеток, они стимулируют ангиогенез и выработку регуляторных молекул эндотелиальными клетками, полученными из ткани эндометрия [232; 236], а также могут влиять на функцию иммунных клеток, включая макрофаги [235]. Несмотря на многообещающие результаты нового поколения лигандов,



которые демонстрируют сильную ER-зависимую противовоспалительную активность в доклинической модели эндометриоза на мышах [205], клинические испытания до сих пор не были произведены. При этом считается, что достаточно сложно разработать терапию, которая оказывала бы щадящее воздействие на заболевание при нарушениях сложных взаимосвязей между клетками [426].

Были получены результаты, что, эндометриоидные поражения демонстрируют измененное стероидное тканевое микроокружение, такое же как и при гормонозависимом раке. Хотя биоактивные стероиды яичникового происхождения поступают непосредственно в очаги поражения после того, как в них развивается собственное кровоснабжение, измерение концентрации стероидов в гомогенатах очагов эндометриоза, проведенное с помощью чувствительной жидкостной хроматографии – тандемной масс – спектрометрии (LC-MS/MS), показало меньшие циклические колебания, чем в эутопическом эндометрии [305; 317]. Эти результаты были обусловлены повышенной экспрессией ферментов, которые могут способствовать синтезу стероидов *de novo* и активации полученных из крови конъюгированных стероидов [417].

Ключевым ферментом в биосинтезе эстрогенов считается ароматаза, и оценивается ее экспрессия в стромальных клетках, полученных в эндометриоидном поражении [120]. Важным признаком эндометриоидной ткани по сравнению с эутопическим эндометрием является повышенная экспрессия фермента ароматазы и пониженная экспрессия 17 $\beta$ -гидроксистероиддегидрогеназы (17 $\beta$ -HSD) [28]. Однако из-за выраженных побочных эффектов европейские стандарты (ESHRE) рекомендуют использовать ингибиторы ароматазы только в комбинации с другими препаратами, и в качестве вспомогательной терапии [233]. Проводились исследования новых поколений препаратов, направленные на другие ферменты, сверхэкспрессирующиеся в очагах эндометриоза, действующие на 17 $\beta$ HSD1, двойные ингибиторы стероидной сульфатазы/17 $\beta$ HSD и альдо-кето-редуктазы1C3 [269; 301; 418]. Однако клинические испытания ингибиторов ароматаз нового поколения на современном этапе получили достаточно спорные результаты [426].

Эндометриоидные поражения представляют собой сложные многоклеточные структуры, в которых находится сосудистая система, обеспечивающая рост новых кровеносных сосудов (ангиогенез), которые играют важную роль в их формировании, выживаемости и последующем росте эндометриоидных имплантов [24; 120]. Определение профиля ангиогенных факторов и ангиогенных рецепторов в очагах генитального эндометриоза продемонстрировало высокий уровень экспрессии эндотелиального сосудистого фактора роста (VEGF-A) и нейропиллина-1 (NRP-1) в качестве преобладающего рецептора мРНК [120]. Гипоксия играет важную роль в регуляции экспрессии генов во время менструации [277], а также в микроокружении поражения, где она может стимулировать биосинтез эстрогенов и экспрессию рецепторов эстрогенов [324].

Сосудистый эндотелиальный фактор роста (VEGF) постоянно обнаруживается в высоких концентрациях в перитонеальной жидкости женщин с эндометриозом, и его уровень коррелирует со стадией заболевания. Экспрессия VEGF имеет зависимость от фазы менструального цикла, что согласуется с овариальной стероидной регуляцией. Доказательства того, что VEGF является основным ангиогенным фактором в патогенезе эндометриоза убедительны [497]. Другие ангиогенные факторы, вовлеченные в патофизиологию заболевания, включают ангиогенин, тромбоцитарный эндотелиальный фактор роста и фактор ингибирования миграции макрофагов.

Факторы роста могут играть фундаментальную роль в стимулировании развития и дифференцировки эктопического эндометрия [120]. Фактор роста гепатоцитов является митогеном и морфогеном для эпителиальных клеток эндометрия при совместном культивировании со стромальными клетками и может играть роль в регенерации эндометриальных желез в эктопических очагах. Эпидермальный фактор роста (EGF), инсулиноподобный фактор роста (IGF), тромбоцитарный фактор роста и основной фактор роста фибробластов являются потенциальными митогенами для стромальных клеток эндометрия *in vitro*. IGF-1 является антиапоптотическим фактором роста и может повышать выживаемость

клеток. EGF и IGF опосредуют действие эстрогенов во многих тканях и, таким образом, являются потенциальными участниками патофизиологии эндометриоза [3].

Описание связи между ростом новых кровеносных сосудов и нервных волокон (т.е. «нейро-ангиогенез») позволило создать механизм, который может объяснить связь между наличием эктопической ткани и болевыми рецепторами [26]. Все большее внимания уделяется также перекрестному взаимодействию между нервами и иммунными клетками: считается, что «нейровоспаление» играет важную роль в активации как центральных, так и периферических болевых рецепторов при эндометриозе, и это лежит в основе разработки терапии, направленной на воспалительные и болевые рецепторы [155].

За последние годы стало появляться большое количество данных, подтверждающих концепцию эндометриоза как системного воспалительного заболевания органов малого таза [448].

Классификация эндометриоза как воспалительного процесса основана на многочисленных доказательствах, включая сообщения о том, что у женщин с эндометриозом изменяется состояние перитонеальной среды, эндометриоидные поражения привлекают большое количество иммунных клеток и наблюдается aberrantная продукция провоспалительных регуляторных белков и цитокинов [29; 289; 516].

Очаги эндометриоза часто обнаруживаются прикрепленными к стенке брюшины или в комплексе с яичниками, где они подвергаются воздействию перитонеальной жидкости, содержащей иммунные клетки, цитокины и факторы роста [57; 516]. Провоспалительные факторы, повышенные в перитонеальной жидкости женщин с эндометриозом, включают интерлейкины (IL-1, IL-6, IL-8 и IL-33), фактор некроза опухоли (TNF) и инсулиноподобный фактор роста 1 [302; 311]. Многие клетки могут вносить свой вклад в это сложное сочетание факторов, причем различные доказательства указывают на иммунные клетки, мезотелиальные клетки, а также ткань эндометрия, поступающую в брюшину через ретроградную менструацию [90]. Все разнообразие популяций иммунных

клеток в перитонеальной жидкости было выявлено с помощью СуTOF – мультипараметрической одноклеточной методики, которая обнаружила более 40 различных типов иммунных клеток в перитонеальной жидкости женщин, относительное количество которых отличалось от такового в крови [334]. Исследование подтвердило, что наиболее многочисленными типами клеток были клетки врожденной системы мононуклеарных фагоцитов, однако присутствовало несколько популяций адаптивных иммунных клеток (Т- и В-клетки), а также более редкие популяции, такие как тучные клетки. Хотя количество исследованных образцов было небольшим (6 контрольных, 14 женщин с эндометриозом), биоинформатический анализ выявил изменения в сигнатурах иммунных клеток, связанных с эндометриозом. Они включали повышенное количество клеток врожденного иммунитета (макрофагов и дендритных клеток), а также свидетельства повышенной активации и эффекторной активности Т-клеток [334]. Эти новые данные о фенотипе Т-клеток являются ценным дополнением к исследованиям на моделях мышей, которые продемонстрировали их потенциальную значимость в этиологии этого расстройства [507]. В ряде исследований были отмечены изменения количества или фенотипа клеток врожденного иммунитета со снижением фагоцитарной активности макрофагов в сочетании с повышенной секрецией провоспалительных цитокинов [460]. Последние данные, полученные при анализе перитонеальной жидкости пациенток, которым проводилось хирургическое вмешательство по поводу подозрения на эндометриоз, показывают хорошую корреляцию между фенотипом макрофагов и меноциклической болью, что дает возможность использовать профилирующие иммунные клетки в качестве биомаркера тазовой боли [376].

Детальный иммуногистохимический анализ поражений эндометриозом у пациенток также выявил множество различных типов иммунных клеток, включая весь спектр врожденных и адаптивных популяций [516]. В ряде исследований подчеркивается критическая роль иммунных клеток в развитии ангиогенеза и иннервации поражения [26; 331]; а также показывают, что целенаправленное

стимулирование привлечения макрофагов может быть перспективным способом уменьшения роста поражения и болевых симптомов [26; 332].

Другими иммунными клетками, играющими роль в функционировании эндометрия, которые в избытке присутствуют в ткани во время менструации, являются нейтрофилы и uNK, причем последние имеют уникальный фенотип CD56+, отличный от NK-клеток крови [208; 455]. Системные циркулирующие нейтрофилы больных эндометриозом имеют иной транскриптом по сравнению с нейтрофилами здоровых людей, а микроокружение поражения содержит такие факторы, как IL-8, способствующие рекрутированию нейтрофилов [348]. Истощение нейтрофилов в сингенной модели эндометриоза у мышей снижало концентрацию ангиогенных факторов, таких как VEGF в перитонеальной жидкости, и активный ангиогенез в очагах поражения [348]. Эти результаты открывают новые возможности для лечения эндометриоза, воздействуя на иммунные клетки и на купирование воспаления [168].

Хотя тучные клетки относительно редко встречаются в эндометрии и брюшине, они привлекают особое внимание в контексте боли, связанной с эндометриозом. Тучные клетки экспрессируют рецепторы эстрогена и глюкокортикоидов, и их количество увеличено в эндометриозных поражениях яичников и коррелирует с болевыми симптомами [426].

Эндометриоз, является наиболее частой причиной хронической тазовой боли [462]. Согласно данным Всемирного банка и Всемирного исследовательского фонда эндометриоза он поражает 50–60 % женщин и девочек-подростков с тазовой болью, охватывая период времени от менархе до пременопаузы [383]. Исследования механизмов, ответственных за хроническую боль, которую испытывают женщины с эндометриозом, выявили изменения в активности нервов как в очагах поражения, так и в нервной системе, а также тесную связь между нервами и воспалительными клетками [27; 73]. В очагах эндометриоза у женщин, страдающих тазовой болью были обнаружены сенсорные C, сенсорные A $\delta$ , холинергические и адренергические нервные волокна, ноцицептивные каналы, включая P2X<sub>3</sub>, сверхэкспрессированные в

стенке брюшины [9; 26; 254]. Другие исследования хронических болевых состояний таза показали, что ключевую роль в генерации гипералгезивных ответов играют нейропептид-экспрессирующие сенсорные нейроны малого диаметра, причем в этих нейронах выявлено несколько нейропептидов, включая пептид, связанный с геном кальцитонина (CGRP), вещество P (SP) и нейрокинин [254; 508]. Кроме того, было доказано что пептиды, вырабатываемые сенсорными нейронами, способствуют развитию фиброзного ответа в очагах поражения, [327; 505].

Подобно другим хроническим болевым состояниям, тазовая боль, вызванная эндометриозом, также связана с изменением химического состава и функции мозга в областях, ответственных за восприятие боли [3; 251; 361]. В совокупности эти данные подтверждают роль центральной нервной системы в этиопатогенезе болевого процесса при эндометриозе.

Эндометриоз имеет черты, сходные с онкологическими заболеваниями. Данную патологию, как и рак можно рассматривать как метаболические нарушения [110; 111; 174]. Опухолевые клетки программируются трансформирующим фактором роста  $\beta 1$  (TGF- $\beta 1$ ) на использование аэробного гликолиза, что приводит к повышенному выделению лактата. Фактор роста TGF- $\beta 1$  и лактат повышены в перитонеальной жидкости женщин с эндометриозом, и это сопровождается переходом от нормального митохондриального питания к гликолизу в перитонеальных мезотелиальных клетках, которые выстилают полость таза [464]. В опухолях лактат считается ключевым фактором, способствующим инвазии клеток, ангиогенезу и подавлению иммунитета [174] – процессам, которые также вовлечены в формирование и выживание очагов эндометриоза. Макрофаги являются наиболее многочисленными иммунными клетками в перитонеальной полости [93; 397]. Изменения поляризации макрофагов сопровождаются значительными изменениями метаболизма, при этом макрофаги, считающиеся провоспалительными, работают на гликолизе, в то время как противовоспалительные M2-макрофаги в большей степени зависят от окислительного фосфорилирования [461]. Следует отметить, что

метаболическому состоянию макрофагов при эндометриозе уделяется меньше внимания, чем при онкологической патологии [339]. Также активной областью исследований является количественная оценка различий в показателях метаболитов сыворотки крови, обнаруженных у женщин с эндометриозом. Использование анализа на основе протонно-ядерного магнитного резонанса позволило выявить различия метаболического состояния макрофагов между пациентками с эндометриозом яичников и глубоким интерстициальным эндометриозом [230].

## **1.2. Клиника и диагностика генитального эндометриоза**

Эндометриоз является доброкачественным заболеванием, и, в отличие от злокачественных новообразований, его гистологическое подтверждение проводится не у всех пациенток, так как лечение требуется только в случае явного негативного влияния на их качество жизни [88; 293; 516]. Наиболее распространенными симптомами заболевания являются дисменорея, хроническая тазовая боль и бесплодие [113].

Эти симптомы не являются патогномоничными для генитального эндометриоза, и могут встречаться как при других гинекологических заболеваниях, так и экстрагенитальной патологии [3]. Неспецифичность клинических симптомов эндометриоза приводит к задержке его диагностики. Поэтому эндометриоз принято считать изнурительным заболеванием, которое существенно влияет на самочувствие пациенток [88; 148; 398]. Задержка от появления симптомов до постановки диагноза растягивается от 3,3 до 12 лет, и в среднем составляет 6,7 лет [9; 97; 198; 293]. При этом среднее время от первичной консультации до постановки диагноза уменьшалось при использовании неинвазивных методов исследования по сравнению с оперативными методами диагностики [431]. Женщины, страдающие эндометриозом, часто отмечают жалобы на низкое качество жизни, поскольку его симптомы способствуют снижению как физического, так и ментального здоровья [50; 148; 398; 511].

Ранняя диагностика генитального эндометриоза позволяет выбрать наиболее оптимальные варианты лечения, которое будет направлено на недопущение его дальнейшего распространения, предотвращение образования спаек, излечение бесплодия, снижение центральной болевой сенсibilизации, являющейся причиной хронической тазовой боли [3; 165; 459].

В основе предварительного диагноза генитального эндометриоза лежат его клинические признаки и симптомы, а также общее гинекологическое обследование пациенток [172]. В первую очередь оценивают такие гинекологические симптомы, как наличие, характер, степень выраженности тазовой боли, дисменореи, диспареунии, наличие и длительность бесплодия. Также исследуют симптомы, относящиеся к экстрагенитальной патологии, но имеющие циклический характер. К ним можно отнести гематурию, дизурию, кровотечение из прямой кишки [121; 122]. Анализ общих клинических признаков эндометриоза показывает их неплохую диагностическую точность. В ретроспективном исследовании К. D. Ballard и соавт. [167] проанализировали 5500 историй болезни пациенток с диагнозом эндометриоз, в возрасте от 15 до 55 лет, и определили наиболее характерные симптомы для постановки данного диагноза. К этим симптомам были отнесены тяжелая дисменорея у женщин с бесплодием, боль в области таза, диспареуния, обильные менструальные кровотечения, посткоитальные кровотечения, наличие кист яичников в анамнезе, синдром раздраженного кишечника, воспалительные заболевания органов малого таза. Также в этой работе была выявлена закономерность увеличения вероятности развития эндометриоза при большем количестве выявленных симптомов: отношение шансов возрастало от 5,0 при наличии одного симптома до 84,7 при определении семи и более симптомов [167].

Е. Montanari и соавт. [152] разработали балльную оценку локализации и степени распространенности очагов поражения эндометриоза. Использование данной методики выявило корреляцию между симптомами эндометриоза и его локализацией: диспареуния ассоциировалась с эндометриозом в крестцово-



маточных связках и параметрии, дисхезия – с заболеванием в прямой и сигмовидной кишке, а дизурия – с эндометриозом мочевого пузыря [152].

Оценка клинической картины и адекватно собранный анамнез показаны при первичной оценке заболевания. При этом следует учитывать, что восприятие боли субъективно и связано с индивидуальными особенностями восприятия болевых ощущений [496]. В качестве причины хронической тазовой боли могут выступать различные патологические состояния, такие как воспалительные заболевания органов малого таза, урологическая патология, дегенеративно-дистрофические заболевания позвоночника и синдром раздраженного кишечника [9; 40; 446]. Выделяют следующие причины эндометриоз-ассоциированной боли: спаечный процесс в малом тазу, аллогенное воздействие медиаторов воспаления, феномен микроменструаций, а также поражение структуры нервов [9; 73; 254]. Были получены данные, что у пациенток с эндометриозом, подтвержденным при лапароскопии с последующим патогистологическим исследованием, отмечалась более выраженная боль по сравнению с женщинами, жалующимися на болевые ощущения другой этиологии [370]. Также, до сих пор остается неясным, могут ли отличаться симптомы и их выраженность при различных фенотипах эндометриоза, и являются ли клинические симптомы эндометриоза надежными для отражения степени тяжести заболевания [3; 24; 69].

При объективном гинекологическом обследовании эндометриоз можно заподозрить с помощью осмотра наружных половых органов, исследования влагалища в зеркалах и пальпации органов малого таза, во время которой оцениваются размеры, форма, консистенция, болезненность и подвижность исследуемых органов [9; 24; 40; 172].

Общее гинекологическое обследование позволяет с достаточно высокой точностью предсказать диагноз эндометриоза в некоторых отделах малого таза [122]. В исследовании М. Vazot и соавт. [178] была проведена оценка диагностической эффективности бимануального и ректовагинального обследования матки. В работе было указано о высокой вероятности эндометриоза при обнаружении узелковых образований в матке, наличии ткани матки

повышенной плотности, а также выявленных при пальпации кистозных включений во влагалище, крестцово-маточных связках, Дугласовом пространстве, ректосигмоидальном отделе кишечника и задней стенке мочевого пузыря [178]. В. А. Линде и соавт. [58] акцентировали внимание на циклическом увеличении размера матки для диагностики распространенного аденомиоза и рекомендовали проводить бимануальное исследование перед и сразу после менструации. Чувствительность бимануального и ректовагинального обследования для диагностики эндометриоза по данным нескольких исследований имела широкий диапазон значений (от 18 до 88 %) и сильно зависела от локализации очагов поражения; специфичность оказалась относительно высокой и варьировала от 72 до 96 %. [178; 240]. По данным М. М. Дамирова и соавт. [40] результаты бимануального исследования позволяют заподозрить аденомиоз, но его точность зависят от формы поражения, длительности заболевания и наличия сопутствующей патологии. Следует отметить, что, на основании результатов только бимануального и ректовагинального обследования сложно провести дифференциальную диагностику различных форм генитального эндометриоза.

По мнению ряда авторов, точность общего гинекологического обследования в диагностике эндометриоза зависит от локализации очагов поражения. Была выявлена высокая чувствительность диагностики эндометриоза задней стенки влагалища, определяемой при осмотре влагалища женщины в зеркалах, которая составила 80 %, а чувствительность других отделов таза оказалась очень низкой, особенно при сравнении с инструментальными методами исследования [167; 240; 384].

Результаты классического гинекологического осмотра для выявления эндометриоза зависят от опыта врача, проводящего осмотр, и позволяют поставить только предварительный диагноз этой патологии [73; 439]. Имеются данные, что эндометриоз, выявленный с помощью хирургического вмешательства с последующим патогистологическим подтверждением, более чем у половины женщин не имел клинических симптомов и патологии при классическом гинекологическом исследовании [259; 439]. При этом у женщин фертильного

возраста младше 30 лет с наличием симптомов тазовой боли и типичными признаками аденомиоза по результатам трансвагинальной эхографии, очень редко отмечалось гистологическое подтверждение данного заболевания [106]. Кроме того, следует учитывать, что часть пациенток с подозрением на эндометриоз не могут переносить общий гинекологический осмотр из-за опасности усилить тазовую боль, кроме того, бимануальное обследование невозможно провести у девочек-подростков и женщин, не имеющих опыта половой жизни [4; 9; 24; 64].

S. K. Agarwal и соавт. [172] в обзоре клинических методов диагностики эндометриоза указывали на их ограниченные возможности, неоднородность и противоречивость полученных результатов. Также в данной работе было отмечено, что для диагностики эндометриоза с использованием только клинических характеристик, необходимо гистологическое подтверждение после прицельной биопсии или хирургического вмешательства [172]. Такой подход к диагностике негативно влияет на оценку распространенности заболевания, поскольку не учитывает пациенток с эндометриозом, у которых не было патогистологического диагноза после оперативного лечения [393].

Для более точной диагностики генитального эндометриоза применяют неинвазивные инструментальные методы обследования, среди которых наибольшее распространение получили ультразвуковое исследование и магнитно-резонансная томография. С их помощью появилась возможность оценить размеры и локализацию очагов поражения, степень распространенности патологического процесса [87].

Ультразвуковая диагностика считается методом визуализации первой линии для диагностики аденомиоза. Она необходима для определения дальнейшей тактики ведения больных с данной патологией, особенно у пациенток, желающих сохранить фертильность [85; 259]. Аденомиоз в 32–75 % случаев сочетается с лейомиомой матки и гиперпластическими процессами эндометрия [245; 419]. С глубоким инфильтративным эндометриозом аденомиоз ассоциируется в 49–60 % случаев [375]. Сочетание аденомиоза с другой патологией органов малого таза затрудняет его точную ультразвуковую диагностику. Большинство

клиницистов чаще выбирают терапевтическое лечение только «чистого» аденомиоза, тогда как при аденомиозе в сочетании с лейомиомой матки или другими подтипами эндометриоза предпочитается хирургическое вмешательство [265]. Различные ультразвуковые критерии для диагностики аденомиоза изучаются уже более тридцати лет, но до настоящего времени не существует единых стандартов его определения, поэтому поиск наиболее информативных методов все еще является актуальной задачей [56; 243]. С другой стороны было доказано, что ультразвуковые критерии аденомиоза имеют свои специфические особенности и их можно применять для точного диагноза аденомиоза [242]. Экспертами в области ультразвуковой диагностики и морфологии (группа MUSA – морфологическая эхосонографическая оценка матки) был опубликован значительный труд, в котором разработан ряд ультразвуковых критериев и их связь с клиническими особенностями аденомиоза [433; 450]. Трансвагинальная двухмерная эхография является методом, который наиболее широко используется при подозрении на аденомиоз у женщин всех возрастов [56].

Для диагностики аденомиоза разработаны различные ультрасонографические критерии. К их наиболее характерным признакам относятся:

- наличие неоднородной структуры миометрия;
- обнаружение кистозных участков в миометрии диаметром 1–3 мм;
- асимметрия толщины передней и задней стенок матки;
- веерные тени в миометрии;
- субэндометриальные эхогенные узелки;
- прерывистая волнистая граница между эндометрием и миометрием;
- нечеткая визуализация соединительной зоны (junctional zone);
- эндометрий в виде «знака вопроса» [7; 56; 145; 399].

В настоящее время не существует единого мнения относительно наиболее точного признака или комбинации признаков для ультразвуковой диагностики аденомиоза [242]. Хотя на основании имеющихся критериев трансвагинальная ультразвуковая эхография позволяет оценить распространенность

патологического процесса и проводить дифференциальную диагностику различных видов аденомиоза: диффузного, очагового и узлового [167; 433; 471]. В последнее время к вышеперечисленным видам аденомиоза добавлен еще один, склеротический [118; 120].

Чувствительность и специфичность двухмерной трансвагинальной ультразвуковой эхографии (2Д ТВ УЗИ) аденомиоза в разных исследованиях показали значительную вариабельность, и были от 75,0 % до 85,0 % и от 43,0 % до 90,0 % соответственно [189; 476]. При мета-анализе всех комбинированных характеристик 2D ТВ УЗИ в оценке аденомиоза М. Р. Anders и соавт. [476] установили, что их объединенная чувствительность и специфичность составила 83,8 % и 63,9 %, соответственно. Включение ультразвукового признака «знак вопроса» в процесс эхографической диагностики аденомиоза повысило общую чувствительность и специфичность до 92,0 % и 88,0 % соответственно [399; 476].

В последнее время появилось несколько интересных теорий, пытающихся объяснить роль повреждения подэндометриальной соединительной мембраны (маточная соединительная зона, МСЗ) в качестве одного из патогенетических звеньев развития аденомиоза [37; 70; 87; 98; 194]. Использование высокочастотных датчиков (5–12 МГц) при двухмерном трансвагинальном УЗИ позволило преодолеть сложности получения оптимальных срезов для разграничения эндометриальной зоны. В качестве признака, характерного для аденомиоза была предложена нечеткость МСЗ, при этом чувствительность данного критерия оказалась низкая и составила только 46 % [476]. Одним из недостатков 2D ТВ УЗИ является неполная визуализация МСЗ, которая может быть получена при осмотре только в сагиттальной и фронтальной плоскостях [87]. В коронарном срезе матки, полученном с помощью трехмерной трансвагинальной эхографии при определенной постобработке эхограммы, можно более четко визуализировать дно и боковые стенки матки, и оценить состояние МСЗ. В режиме объемной контрастной реконструкции соединительная зона определяется в виде гипэхогенной структуры, с более точным различием между слоями эндометрия и миометрия, чем в 2D режиме [136]. У пациенток с

аденомиозом при исследовании в 3D режиме были выявлены специфические признаки нарушения соединительной зоны в виде ее неравномерного утолщения ( $> 8$  мм) и нечеткой визуализации разграничительной линии [189; 192]. Кроме оценки эндометриально-миометриального соединения при трансвагинальной 3D эхографии у женщин с подозрением на аденомиоз также определялись наличие кист миометрия, неоднородные участки и асимметрию стенок миометрия [136; 483].

Объединенная чувствительность и специфичность всех комбинированных характеристик визуализации при оценке аденомиоза с помощью трансвагинального 3D УЗИ составила 84,7 % и 81,0 % соответственно [476]. Следует отметить, что при сравнении эхографических маркеров аденомиоза, полученных с помощью двухмерной и трехмерной эхографии только оценка эндометриального соединения выявила более высокую чувствительность и специфичность 3D исследования, которая составила 91,0 % и 88,0 % соответственно [87; 476].

При оценке васкуляризации у пациенток с аденомиозом показатели артериального кровотока оказались существенно ниже, чем у здоровых женщин [74]. Использование трансвагинальной 3D эхоангиографии с опцией VOCAL позволило выявить у женщин, страдающих аденомиозом, снижение индекса артериальной перфузии и индекса васкуляризации [74]. Анализ энергетической / цветовой доплерографии показал ее эффективность для проведения дифференциальной диагностики аденомиоза с другой патологией матки, в первую очередь, с лейомиомой и саркомой [25; 106; 419]. В зоне аденомиоза в 93,0 % случаев определялся центральный сосудистый рисунок с радиальным типом кровотока, а у пациенток с лейомиомой в 89,0 % в зоне поражения наблюдался периферический сосудистый рисунок, циркулярный тип васкуляризации [419]. При использовании отсекающего значения  $PI > 1,2$  и  $RI > 0,7$  чувствительность диагностики аденомиоза при помощи ТВ УЗИ с доплерографией составила 95,6 %, специфичность – 93,4 % [476]. Перспективной является методика оценки васкуляризации миометрия с использованием режима Power Doppler 3D Glass

Body. При использовании данной опции проводится анализ объемного изображения матки с сосудами, распределенными вокруг исследуемого очага или проходящими сквозь толщу миометрия. Для аденомиоза характерен рассыпной тип васкуляризации. При лейомиоме преобладает концентрический ход сосудов. Применение этого режима ультразвуковой диагностики приобретает особую ценность у женщин с выраженным диффузным аденомиозом. При данной патологии у большей части пациенток снижается васкуляризация миометрия, и данная методика позволяет визуализировать сосуды, которые оценить в обычном режиме цветного доплеровского картирования затруднительно [56; 106].

Имеются данные, что по мере прогрессирования аденомиоза нарастают микроциркуляторные нарушения, прогрессирует тканевая гипоксия, вследствие чего развивается диффузный интрафасцикулярный фиброз стромы миометрия, который приводит к снижению эластичности мышечного слоя матки и появлению инфильтративно-рубцовых изменений вокруг очагов поражения [39]. Эти результаты согласуются с данными, полученными при использовании трансвагинальной компрессионной эластографии [97; 495].

Компрессионная эластография отображает цветное кодирование участков миометрия с различной характеристикой упругости, который оценивается с помощью модуля Юнга. Цветовые и числовые значения модуля Юнга измеряются в зонах максимальной жесткости миометрия. Эластограмма при аденомиозе окрашивается красным, зеленым и желтым цветами, показывая преимущественно неоднородное смешивание цветов из-за высокой жесткости, а непораженный миометрий отображается синим цветом. Было выявлено значительное увеличение среднего значения модуля Юнга у пациенток с аденомиозом, который составил 72,7 кПа, компрессионный индекс: 22,6–274,2, в то время как у женщин без данного заболевания модуль Юнга был 28,3 кПа, а компрессионный индекс: 12,7–59,5. Чувствительность и специфичность трансвагинальной эластографии в диагностике аденомиоза при пороговом значении модуля Юнга выше 34,6 кПа составили 89,7 % и 82,9 % соответственно [56; 476; 495]. Недавно были получены данные, что у женщин с аденомиозом имеется повышенная жесткость тканей

внутренних отделов шейки матки. Это может приводить к повышенной сократимости миометрия во время менструации, которая является одной из причин разрушения базального слоя эндометрия и последующей инфильтрации клеток эндометрия в миометрий [406].

Существует мнение, что использование только отдельных ультразвуковых признаков недостаточно для постановки точного диагноза аденомиоза [242]. Разработанные методики комплексной оценки аденомиоза позволяют повысить его диагностическую точность и более эффективно проводить дифференциальную диагностику с другими заболеваниями матки [25; 56; 106; 189; 450].

В последние годы произошел качественный переход от диагностики, ориентированной преимущественно на гистопатологию (во время гистерэктомии), к диагностике, ориентированной на визуализацию (на основе трансвагинального ультразвукового исследования (ТВ УЗИ) и магнитно-резонансной томографии (МРТ)). Магнитно-резонансная томография является высокоинформативным методом диагностики патологии матки. В нескольких крупных недавних систематических обзорах с мета-анализом сравнивались диагностические показатели ТВ УЗИ и МРТ. Вывод всех этих исследований заключается в том, что УЗИ имеет сходную диагностическую точность с МРТ. Общая суммарная чувствительность ТВ УЗИ и МРТ для диагностики аденомиоза составила 72–78 % и 77–78 %, соответственно, а суммарная специфичность – 78–81 % и 88–89 %, соответственно [194; 449; 352]. При этом у МРТ отмечено несколько преимуществ перед ТВ УЗИ. МРТ дает очень хорошее контрастное разрешение и позволяет четко визуализировать зональную анатомию матки на Т2-взвешенных изображениях [87; 107; 310; 343]. МРТ является предпочтительным методом визуализации при наличии сопутствующих патологий, таких как различные фенотипы наружного эндометриоза и особенно лейомиомы [157; 365]. Аденомиоз трудно точно диагностировать с помощью ТВ УЗИ у пациенток с множественными лейомиомами матки больших размеров [107; 157; 344]. Результаты МРТ исследований легче сравнивать в рамках нескольких осмотров, и поэтому они более точны для оценки изменений признаков заболевания при



динамическом наблюдении, что важно для мониторинга консервативного лечения аденомиоза [344]. Кроме того, МРТ имеет большую воспроизводимость и меньше зависит от опыта специалиста, проводящего исследование, чем ТВ УЗИ [107]. При этом МРТ имеет ряд недостатков, ограничивающих его использование. К этим недостаткам можно отнести его высокую стоимость и плохую переносимость исследования некоторыми пациентками, что не позволяет использовать МРТ в качестве рутинного скрининга в диагностике аденомиоза [107; 312]. В последнее время появились инновационные методы, такие как слияние ТВ УЗИ и МРТ, которые могут сочетать в себе преимущества обоих видов исследования, но они пока не получили широкого распространения и их эффективность в диагностике аденомиоза требует дальнейшего подтверждения [346]. Улучшение визуализационного распознавания аденомиоза может способствовать лучшему пониманию естественного развития заболевания и расширению возможностей его консервативного лечения [79; 134; 190].

По данным ряда исследований эндометриоидные кисты яичников являются наиболее часто встречающейся формой наружного генитального эндометриоза [5; 71; 117; 474]. Причем двухстороннее поражение яичников эндометриозом отмечается у каждой пятой женщины с этой патологией. За последние 10 лет доля эндометриоза яичников в сочетании с эндометриозом другой локализации выросла почти в 3 раза и находится на уровне 40 %, у 2/3 из них выявлен спаечный процесс в малом тазу [105; 299]. Имеется совокупность ультразвуковых признаков, позволяющих с очень высокой степенью достоверности диагностировать эндометриомы яичников. Трансвагинальное УЗИ считается «золотым стандартом» для диагностики этого вида эндометриоза [25; 474]. Чувствительность и специфичность трансвагинальной эхографии для выявления эндометриоза яичников составили 93,0 % и 96,0 % соответственно [287]. В течение многих лет считалось, что только этот подтип эндометриоза хорошо диагностируется с помощью ТВ УЗИ [439]. Также отмечалось, что эхографическая диагностика других форм наружного генитального эндометриоза является сложной, зависит от наличия оборудования с высокой разрешающей

способностью, квалификации и опыта специалиста ультразвуковой диагностики, специализирующегося в гинекологии [25; 321; 475]. В рекомендациях Американского института ультразвуковой диагностики в медицине (AIUM) указывается, что в протокол УЗИ малого таза женщины включается только оценка матки, яичников и определение наличия жидкости в маточно-прямокишечном пространстве, выполненная с помощью трансабдоминального или трансвагинального УЗИ [142]. В клинических рекомендациях МЗ РФ в протокол УЗИ в гинекологии также включены только оценка матки и придатков [114]. При этом в последние годы были расширены представления об эхографических признаках наружного генитального эндометриоза различной локализации [141]. Так, международной группой по анализу глубокого эндометриоза (IDEA) был разработан консенсус по комплексной ультразвуковой оценке эндометриоидных гетеротопий в переднем и заднем отделах таза [443]. В нем отдается предпочтение поэтапному исследованию с максимальным охватом очагов наружного эндометриоза [85; 320; 443]. В консенсусе была отмечена хорошая информативность трансректального ультразвукового исследования (ТР УЗИ) в диагностике эндометриоза задней стенки влагалища, ректовагинальной перегородки и дистальных отделов прямой кишки, которая была подтверждена в более поздних исследованиях. Данная процедура может использоваться как метод второй линии для диагностики отдельных форм эндометриоза в виду его потенциальной инвазивности и возможных негативных ощущений во время исследования [286; 443].

Было внедрено и усовершенствовано несколько методов ультразвуковой диагностики, связанных с введением во влагалище, Дугласово пространство и прямую кишку физиологического раствора, дистиллированной воды, избыточного количества геля для ультразвукового исследования. Это позволяет создать панорамный вид или дополнительное акустическое окно, которые расширяют возможности ультразвукового исследования [195]. Так, соновагинография представляет собой ТВ УЗИ в сочетании с введением физраствора или геля в количестве 20 мл во влагалище для создания акустического окна между датчиком

и окружающими структурами, применяется в качестве усовершенствованного метода оценки ГИЭ [357]. Также для оценки очагов ГИЭ, в первую очередь, ректовагинальной перегородки, прямой и сигмовидной кишки применялось ТР УЗИ с введением во влагалище с помощью катетера Фолея физиологического раствора [53].

Разработан вариант ТВ УЗИ с контрастным усилением, который имеет название «метод мягкого надавливания (Tenderness-guided)» [128]. В этой методике используется большое количество геля, введенного внутрь чехла ультразвукового датчика, которое увеличивает акустическое окно. Во время осмотра в режиме реального времени производится надавливание датчиком на потенциальные места локализации эндометриоза и пациентка указывает, в каких точках она отмечает боль при исследовании. В этом исследовании была выявлена высокая чувствительность (90,0 %) только в диагностике эндометриоза заднего свода влагалища, а при оценке крестцово-маточных связок, дистальных отделов кишечника, мочевого пузыря и мочеточников отмечалась низкая чувствительность [128]. Также было указано, что размещение большего количества геля внутри чехла датчика обеспечивает хорошее акустическое окно, но оно также усиливает амортизацию датчика при давлении, что потенциально снижает эффективность данного метода [128]. При этом имеются противоречивые данные об эффективности использования внутривлагалищного контрастирования для ультразвуковой диагностики наружного генитального эндометриоза. В обзоре, включающем пять исследований, специально оценивающих ТВ УЗИ с контрастным усилением для оценки ГИЭ ректосигмоидальной локализации не было выявлено преимуществ контрастирования перед обычным ТВ УЗИ [128]. С другой стороны в обзоре Cochrane были обобщены все опубликованные исследования, оценивающие точность ТВ УЗИ в диагностике наружного генитального эндометриоза [287]. В этом обзоре показана более высокая чувствительность и специфичность контрастной трансвагинальной эхографии в выявлении глубокого инфильтративного эндометриоза задних отделов таза по сравнению с обычным ТВ УЗИ [287]. Потенциально, контрастное усиление может

повысить эффективность двухмерной эхографии в диагностике ГИЭ, но для его широкого применения требуются более углубленные исследования [439].

Был проведен ряд исследований по оценке эффективности диагностики эндометриоза в различных анатомических участках таза [188; 224; 319; 362; 432; 514]. В систематическом обзоре с мета-анализом Gerges и соавт. [362] сообщается об общей низкой чувствительности в сочетании с более высокой специфичностью диагностики ГИЭ различной анатомической локализации. Эти результаты подтверждаются и другими исследованиями [228; 421; 472]. В частности, эндометриоз крестцово-маточных связок был определен с чувствительностью и специфичностью 64 % и 97 % соответственно [129]. Чувствительность и специфичность эндометриоза прямой и сигмовидной кишки, которая была подтверждена данными колоноскопии, составила 16,3 % и 56,6 % соответственно, с точностью метода 7 % [53; 473].

Для оценки Дугласова пространства был установлен специфический динамический тест, получивший название «признак скольжения – sliding sign» [386]. Данный тест позволяет определить, свободно ли передняя стенка прямой кишки скользит по задней стенке влагалища, шейки и тела матки, и насколько подвижна матка по отношению к пузырно-маточной складке и мочевому пузырю [385; 421]. Отсутствие скольжения является косвенным признаком эндометриоза прямой кишки [318; 492]. Также отсутствие подвижности пораженных эндометриозом яичников считается косвенным признаком поверхностного ипсилатерального эндометриоза [359; 401; 434; 452; 484].

До последнего времени диагностика поверхностного эндометриоза с помощью эхографии считалась малоэффективной [213; 382]. Недавно появился новый диагностический метод – «соноПОДография». С помощью этого метода производится оценка очагов поверхностного эндометриоза через акустическое окно, которое образуется при введении в Дугласово пространство через внутриматочный баллонный катетер физиологического раствора. Данный тест показал среднюю чувствительность при высокой специфичности (65,0 % и 99,0 % соответственно), что позволяет исключить данную форму эндометриоза при

получении положительного результата [435]. Однако наличие сочетанных форм эндометриоза и спаечного процесса в малом тазу затрудняют проведение данного исследования. Также с помощью соноПОДографии нельзя оценить все возможные локализации поверхностного эндометриоза [439]. Следует отметить, что при наличии множественных ( $> 3$ ) очагов наружного генитального эндометриоза или эндометриоидных кист яичников больших размеров нарушается ультразвуковая анатомия таза, и эффективность ультразвуковых методов исследования значительно снижается [486].

Оценка васкуляризации с помощью доплерографии и соноэластография при выявлении наружного генитального эндометриоза различной локализации носит вспомогательный характер, в основном, в дифференциальной диагностике со злокачественными новообразованиями тазовых и смежных органов [42; 48; 101].

В последнее время в практику ультразвукового исследования активно внедряются новые методы диагностики. К таким методам можно отнести объемную (3D/4D/5D) эхографию, использование нейросетей и модели искусственного интеллекта. Эти методы позволяют получить мультиплоскостные изображения высокой точности, которые сопоставимы с магнитно-резонансной томографией, способствуют оптимизации проведения исследования, сравнивать динамические изменения в очагах поражения [147; 328; 429; 467; 468]. Полезность новых подходов для оценки очагов наружного генитального эндометриоза еще предстоит доказать, так на данный момент не выявлено их значительного преимущества по сравнению с традиционными методами ультразвуковой диагностики [532; 147; 187].

При диагностике наружного генитального эндометриоза магнитно-резонансная томография, несмотря на высокую точность, используется в качестве метода второй линии [238]. Показаниями к проведению МРТ при подозрении на данную патологию являются случаи эндометриоза, которые вызвали затруднения при ультразвуковом исследовании и для определения стадии глубокого инфильтративного эндометриоза [345]. Ограничением метода являются

множественные противоречия в интерпретации МРТ протоколов для оценки наружного генитального эндометриоза. До сих пор являются предметами дискуссии какие последовательности МРТ предпочтительнее (T1 или T2) для оценки эндометриоидных гетеротопий различной локализации; для исследования каких очагов эффективнее использовать внутривенное контрастирование [238; 345; 477]. При этом следует отметить, что МРТ позволяет проводить объективную оценку очагов поражения эндометриозом органов таза и смежных анатомических структур [53; 451; 466]. В литературе указывается на значительный разброс данных в диагностической точности МРТ при различных подтипах наружного генитального эндометриоза [156]. Наиболее высокая чувствительность была определена при диагностике эндометриоза влагалища (МРТ – 80,0 %, ТВ УЗИ – 46,7 %) и крестцово-маточных связок (МРТ – 84,4 %, ТВ УЗИ – 78,3 %) [195; 286; 477]. При оценке с помощью МРТ дистальных отделов кишечника в разных исследованиях была показана значительная вариабельность диагностической точности, чувствительность находилась в пределах 63,0–98,0 %, а специфичность колебалась от 78,0 до 100,0 % [53; 196; 345]. Чувствительность диагностики ГИЭ дистальных отделов кишечника при совместном применении УЗИ и МРТ составила 90,5 % [279].

Согласно данным ведущих специалистов в эхографии, общая точность МРТ и УЗИ в диагностике генитального эндометриоза находится примерно на одном уровне и существенно зависит от правильного методологического подхода с использованием четких и информативных критериев заболевания [25; 345; 439; 477].

В последнее время уделяется большое внимание исследованию молекулярных маркеров, способных улучшить неинвазивную диагностику генитального эндометриоза [61; 83; 175; 287; 374]. В настоящее время выявлено более 120 биомаркеров для диагностики эндометриоза [159; 209; 489].

Один из наиболее распространенных биомаркеров гликопротеин СА-125 оказался недостаточно эффективен для диагностики эндометриоза. Была выявлена его низкая специфичность, поскольку изменение его уровня отмечалось также при

воспалительных процессах в малом тазу, опухолевидных образованиях придатков различного генеза и неопластических процессах женских половых органов [78]. Гликопротеины СА-19-9, СА-15-3 и СА-72, выявили еще более низкую по сравнению с СА-125 диагностическую точность в оценке эндометриоза [61]. Однако при комбинированном определении у пациенток с подозрением на эндометриоз уровня СА-125 с набором цитокинов и ангиогенных факторов данный диагноз был определен с высокой диагностической точностью, где чувствительность и специфичность составили от 81,0 % до 90,0 % и от 63,0 % до 81,0 % соответственно [239]. Для внедрения результатов этого исследования в практику необходимо подтверждение полученных данных в более масштабных работах [61].

В систематическом обзоре, посвященном исследованию биомаркеров крови Nisenblat и соавт. [287] выявили 141 исследование с участием 15141 человека и 122 молекулярными маркерами. Они пришли к выводу, что ни один из биомаркеров не обладает достаточной точностью для клинического использования вне исследовательских учреждений. Кроме того, большинство работ по исследованию биомаркеров эндометриоза являются недостаточно мощными и имеют значительные методологические проблемы [287]. Всемирным фондом исследований эндометриоза было отмечено низкое методологическое качество исследований, посвященных биомаркерам в диагностике эндометриоза; фондом было рекомендовано разработать строгие рекомендации по стандартизации данных, которые направлены на повышение точности и воспроизводимости исследований [501–504].

В более позднем систематическом обзоре Cochrane Database [175] проводилась сравнительная оценка диагностической точности неинвазивных методов исследования эндометриоза. Данная работа включала 49 научных трудов с участием 4807 женщин: сравнительная оценка включала 13 исследований поверхностного перитонеального эндометриоза, 10 – эндометриоза яичников и 15 – глубокого инфильтративного эндометриоза [175]. Наиболее изученными методами исследования оказались трансвагинальное УЗИ и магнитно-резонансная

томография. Большинство работ, посвященных применению биомаркеров в диагностике данного заболевания, не соответствовало требованиям Всемирного фонда исследований эндометриоза. Неинвазивные методы исследования не смогли выявить эндометриоз с достаточной точностью, чтобы их можно было рекомендовать для замены хирургического вмешательства [175].

В отечественном обзоре литературы Н. А. Межлумовой и соавт. [61], посвященном биомаркерам эндометриоза, также указывается на значительное несоответствие данных, полученных разными авторами. В нем отмечается, что для достижения прогресса в исследовании молекулярных маркеров при эндометриозе необходимы методологически выверенные испытания на всех этапах работы. Это возможно только при стандартизации научной деятельности исследователей и клиницистов при выполнении процедур, относящихся к формированию групп пациенток, использованию единой классификации распространенности патологического процесса, сбору и хранению полученного биоматериала, применению общих лабораторных технологий и совместному участию в анализе данных [61].

В недавнем систематическом обзоре Р. Т. К. Saunders и соавт. [426], оценивающим патофизиологию эндометриоза, было выполнено многофакторное поисковое исследование в базах данных Cochrane, PubMed, Embase, NI-15-CRD (включая DARE, NHS-EED и HTA). В нем отмечено об отсутствии новых биомаркеров, внедренных в клиническую практику с 2016 года [426]. При этом следует отметить нескольких новых перспективных исследований, использующих микроРНК крови в качестве биомаркеров эндометриоза, у которых не выявлена низкая воспроизводимость результатов исследований [130; 296; 381]. Выявление надежных неинвазивных биомаркеров до сих пор остается одной из главных нерешенных задач для диагностики и мониторинга эндометриоза [350; 458].

Гистероскопия является оперативным вмешательством, позволяющим повысить качество диагностики внутриматочной патологии [35]. Признаки, характерные для аденомиоза, очень разнородные и зависят от многих внешних факторов [40]. Поэтому аденомиоз считается одной из самых сложных патологий



для диагностической гистероскопии, с общей чувствительностью только 44,0 % [5; 24; 35]. По данным разных авторов чувствительность отдельных признаков аденомиоза при гистероскопии имеет очень большую вариабельность, которая составила 24,0 %–78,0 %, при этом выявлена очень высокая специфичность данного метода, которая составила почти 100,0 % [46; 68; 126; 278].

Наиболее характерными гистероскопическими признаками аденомиоза считаются точечные или щелевидные единичные или множественные ходы в форме глазков темно-красного цвета, бугристые стенки полости матки, деформация увеличенной полости матки узлами аденомиоза, в виде структур с желтым или бледно-желтым оттенком [12; 40; 86; 91]. На начальных этапах аденомиоза устья очагов гетеротопий имеют точечные размеры, которые увеличиваются по мере прогрессирования заболевания [40; 86].

Для диагностики аденомиоза предпочтительно сочетать гистероскопию с прицельной биопсией или с отдельным выскабливанием полости матки с последующим патогистологическим исследованием полученного материала [5; 86; 91]. Данный метод показал свою эффективность для дифференциальной диагностики аденомиоза с другими заболеваниями полости матки, в особенности, с миомой матки подслизистой локализации [12; 37; 40]. По мнению ряда авторов, диагностическую гистероскопию целесообразно проводить в качестве исследования первой линии при женском бесплодии, вызванном эндометриозом [278; 402]. При этом у Л. В. Адамян и соавт. [5] в своем фундаментальном труде было подчеркнуто, что в отдельности гистероскопию нельзя назвать высокоинформативным методом. Только применение ее в комплексе с другими методами исследования можно считать ценным в диагностике аденомиоза [5].

Диагностическая лапароскопия считается одним из наиболее информативных методов инструментальной инвазивной диагностики [35]. С помощью этого метода выполняется изучение эндометриoidных гетеротопий по цвету, форме, количеству и размерам [185]. Согласно рекомендациям Всемирного фонда исследования эндометриоза диагностическая лапароскопия включает оценку следующих органов и структур: матки и околоматочной

клетчатки, париетальной и висцеральной брюшины, нижних сосудов эпигастрия, внутреннего пахового кольца, пузырно-маточной складки, мочевого пузыря, широкой связки матки, области придатков матки, особенно fossa ovarica, прямокишечно-маточного углубления, параректального пространства, прямой и сигмовидной кишки, аппендикса, тонкой кишки [444]. Проведение биопсии участков, подозрительных на наличие эндометриоза крайне желательно, так как последующее гистологическое исследование является основным методом, подтверждающим присутствие эндометриоза. Общая чувствительность и специфичность метода составила 94,0 % и 79,0 % соответственно [287; 315]. Для эндометриоза различной локализации диагностическая точность лапароскопии существенно отличается. При оценке перитонеального эндометриоза чувствительность метода близка к 100,0 %. Это достигается с помощью применения видеооптической системы с высокой разрешающей способностью и значительного увеличения, что позволяет выявлять окрашенные патологические очаги размерами менее 100 мкм [5; 40; 91]. Внешний вид очагов эндометриоза крайне разнообразен (более 20 видов), но все они имеют выраженную неоваскуляризацию. В качестве дополнительных методов исследования, позволяющих более эффективно оценить очаги поражения, предложено применять термо-цветовой тест или флуоресценцию в ближней инфракрасной области с индоцианином зеленым. Данные методики эффективны на начальных стадиях заболевания без выраженного спаечного процесса [5; 499]. Точность выявления эндометриоидных кист яичников при лапароскопии находится в пределах 93,0–98,0 % [40; 52]. Лапароскопия оказалась неэффективной в диагностике эндометриоза влагалища, а при выявлении эндометриоза ректосигмоидального отдела кишечника чувствительность метода оказалась только 6,0 % [444]. При этом в диагностике эндометриоза с помощью лапароскопии отмечены недостатки. Аденомиоз может быть диагностирован только при поражении всей толщи миометрия с вовлечением в патологический процесс серозной оболочки матки или в случае adenomiosis externa [5; 118]. В случае обширного поражения эндометриозом с выраженным спаечным процессом

и облитерацией маточно-прямокишечного углубления отмечаются трудности диагностики глубины инфильтративных форм гетеротопий и визуальной оценки очагов поверхностного эндометриоза [304; 408; 488]. Имеются данные об ограниченности прямой визуализации при диагностической лапароскопии, где общая точность составила 77,1 % с очень низкой специфичностью (40,0 %), а только каждый второй образец биопсии из очагов, подозрительных на наличие эндометриоза, был подтвержден при гистологическом исследовании [191; 315]. Кроме того было отмечено, что надежность лапароскопии для диагностики эндометриоза зависит от опыта и мастерства хирурга, проводящего исследование [283; 359; 505]. При использовании данного метода могут случаться опасные для жизни осложнения; так, повреждение кишечника отмечается в 0,16 % случаев, урологическая травма – в 0,12 % случаев, повреждение сосудов – в 0,01 % случаев [368; 441]. Диагноз эндометриоз после диагностической лапароскопии выставляется только у 30 % женщин [260]. Несмотря на диагностическую ценность данного метода, пациентки без эндометриоза подвергаются неоправданному хирургическому риску, и могут испытывать отрицательную эмоциональную реакцию после операции [439]. Кроме того, проведение лапароскопии в два этапа (диагностическая, а затем лечебная) включает потенциальный вред и неудобства для пациентки и повышение финансовой нагрузки для системы здравоохранения [186; 454]. В связи с совершенствованием методов неинвазивной диагностики (УЗИ и МРТ), сопоставимую, а в некоторых локализациях эндометриоидных очагов и лучшую их диагностическую точность имеет смысл в постепенном снижении количества диагностической лапароскопии для выявления генитального эндометриоза [36; 84; 171; 279; 444; 392].

Гистологический диагноз «эндометриоз» выставляется при наличии эндометриоидных желез и стромы в образцах ткани, полученных после прицельной биопсии или иссечения очагов поражения вследствие хирургического вмешательства [64]. Данный метод является наиболее точным при правильном заборе полученного материала и системном исследовании органов малого таза [191]. Наличие морфологического субстрата в виде прогрессирующих очагов

гетеротопий признается сторонниками всех существующих теорий генитального эндометриоза [39].

Выделяют четыре морфофункциональные формы аденомиоза: растущую, стабильную, регрессирующую и смешанную. Их использование дает возможность получения как общей картины аденомиоза, так индивидуального подхода к каждой пациентке [120]. При смешанной форме аденомиоза одновременно обнаруживаются различные морфофункциональные формы эндометриоидных очагов, и выявляется она у 60 % пациенток [120]. В случае микроскопического исследования в очаге эндометриоза и окружающих тканях выявляются стромальные артериолы с наличием экстравазированных эритроцитов и пигментированных гистиоцитов, которые отражают нарушение микроциркуляции с признаками застоя и полнокровия сосудов. Эти признаки особенно важны при атрофии эндометриоидной стромы [51; 62]. Проведение иммуногистохимического анализа позволяет определить влияние экспрессии гормонов на состояние эндометриоза, выявлять атрофические изменения эндометриоидной стромы у пациенток, использующих гормональную контрацепцию и в менопаузе [622]. Оценка маркера стромальных клеток CD10 с применением иммуногистохимического окрашивания позволяет выявить эндометриоз в случаях скудости материала, полученного при биопсии или при недостатке стромального или эпителиального компонента [234; 460]. Кроме того, была выявлена децидуализация стромы в эндометриоидных кистах яичников во время беременности и у небеременных женщин при приеме прогестинов [184; 438].

Гистологическое исследование у пациенток с генитальным эндометриозом незаменимо при проведении дифференциальной диагностики [234]. При эндометриозе яичников, крестцово-маточных связок, ректовагинальной перегородки и дистальных отделов кишечника требуется исключение злокачественных новообразований женских половых органов и желудочно-кишечного тракта, в первую очередь, опухоли прямой кишки с метастазами Шнитцлера [40; 110; 111].

Для гистологического исследования не существует чувствительности или специфичности, поскольку оно имеет самый высокий уровень надежности, с которым можно сравнивать другие методы исследования генитального эндометриоза [3; 394]. Эффективность гистологического исследования, как и другие методы диагностики эндометриоза, зависит от опыта и квалификации патологоанатома. Трудности диагностики могут возникнуть при небольших поражениях поверхностного эндометриоза, когда образцы могут состоять только из стромы эндометрия или иметь термические повреждения, затрудняющие диагностику. Такие срезы необходимо исследовать при сильном увеличении, иначе их можно неправильно интерпретировать как лимфоидную ткань [62]. В старых очагах эндометриоза может развиваться фиброзная облитерация при которой количество эндометриальной стромы будет скудным, что может препятствовать диагностике эндометриоза [234]. Патологоанатомы, проводящие исследование должны иметь настороженность в отношении эндометриоза, направленную на выявление характерных артериол, очагов кровоизлияния, гистиоцитов и иммунореактивности CD10 [62].

Всемирный фонд исследований эндометриоза в серии работ, опубликованных в 2014 г., рекомендовал врачам-гинекологам и патологоанатомам стандартизировать методы отбора проб при биопсии и во время лапароскопии у женщин, подвергшихся оперативному вмешательству по поводу предполагаемого эндометриоза даже при отсутствии визуальных признаков данного заболевания [61; 501; 503].

### **1.3. Генитальный эндометриоз и беременность**

До последнего времени существовало исторически сложившееся мнение, что беременность может оказывать положительное влияние на состояние эндометриоза и его симптоматику [154]. Считалось, что в основе этого процесса лежит ановуляция и аменорея, которые препятствуют кровотечению из

эндометриоидной ткани, а также различные метаболические, гормональные, иммунные и ангиогенные изменения, происходящие во время беременности [227]. Однако в последние годы появились доказательные данные о негативном влиянии эндометриоза не только на снижение фертильности, но и на течение беременности и исходы родов [24; 154; 369]. У 25–50 % женщин со сниженной фертильностью наблюдают эндометриоз, а у 40–50 % пациенток с эндометриозом выявляют бесплодие [24; 115; 296]. В виду того, что в последние годы диагностический подход к эндометриозу изменяется с гистологического исследования на неинвазивные методы, появилась возможность выявить эндометриоз на этапе планирования беременности; поэтому накопление данных об акушерских осложнениях при этой патологии приобретает особую актуальность [24; 266].

В доступных литературных источниках описан широкий спектр осложнений во время гестации и родов, которые вызваны изменениями в органах малого таза, происходящих при беременности на фоне данного заболевания [10; 227]. Однако значительная часть исследований, посвященных этой теме, характеризуются существенной качественной и количественной неоднородностью, которая затрудняет достоверную оценку имеющихся данных [154].

В ряде исследований была выявлена связь между гистологически подтвержденным эндометриозом и неблагоприятными исходами беременности [222; 292]. Был выявлен высокий риск самопроизвольного аборта (ОР 1,40, 95 % ДИ 1,31–1,49), внематочной беременности (1,46 ОР, 95 % ДИ 1,19–1,80), гестационного сахарного диабета (ОР 1,35, 95 % ДИ 1,11–1,63), гипертензивных расстройств во время беременности (ОР 1,30, 95 % ДИ 1,16–1,45), преждевременных родов (ОР 1,16, 95 % ДИ 1,05–1,28), новорожденных с низкой массой тела (ОР 1,16, 95 % ДИ 1,03–1,29) по сравнению с женщинами без диагноза эндометриоз. Также наблюдалась ассоциация между эндометриозом и мертворождением (ОР 1,27, 95 % ДИ 1,01–1,60), и высокой частотой родоразрешения путем операции кесарево сечение (ОР 0,94, 95 % ДИ 0,54–1,62) [222; 388].

Эндометриоз является заболеванием, характеризующимся изменениями не только в эктопическом, но и эутопическом эндометрии, что может быть связано с неблагоприятными исходами беременности и родов [124]. К настоящему времени существует достаточно большое количество работ, посвященных патогенетическим механизмам, влияющим на осложненное течение беременности и родов при эндометриозе [112].

К одной из таких наиболее распространенных гипотез относится утолщение переходной соединительной зоны матки (JZ), чаще наблюдаемое при выраженном диффузном аденомиозе, иногда в сочетании с глубоким инфильтративным эндометриозом [135]. У пациенток без эндометриоза формирование нормальной плацентации характеризуется полным преобразованием спиральных артерий в большие маточно-плацентарные сосуды на уровне соединительной зоны матки [225]. При эндометриозе на уровне JZ происходит патологическое ремоделирование спиральных артерий, с формированием сосудистых аномалий и дефектной глубокой плацентацией [296]. Повышенный риск плацентарной дисфункции у беременных с эндометриозом может привести как к неблагоприятным последствиям для плода (задержка внутриутробного развития, мертворождение), так и для матери (преэклампсия, предлежание, отслойка плаценты и послеродовые кровотечения) [390].

Для пациенток с эндометриозом характерна местная гиперэстрогения, а также гиперсекреция мышечного слоя матки [372]. Баланс эстрогена и прогестерона жестко и взаимно контролируются посредством регулируемой экспрессии стероидных рецепторов, протеинов Шаперона и последующих передающих сигнальных компонентов [217]. Гиперэстрогенная среда во время беременности является причиной дисрегуляции сосудов матки [295]. Возникает сопротивление эндометрия к избирательному действию прогестерона [237]. В норме прогестерон является пусковым механизмом ответа эндометрия матки, характеризующегося трансформацией стромальных клеток в специализированные децидуальные клетки и индуцирующие рецептивный фенотип эмбриона [124]. Резистентность к прогестерону приводит к разрегулированности генов,

отвечающих за децидуальный ответ и имплантацию эмбриона. На более поздних сроках беременности аномальные рецепторы эстрогена и прогестерона на фоне эндометриоза, опосредованные сигнальными путями, приводят к дисфункции эндометрия, ответственной за неправильное взаимодействие децидуа и хориона [124; 134; 229; 371].

Важная роль в патогенезе осложнений беременности на фоне эндометриоза отводится воспалительному процессу, который может проявляться как на эндометриальном, так и на системном уровнях [124]. Усиление местных и системных воспалительных процессов при эндометриозе считается основным фактором, приводящим к иммунной и сосудистой дисфункции при взаимодействии плаценты и децидуа, вследствие чего развивается преэклампсия, ЗВРП и происходят преждевременные роды [217]. При эндометриозе наличие эктопической ткани связано с локальной гиперпродукцией нескольких провоспалительных и профиброзных цитокинов и хемокинов (интерлейкины (IL-1, 6, 8), фактор некроза опухоли (TNF), трансформирующий фактор роста (TGF), моноцитарный хемотаксический протеин 2 (MCP-2)) [340]. Воспалительная среда, вызванная эндометриозом, подавляет экспрессию рецептора прогестерона децидуальных клеток, определяя аномальную инвазию трофобласта в соединительную зону миометрия на ранних сроках гестации [225]. Эндометриоз провоцирует развитие фиброза, который увеличивает жесткость периферических сосудов и нарушает функцию эндотелия. Фиброзное поражение сосудов малого таза препятствует физиологической гемодинамической адаптации, происходящей на поздних сроках беременности [146]. Также при эндометриозе были выявлены патологические уровни коагуляционных и инкреторных параметров в периферической крови [149]. При физиологической беременности спиральные артерии замещают свою мышечно-эластичную стенку аморфным фибриноидным покрытием, содержащим клетки трофобласта, что приводит к формированию сосудов с высокой скоростью, низким сопротивлением и отсутствием вазоактивности, способных обеспечить достаточное количество крови для удовлетворения растущих потребностей развивающегося плода [217].



При беременности, осложненной эндометриозом, спиральные артерии сохраняют свой мышечно-эластический слой, подвергаются гиперпластическим изменениям, с последующим увеличением сопротивления маточных артерий току крови и дефектам плацентации [164].

Были получены данные о повышении внутриматочного давления и повышенной сократимости миометрия у пациенток с эндометриозом. Причиной этого считают повышенную экспрессию простагландинов, вызывающих у беременных с эндометриозом раздражение и сокращение матки, появление хрупкости плодных оболочек [131]. В качестве одной из причин повышенной активности эндометрия считается оксидативный стресс. Было показано, что высвобождение и накопление свободных радикалов у беременных с эндометриозом приводит к дисфункции эндотелия и развитию неблагоприятных перинатальных исходов [55].

Во время беременности на фоне эндометриоза происходит децидуализация стромы эктопического эндометрия. При этом повышается секреция эпителиальных желез, возрастает васкуляризация стромы и индуцируется отек [124]. Децидуализированная эндометриома яичника во время беременности может мимикрировать под злокачественную опухоль [438; 285]. Также под воздействием гормонов беременности черты децидуализации приобретают эндометриоидные импланты, расположенные за пределами малого таза. Наиболее часто поражаются брюшина, мочевого пузыря, кишечник, диафрагма, плевра, легкие, грудь; особенно следует обращать внимание на рубцовые изменения кожи после операции кесарево сечение и эпизиотомии. Эти состояния также могут быть ошибочно диагностированы как злокачественные новообразования [2; 124; 184]. Проникновение децидуализированной эндометриоидной ткани внутрь стенки сосудов является предрасполагающим фактором разрыва маточно-яичниковых артерий или сосудов параметрия, что может быть причиной кровотечения с непредсказуемой степенью тяжести [10; 124; 226].

Самым распространенным осложнением беременности на фоне эндометриоза считаются преждевременные роды [388]. В исследовании

А. Tuominen и соавт. [388] указано, что частота преждевременных родов при эндометриозе независимо от оперативного или консервативного метода его лечения составляет 15,0–20,0 %. Это выше уровня преждевременных родов при неосложненной беременности в 3–4 раза [388]. Было проведено ряд исследований, в которых оценивалось влияние различных типов эндометриоза на частоту преждевременных родов и преждевременного разрыва плодных оболочек. Было доказано, что при аденомиозе риск преждевременных родов выше, чем у беременных без этой патологии [131]. Также при аденомиозе была выявлена более высокая частота преждевременного разрыва плодных оболочек [139]. В нескольких исследованиях у беременных с эндометриозом был зарегистрирован статистически более высокий риск преждевременных родов в сроках менее 37, 34 и 32 недель гестации и рождение при этом плодов с экстремально низкой массой тела [138; 218; 416].

Также было установлено, что применение метода вспомогательных репродуктивных технологий является фактором риска преждевременных родов [151]. При анализе влияния аденомиоза на преждевременные роды после лечения бесплодия были получены противоречивые результаты. В исследовании Y. J. Shin и соавт. [463] было показано, что у пациенток после ВРТ частота преждевременных родов на фоне аденомиоза выше, чем у беременных без аденомиоза (ОР 3,36, 95 % ДИ, 1,66–6,82) [463]. Т. Harada и соавт. [138] установили, что распространенность преждевременных родов была значительно выше у беременных с аденомиозом после ВРТ, чем у женщин с естественным зачатием (ОР 8,75; 95 % ДИ, 1,66–46,19) [138]. Однако в более позднем исследовании эти же авторы получили результаты, что у женщин с аденомиозом, зачавших естественным путем или после лечения бесплодия без ВРТ, отмечалась более высокая частота преждевременных родов (ОР 2,57, 95 % ДИ 1,77–3,75), преждевременного разрыва плодных оболочек (ОР 2,80, 95 % ДИ 1,43–5,46) и рождения плодов с экстремально низкой массой тела (ОР 4,76, 95 % ДИ 1,75–12,91) [266].

Проводилось сравнение различных подтипов аденомиоза. Было установлено, что риск преждевременных родов (ОР 5,24, 95 % ДИ 2,15–12,8) и преждевременного разрыва плодных оболочек (ОР 5,56, 95 % ДИ 1,42–21,7) при диффузном аденомиозе был значительно выше по сравнению с беременными без аденомиоза. А при очаговом аденомиозе риск преждевременных родов и дородового разрыва плодных оболочек не отличался от здоровых беременных [132]. Также были получены данные, что риск преждевременного разрыва плодных оболочек у беременных с аденомиозом значительно выше, чем у женщин с наружным генитальным эндометриозом [138]. В недавнем описательном синтезе систематических обзоров с мета-анализом P. Vercellini и соавт. [154] указали, что очаги глубокого инфильтративного эндометриоза являются факторами риска преждевременных родов и преждевременного разрыва плодных оболочек, а наличие эндометриоза яичников и поверхностного эндометриоза не выявило связи с данными осложнениями беременности и родов. При этом в отечественном более раннем систематическом обзоре отмечено двукратное увеличение преждевременных родов у пациенток с эндометриозом яичников, беременность у которых наступила с помощью ВРТ [43].

Преждевременные роды и преждевременный разрыв плодных оболочек являются многофакторными состояниями, при которых трудно выявить их конкретную причину [153]. В качестве одной из причин преждевременных родов при аденомиозе предполагается наличие воспаления. Н. Tamura и соавт. [177] в своем исследовании определили более высокую частоту инфекции матки у пациенток с диффузным аденомиозом по сравнению с женщинами с очаговой формой данного заболевания. Однако наличие инфекции не является обязательным фактором преждевременных родов. Пусковым механизмом наступления преждевременных родов может послужить асептическое воспаление, которое совместно с микробным воспалением может вызвать резистентность к прогестерону и быть причиной этого осложнения беременности [267; 288].

Было доказано увеличение частоты преждевременных родов у беременных, толщина миометрия матки у которых мало изменялась с первого по второй

триместр гестации, что говорит о сформировавшейся ригидности стенок матки [10]. Исследование толщины миометрия с помощью эхографии показало, что у женщин с аденомиозом стенка матки толще и менее растяжима во втором триместре беременности [493].

Была проведено исследование плодных оболочек при беременности на фоне глубокого инфильтративного эндометриоза. У женщин с ГИЭ после родов плодные оболочки были толще, чем при физиологической беременности, а при микроскопическом исследовании у них были обнаружены изменения трофобластического слоя внеклеточным материалом и воспалительными инфильтратами [106]. Эти данные подтверждают гипотезу, что глубокий инфильтративный эндометриоз сохраняется во время беременности, влияет на децидуальную часть хориона и может вызвать преждевременные роды [333].

Ряд проведенных исследований, показал, что хирургическое иссечение эндометриоза до зачатия не снизило распространенность преждевременных родов и частоту преждевременного разрыва плодных оболочек у беременных с эндометриозом в анамнезе [163; 213; 388; 390; 482]. Эти данные свидетельствуют о том, что у женщин с эндометриозом в анамнезе независимо от методов лечения часто наблюдаются необратимые эпигенетические изменения в эутопическом эндометрии, которые являются причиной преждевременных родов [154; 354].

Вопрос о влиянии эндометриоза на возникновение преэклампсии и гипертензивных расстройств во время беременности до настоящего времени вызывает много противоречий [178]. В ряде работ был выявлен повышенный риск преэклампсии у беременных с эндометриозом [124; 176; 213; 220; 222]. Согласно результатам других исследований во время беременности, напротив, не была выявлена связь гипертензивных расстройств и преэклампсии с эндометриозом [218; 415; 442]. В систематическом обзоре с мета-анализом R. Pinnerup и соавт. [221] указывается на высокую гетерогенность ( $I^2 = 91,0\%$ ) исследований при оценке гипертензивных расстройств и преэклампсии на фоне эндометриоза. Были опубликованы данные о более частом сочетании гипертензивных расстройств и эндометриоза у беременных среднего и старшего репродуктивного возраста [456].

В работе A. Hashimoto и соавт. [131], напротив, отмечался высокий риск преэклампсии у первобеременных пациенток на фоне аденомиоза, который не зависел от возраста женщины (OR: 16,2; 95 % ДИ 3,6–97,8). Ими было предложено исключить хроническую гипертонию из оценки влияния эндометриоза на развитие преэклампсии и гипертензивных расстройств во время беременности. Также в этом исследовании отмечался более высокий риск только аденомиоза на развитие преэклампсии по сравнению с общей популяцией (OR 1,86, 95 % ДИ 1,11–3,14), при наружном эндометриозе высокого риска развития преэклампсии выявлено не было [131]. В исследовании S. Shinohara и соавт. [132] установлено, что при диффузном аденомиозе беременность значительно чаще осложнялась гипертензией (OR 3,54, 95 % ДИ 1,23–10,2) в том числе преэклампсией тяжелой степени (OR 7,45, 95 % ДИ 1,70–32,6). Однако при очаговом аденомиозе риск развития преэклампсии существенно не отличался от группы здоровых беременных [132].

Было выявлено, что преэклампсия во время беременности развивается при повышенном асептическом воспалительном фоне [436]. Асептическое воспаление развивается в результате хронического кровотечения, вызванного нарушениями формирования плаценты на ранних сроках беременности, и хронического воспаления в миометрии, присутствующем при эндометриозе. У пациенток с эндометриозом выявлена дисфункция клеток uNK, которые являются важнейшим компонентом иммунного ответа. Их нарушение во время имплантации приводит к формированию поверхностной плацентации, что способствует возникновению преэклампсии [288].

В ряде исследований было показано влияние эндометриоза во время беременности на рождение маленьких для данного срока детей и задержки внутриутробного развития плода (ЗВРП). В ретроспективном исследовании A. Hashimoto и соавт. [131] установлена высокая вероятность рождения детей с низкой массой тела или с синдромом задержки развития плода на фоне аденомиоза (OR = 4,3; 95 % ДИ 1,8–10,3). Данные результаты были подтверждены в двух других крупных проспективных когортных исследованиях. A. Yamaguchi и

соавт. [416] и L. V. Farland и соавт. [222] в своих работах получили умеренную связь между аденомиозом и вероятностью рождения маловесных детей (OR = 1,68; 95 % ДИ 1,13–2,51) и (OR = 1,16; 95 % ДИ 1,03–1,29) соответственно. Было обнаружено, что риск ЗВРП у женщин с аденомиозом, зачатых спонтанно или в результате лечения бесплодия без применения ВРТ, был выше, чем у женщин без аденомиоза (OR 2,88, 95 % ДИ 1,70–4,86) [138]. В другом исследовании ЗВРП наблюдалась у 20,0 % беременных с эндометриозом, хроническая гипоксия плода отмечалась у 35,0 % беременных, а их сочетание – у 15,0 % беременных с данной патологией [387].

Был выявлен высокий риск рождения детей с низкой массой тела и с ЗВРП при сочетании диффузного аденомиоза и наружного генитального эндометриоза во время беременности. При проведении логистического регрессионного анализа C. Scala и соавт. [300] установлено, что диффузный аденомиоз был единственным фактором, который независимо ассоциировался с синдромом задержки развития плода у беременных с наружным генитальным эндометриозом (OR = 3,74; 95 % ДИ 1,16–12,1). В другом исследовании этих же авторов [290] отмечено, что наличие изолированных поражений эндометриоза не повышает риск рождения маловесных для срока беременности детей. Частота внутриутробной задержки развития плода у беременных с изолированным диффузным аденомиозом составила 7,5 %, при эндометриозе яичников – 8,3 %, у беременных без аденомиоза – 8,8 % [290]. Следует также отметить, что M. T. Glavind и соавт. [220] при оценке скандинавской когорты новорожденных не выявили связи между эндометриозом и рождением детей с низкой массой тела для данного срока гестации.

Среди причин рождения детей с низкой массой тела при беременности на фоне эндометриоза ведущее место занимает плацентарная дисфункция. При оценке кровотока в матке с использованием бесконтрастной магнитно-резонансной ангиографии у беременных с аденомиозом и тяжелой формой ЗВРП васкуляризация в очагах аденомиоза была повышена, а в плаценте – снижена. Также было установлено, что при увеличении контакта плаценты с очагами

аденомиоза снижается кровообращение в межворсинчатых пространствах, которое приводит к уменьшению перфузии плаценты и замедлению роста плода [469]. В более позднем исследовании, выполненном с использованием МРТ, было подтверждено, что имплантация плаценты вблизи очагов поражения эндометриозом повышает риск задержки внутриутробного развития плода [377].

Была выявлена связь между эндометриозом и неблагоприятными неонатальными исходами. Установлено, что эндометриоз является фактором риска мертворождаемости [138; 219; 222; 225].

Дородовое кровотечение, включая предлежание плаценты и отслойку плаценты, является одной из основных причин материнской смертности в мире [221]. В ряде систематических обзоров с мета-анализом сообщалось о связи между дородовым кровотечением и эндометриозом [213; 506]. S. Uccella и соавт. [387] обнаружили связь между предлежанием плаценты и расположением эндометриоза: Частота предлежания плаценты у пациенток с глубоким инфильтративным эндометриозом составила 11,7 %, по сравнению с 0,5 % в контрольной группе ( $P < 0001$ ), в то время как у женщин с эндометриозом яичников и брюшины она была такой же, как в контрольной группе [387]. Также при оценке исхода беременности у женщин с ректовагинальными очагами ГИЭ отмечалась более высокая частота преждевременной отслойки плаценты и дородового кровотечения [176]. В исследовании С. Exacoustos и соавт. [176] было отмечено, что риск предлежания плаценты у беременных с глубоким инфильтративным эндометриозом значительно возрастает по сравнению с общей популяцией. Подобные результаты были получены в других исследованиях. В обзоре электронных баз данных В. Leeners и соавт. [457] сообщают об увеличении частоты предлежания плаценты у беременных с эндометриозом в девять раз по сравнению с женщинами без эндометриоза. В недавнем обзоре Р. Vercellini и соавт. [154] отмечают увеличение частоты предлежания плаценты в 6 раз при ректовагинальной локализации ГИЭ по сравнению с эндометриозом яичников и перитонеальной формой эндометриоза. На основании мета-анализа ими был сделан вывод, что беременные с поверхностным эндометриозом брюшины и

эндометриомой яичников не входят в группу высокого перинатального и акушерского риска, в то время как у женщин с тяжелыми формами глубокого инфильтративного эндометриоза и аденомиоза риск предлежания плаценты повышен в несколько раз [154]. Также было указано, что предшествующие операции по поводу генитального эндометриоза не влияют на высокую частоту предлежания плаценты при данном заболевании [246; 388; 453].

При проведении национального японского проспективного когортного исследования Т. Harada и соавт. [138] было установлено, что риск предлежания плаценты у беременных с аденомиозом в анамнезе, зачавших с помощью ВРТ, был значительно выше, чем у женщин без аденомиоза (OR = 4,31, 95 % ДИ 1,05–17,77). Однако ими также было установлено, что сама процедура экстракорпорального оплодотворения является фактором риска предлежания плаценты. У беременных с аденомиозом в анамнезе, зачавших естественным путем или после лечения бесплодия без применения ВРТ, отмечалась более высокая частота отслойки плаценты (OR = 3,29, 95 % ДИ 1,22–8,89) [138]. При этом в другом японском исследовании, проведенном в это же время, повышенного риска отслойки плаценты при эндометриозе не было выявлено, но установлена более высокая частота послеродового кровотечения и предлежания плаценты [137]. Также был выявлен повышенный риск отслойки плаценты при сочетании аденомиоза с лейомиомой матки межмышечно-подслизистой локализации [308]. При проведении крупного ретроспективного когортного анализа осложнений беременности на фоне эндометриоза А. Shmueli и соавт. [355] был выявлен высокий риск вставания плаценты (OR = 6,24, 95 % ДИ 2,20–17,67) и послеродового кровотечения (OR = 3,7, 95 % ДИ 1,6–8,5). Потенциально негативное влияние эндометриоза на формирование спектра placenta accreta было описано S. Matsuzaki и соавт. [380] в недавнем обзоре литературы с мета-анализом.

Высокий риск послеродового гипотонического кровотечения при эндометриозе был определен и в ряде других работ [133; 411]. Однако в некоторых исследованиях не было выявлено влияния эндометриоза на развитие



послеродовых кровотечений [220; 353; 387]. В научном труде А. Tuominen и соавт. [388] отмечено, что на сегодняшний день существует много спорных моментов в патофизиологии послеродовых кровотечений при эндометриозе. Поэтому влияние данного заболевания на развитие послеродовых кровотечений требует дальнейшего изучения [388].

Причиной повышенной частоты родовых кровотечений считают дефектную имплантацию плаценты после недостаточной децидуализации. При этом аномальные спиральные артерии приводят к нарушению проходимости сосудов и кровотечению, что является причиной некроза децидуальной оболочки и воспалительного процесса в плаценте [217]. Хроническое ретроплацентарное кровотечение способствует повышенному образованию тромбина, который является мощным прямым утеротоническим агентом, провоцирующим гипертонус и сокращение матки, и приводящие к отслойке плаценты [266; 373].

Также были получены данные, что эндометриоз является фактором риска развития внематочной беременности (OR = 2,16, 95 % ДИ 1,67–2,79). [215]. В обзоре литературы F. R. Pérez-López и соавт. [216] указано, что эндометриоз связан с более высоким риском гестационного сахарного диабета. В недавнем систематическом обзоре P. Vercellini и соавт. [154] отмечают связь эндометриоза с неправильным положением плода в третьем триместре беременности. Однако они также указывают, что эти осложнения беременности следует рассматривать с осторожностью из-за высокой гетерогенности исследований. Необходимо дальнейшее углубленное изучение данных осложнений гестации на фоне эндометриоза [154].

Частота операции кесарево сечение значительно выше при беременности с эндометриозом в анамнезе по сравнению с общей популяцией (OR = 1,49, 95 % ДИ: 1,35–1,65) [221]. Согласно данным когортного исследования R. Orozco и соавт. [135] риск оперативного родоразрешения у беременных с аденомиозом повышается на 9,9%. Наибольшая частота кесаревых сечений выявлена при ректовагинальном эндометриозе. В работах А. Tuominen и соавт. [388] и P. Vercellini и соавт. [154] она составила 49,9 % и 42,9 % соответственно.

В многочисленных исследованиях, посвященных осложнениям беременности и родов при эндометриозе, указывается на значительный риск оперативного родоразрешения при различных его формах [112; 294; 336; 391; 445]. Однако К. Nirgianakis и соавт. [353] в своей работе не выявили повышенной частоты кесаревых сечений при эндометриозе по сравнению со здоровыми женщинами. Наиболее частым показанием для планового кесарева сечения было предлежание плаценты; при экстренном кесаревом сечении наиболее частыми показаниями явились слабость родовой деятельности, кровотечение и дистресс плода [176; 388]. В нескольких исследованиях было установлено, что распространенный диффузный аденомиоз и некоторые подтипы глубокого инфильтративного эндометриоза связаны с повышенным риском хирургических осложнений во время операции кесарево сечение [154; 250; 388].

Редким, но опасным осложнением беременности является спонтанный гемоперитонеум (SHiP), который имеет значительную ассоциацию с материнской и перинатальной смертностью [124; 356]. При проведении когортного исследования С. Exacoustos и соавт. [176] определили, что при ректовагинальном эндометриозе частота спонтанного гемоперитонеума в 24 раза выше, чем у здоровых женщин. Эти данные были подтверждены в ряде недавних исследований, где упоминается о повышенном риске этого осложнения на фоне генитального эндометриоза, часто заканчивающегося разлитым перитонитом с неблагоприятным исходом для матери и ее ребенка [154; 223; 335]. В нескольких исследованиях подчеркивалась трудность диагностики спонтанного гемоперитонеума, вызванного эндометриозом на ранних сроках гестации, в частности, данное осложнение может мимикрировать под внематочную беременность или псевдоаневризму маточных артерий [311; 491].

Также в нескольких исследованиях отмечалось о спонтанной перфорации кишечника во время беременности по причине эндометриоза. Данное грозное осложнение выявляется, в основном, при выраженных формах глубокого инфильтративного эндометриоза, иногда в сочетании с *adenomyosis externa* [303; 356].

Таким образом, влияние эндометриоза на осложнения беременности и родов многогранное. Оно сильно зависит от локализации эндометриозных гетеротопий и наличия сочетанной патологии. До сих пор не существует методов его лечения, как предгравидарного, так и после зачатия, которые способны предотвратить патологическую плацентацию с нарушением инвазии трофобласта и маточно-плацентарной перфузии с последующим риском неблагоприятных исходов гестации. Беременные с перитонеальным эндометриозом и эндометриозом яичников менее подвержены риску основных акушерских и неонатальных осложнений, в то время как женщины с выраженными проявлениями аденомиоза и глубокого инфильтративного эндометриоза имеют повышенный в несколько раз риск неблагоприятных исходов беременности и родов, и требуют углубленного мониторинга, начиная с ранних сроков беременности [154; 266].

#### **1.4. Подходы к лечению генитального эндометриоза**

На современном этапе ряд исследователей эндометриоза пришли к выводам, что данное заболевание поражает не только органы малого таза, но влияет на организм глобально и приводит к длительным системным нарушениям, происходящим на протяжении всего жизненного цикла пациенток [3; 448]. На основании сложных, многогранных и, во многом, до конца не изученных патофизиологических звеньев эндометриоза является актуальным комплексный междисциплинарный подход к лечению данного заболевания [3; 43; 291].

Хотя ни одна из существующих стратегий лечения эндометриоза не привела к полному излечению и предотвращению возможности возникновения рецидивов заболевания, накопленные знания по патофизиологии и клинический опыт позволили определить ряд направлений по влиянию на его симптоматику [40; 262].

Современные стратегии лечения эндометриоза включают комбинирование хирургического метода и медикаментозной терапии [89]. Основными целями лечения больных с эндометриозом являются предотвращение прогрессирования

очагов гетеротопий, купирование болевого синдрома, уменьшение менструальной кровопотери, восстановление фертильности [35; 40].

Назначать терапию целесообразно только после полного обследования пациентки и исключения онкологической патологии [166]. Однако, в отличие от новообразований, где лечение на ранних стадиях заболевания обычно позволяет получить максимальный результат, определить терапевтическое окно для эффективного воздействия на эндометриоз по-прежнему затруднительно [110; 214].

Медикаментозная терапия неспецифична, ее можно применять при аденомиозе и наружном генитальном эндометриозе, при отсутствии кистозных образований в яичниках и других опухолевых процессов в малом тазу [89]. В каждом случае она подбирается индивидуально и зависит от выраженности клинических симптомов, возраста и остроты вопроса фертильности [206; 291].

Наиболее важное место в консервативном лечении эндометриоза занимает гормональная терапия. Это связано с тем, что измененный стероидогенез является одним из ключевых звеньев в этиопатогенезе данного заболевания [54; 274]. Основными принципами современного гормонального лечения являются подавление активности гипоталамо-гипофизарно-яичниковой системы с вызыванием процесса «псевдоменопаузы» и формированием децидуоподобной реакции в очагах эндометриоза, приводящих к атрофическим изменениям в гетеротопиях [40; 89; 143].

На основании достигнутого прогресса в неинвазивной диагностике генитального эндометриоза гормональное лечение может быть назначено у симптомных пациенток без гистологического подтверждения данного заболевания после оперативного вмешательства [275; 504]. После хирургического удаления очагов эндометриоза гормональная терапия также показана для профилактики рецидивов заболевания и уменьшения выраженности его симптоматики [262; 395; 448].

К препаратам первой линии для лечения эндометриоза относят комбинированные оральные контрацептивы (КОК), прогестины, и нестероидные

противовоспалительные препараты, применение которых предпочтительнее на начальных этапах развития эндометриоза с выраженностью тазовой боли от легкой до умеренной [45; 81; 89].

Терапевтические средства второй линии показаны при неэффективности препаратов первой линии, при выраженных формах эндометриоза со степенью хронической тазовой боли от умеренной до тяжелой, в предоперационном периоде и для восстановления фертильности. К таким препаратам относятся агонисты гонадотропин-рилизинг-гормона на фоне возвратной (add-back) терапии; внутриматочная спираль, содержащая левоноргестрел; депонируемые прогестины; опиоидные анальгетики и контрацептивы в виде вагинальных колец и трансдермальных пластырей [81; 89]. Причем такое выделение очередности консервативного лечения достаточно условно и для каждой пациентки должен быть индивидуальный подход к терапии данного заболевания [11; 45; 54; 337].

В комбинированных оральных контрацептивах (КОК), одновременно находятся эстрогены и прогестины. В ряде исследований была доказана их эффективность в лечении альгодисменореи, которая была более значима при непрерывном приеме препаратов по сравнению с циклическим [234; 326; 363; 516]. Эстрогенная составляющая оказывает ингибирующее влияние на центральный уровень секреции гонадотропинов; при этом выработка эстрогенов яичниками снижается и подавляется овуляция, что формирует гипозэстрогенную среду [480]. Прогестагеновый компонент также способствует уменьшению секреции эстрогенов яичниками, оказывает противовоспалительное и антипролиферативное действие, обусловленное его взаимодействием с рецепторами прогестерона. При этом происходит децидуализация и апоптоз эндометриоидных гетеротопий, снижение выраженности хронической тазовой боли, улучшение физического и психологического статуса пациенток [89; 396]. Считается, что КОКи безопасны при приеме в течение длительного времени, не оказывают влияния на менструальный цикл и фертильность после их отмены [89]. Однако были получены данные, что эстрагены в комбинированных оральных контрацептивах являются фактором, провоцирующим агрессивное течение

эндометриоза [200; 400]. В частности, было указано, что пациентки, получавшие комбинированные оральные контрацептивы по поводу хронической тазовой боли, имели повышенную вероятность развития глубокого инфильтративного эндометриоза [9].

Прогестагены являются препаратами выбора при медикаментозном лечении генитального эндометриоза с уровнем доказательности IA [77]. Их механизм действия подобен натуральному прогестерону, и кроме центрального и периферического воздействия на очаги эндометриоза, они активируют  $17\beta$ -гидростероиддегидрогеназу 2-го типа, преобразующую эстрадиол в менее активный эстрон. Прогестины также ингибируют синтез простагландина E<sub>2</sub> (ПГЕ<sub>2</sub>), который имеет важное значение в этиопатогенезе эндометриоза и приводит к повышению синтеза эстрогенов за счет преобразующего воздействия на экспрессию ароматазы [89; 100].

Были получены данные, что при эндометриозе в результате гиперметилирования рецепторов прогестерона- $\beta$  (PR- $\beta$ ) происходит нарушение стромально-эпителиального взаимодействия [437; 509]. Снижение регуляции PR- $\beta$  приводит к прогестероновой резистентности, что вызывает модуляцию нерцептивного эутопического эндометрия и провоспалительного микроокружения. Этот патологический процесс ограничивает эффект прогестиновой терапии и усиливает системное воздействие эндометриоза [210; 231].

Из пероральных прогестинов в последние годы широкое распространение получило применение диеногеста, который является прогестагеном 4-го поколения и объединяет фармакологические свойства группы прогестерона и прогестероноподобных соединений, а также производных 19-нортестостерона [30; 89]. Он не проявляет выраженной андрогенной и эстрогенной активности, оказывает выраженное антиандрогенное воздействие, и слабо влияет на параметры метаболизма.

Прием диеногеста может увеличить экспрессию PR $\beta$  в эндометриоидных поражениях, потенциально преодолевая резистентность к прогестерону [378].

В нескольких рандомизированных контролируемых исследованиях была доказана его эффективность в отношении боли при различных фенотипах эндометриоза [329; 366; 367]. Диеногест может уменьшить размеры эндометриоидной кисты яичников без снижения овариального резерва и снизить выраженность болевых симптомов при аденомиозе и различных подтипах глубокого инфильтративного эндометриоза (дисменорея, диспареуния, дисхезия и хроническая тазовая боль), тем самым улучшить качество жизни пациенток [199; 281; 329; 338]. В ряде отечественных исследований отмечалась возможность длительного применения диеногеста без выраженных побочных эффектов при распространенных формах аденомиоза и наружного генитального эндометриоза, которое позволило получить хороший клинический эффект в лечении болевого синдрома и повысить фертильность у обследованных пациенток [44; 67; 69; 119].

Прогестаген 2-го поколения норэтистерона ацетат, являясь также производным 19-нортестостерона, показал подобную диеногесту эффективность в уменьшении размеров эндометриомы яичников и симптомов, связанных с различными подтипами эндометриоза, хотя диеногест превосходил его по выраженности уменьшения некоторых клинических симптомов и переносимости препаратов [198; 207; 351].

Кроме перорального применения также показали свою эффективность в лечении эндометриоза прогестагены, введенные внутримышечно, подкожно или внутриматочно (внутриматочная спираль, содержащая левоноргестрел) [30; 211].

Левоноргестрел – еще один представитель 2-го поколения прогестинов, относится к классу 19-норстероидов, на современном этапе считается наиболее активным из известных в настоящее время гестагенов [89]. Данный препарат показал свою эффективность как противорецидивное средство, значительно уменьшающее болевой синдром после хирургического лечения, уровень доказательности «В» [54]. При проведении рандомизированного клинического испытания по оценке эффективности левоноргестрела в лечении пациенток с аденомиозом исследователи пришли к выводу, что левоноргестрелсодержащая внутриматочная спираль значительно превосходит комбинированные оральные

контрацептивы в снижении болевых ощущений при использовании аналоговой шкалы боли (6,23–1,68 баллов в группе ВМС против 6,55–3,9 баллов в группе КОК) [323]. Также в данном исследовании при использовании левоноргестрела выявлено значительное уменьшение объема матки с 10,23 до 7,63 см<sup>3</sup> (при применении комбинированных оральных контрацептивов – с 10,42 до 8,32 см<sup>3</sup>); и снижение среднего количества дней менструального кровотечения (с 9,81 до 2,63 в группе ВМС против 9,97 до 5,52 в группе КОК) [323]. В обзоре литературы М. Sauvan и соавт. [337] рекомендуют использовать левоноргестрел в качестве препарата первой линии для длительного лечения эндометриоза. В систематическом обзоре с метаанализом А. М. Abbass и соавт. [465] подчеркивают, что применение данного прогестина при терапии аденомиоза является эффективным. В этом исследовании было отмечено, что уровень гемоглобина значительно повышается через 6 месяцев после лечения данной гормонсодержащей внутриматочной спиралью (стандартная средняя разница 1,71,  $p < 0,001$ ) и сохраняется до 12 месяцев после ее введения (стандартная средняя разница 1,6,  $p = 0,004$ ) [465].

Согласно данным Европейского общества по вопросам репродукции человека и эмбриологии (ESHRE) применение агонистов гонадотропин-рилизинг-гормона – аГнРГ эффективно для лечения боли, возникающей при генитальном эндометриозе, уровень доказательности «А» [77; 233]. Считается, что применение аГнРГ стимулирует развитие гипогонадотропного гипогонадизма, что угнетает эстрагеновый фон, вызывает вторичную аменорею и негативно влияет на развитие эндометриоидных гетеротопий [89]. В ряде исследований было указано на неоднозначную эффективность данного препарата, зависящую от локализации очагов эндометриоза. Так, в обзоре литературы F. I. Sharara и соавт. [183] было отмечено, что при лечении аденомиоза агонисты гонадолиберина более эффективны в лечении хронической тазовой боли по сравнению с отсутствием медикаментозной терапии и плацебо, но не было получено значимой разницы по сравнению с применением внутриматочной системы с левоноргестрелом. При этом применение агонистов ГнРГ вызвало больше побочных эффектов по



сравнению с левоноргестрелсодержащей ВМС [183]. С другой стороны, было указано на эффективность данной группы гормонов в лечении тяжелых и инфильтративных форм наружного генитального эндометриоза [30; 275]. Хотя была отмечена недостаточная эффективность агонистов ГнРГ в профилактике рецидивов заболевания, особенно глубокого инфильтративного эндометриоза, где их частота достигала 78,0 % [89]. В проспективном рандомизированном исследовании, посвященном влиянию наружного генитального эндометриоза на фертильность, Н. В. Артымук и соавт. [96] не выявили разницы в эффективности уменьшения симптомов хронической тазовой боли между агонистами ГнРГ и диеногестом, но при приеме агонистов ГнРГ частота неблагоприятных исходов на ранних сроках беременности была значительно больше, чем после применения диеногеста (11,9 % и 5,0 % соответственно).

Эффективность терапии данной группы препаратов ограничивает наличие побочных эффектов, к которым относят деминерализацию костной ткани и осложнения, связанные с гипоэстрогенией (вазомоторные симптомы, сухость во влагалище, снижение либидо) [425]. Для минимизации побочных эффектов агонистов ГнРГ разработано несколько стратегий (add-back, on-off, draw-back), которые основаны на применении низких доз эстрагенов и прогестинов, позволяющие применять данную группу гормонов при длительной терапии и достигать высокой клинической эффективности [40; 81; 89; 425].

Антагонисты гонадотропин-релизинг-гормона (антГнРГ) являются перспективными препаратами для терапии эндометриоз-ассоциированной тазовой боли и диспареунии [100; 268]. Данная группа гормональных препаратов, по своей структуре схожая с естественными гонадотропин-релизинг гормонами, участвует в угнетении функции гипофиза в виду прямой конкуренции с рецепторами ГнРГ, что приводит к быстрому снижению уровня эстрогена и позволяет избегать «феномена вспышки», проявляющегося в виде кратковременного ухудшения симптомов заболевания [202]. В нескольких исследованиях был получен многообещающий терапевтический эффект по длительному облегчению симптомов боли у женщин, как с диффузным и

очаговым подтипами аденомиоза, так и с различными формами наружного генитального эндометриоза [204; 309; 409; 410]. Побочные эффекты антагонистов ГнРГ такие же как и у агонистов ГнРГ, их выраженность зависит от дозировки применяемых гормональных препаратов и продолжительности лечения [201; 330; 358; 481].

В виду последних достижений в выяснении отдельных механизмов патофизиологии эндометриоза становится актуальным поиск и испытание новых терапевтических стратегий, направленных на пути развития данного заболевания [291].

Для кратковременного купирования синдрома хронической тазовой боли на начальных этапах медикаментозного лечения применяются нестероидные противовоспалительные препараты и анальгетики [262]. Они также могут уменьшать интенсивность и длительность менструальной кровопотери за счет угнетения выработки циклооксигеназы, вследствие чего снижается синтез простагландинов и создается антиноцицептивный и прокоагулянтный эффект. Данная группа препаратов имеет распространенные побочные эффекты в виде ulcerогенного воздействия на желудочно-кишечный тракт, почечной вазоконстрикции, нарушения деятельности сердечно-сосудистой системы и недостаточно высокой эффективности [30; 89]. До недавнего времени считалось, что нестероидные противовоспалительные препараты являются только симптоматическими и не влияют на патогенетические звенья эндометриоза [183; 201]. Однако в последние годы появились новые направления противовоспалительного медикаментозного лечения. Мишенями в одном из них явились представители семейства цитокинов, ответственные за воспалительный ответ при эндометриозе [302]. Для воздействия на рецепторы цитокинов группы IL-1 (в том числе IL-33 и IL-1 $\beta$ ) используют моноклональные антитела, показавшие многообещающие результаты на доклинической модели [169; 284]. Проводятся активные исследования ингибиторов рецепторов простагландинов и ферментов, отвечающих за сверхэкспрессию стероидов, возникающих при эндометриозе. В доклинических моделях на мышах и приматах хорошие

результаты показали ингибиторы рецептора простагландинов COX-2 и фермента AKR1C3, у которых в качестве побочных эффектов была выявлена гепатотоксичность и отрицательное влияние на сердечно-сосудистую систему [418; 426].

Также терапевтический потенциал показывают клинические испытания антиангиогенных агентов, блокирующих сигнальные болевые и воспалительные пути, играющие важную роль в патогенезе эндометриоза [284].

В недавних исследованиях отмечается роль ЦНС в развитии болевых симптомов у женщин с эндометриозом, при котором развивается центральная сенситизация – повышение болевой чувствительности в центрах головного мозга [3]. Считается, что в основе данного процесса лежит нейровоспаление, патологическое взаимодействие между нервными и иммунными клетками, которое активирует центральные и периферические болевые рецепторы при эндометриозе [155].

В ряде работ для воздействия на воспалительные и болевые рецепторы проводят испытания нейромодуляторов. Их отличие от нестероидных противовоспалительных препаратов заключается в модуляции боли на уровне ЦНС, а НПВП – на уровне периферических медиаторов воспаления [253]. Данная группа препаратов (трициклические антидепрессанты, селективные ингибиторы поглощения серотонина и противосудорожные препараты) показала обнадеживающие результаты в лечении болевого синдрома центрального генеза при эндометриозе [426; 478]. Хотя при использовании ряда этих препаратов были выявлены тяжелые, ограничивающие длительное использование побочные эффекты [426].

Новым направлением в терапии болевого синдрома при эндометриозе является прямое воздействие на нервные окончания, вовлечение в процесс прохождения боли. С этой целью применялись инъекции нейротоксина в триггерные точки, связанные с миофасциальной тазовой болью, позволившие получить выраженный терапевтический эффект более, чем у половины пролеченных пациенток [161; 405].

В исследовании М. И. Ярмолинской и соавт. [47] отмечается роль окситоцина в развитии наружного генитального эндометриоза и сопровождающей ее эндометриоз-ассоциированной тазовой боли. Эти результаты согласуются с данными обзора F. I. Sharara и соавт. [183], где указывается на сверхэкспрессию рецепторов окситоцина в матке с очагами аденомиоза. Для воздействия на это звено патогенеза перспективными являются селективные антагонисты рецепторов окситоцина, которые уже показали свою безопасность и хорошую переносимость на популяции здоровых женщин [430].

В нескольких исследованиях указывается на наличие в натуральных продуктах и диетических добавках биоактивных соединений, которые можно применять в качестве дополнительных методов лечения эндометриоза в силу своих антиоксидантных, антимиотических, антиангиогенных и противовоспалительных свойств [125; 494]. К таким продуктам относятся омега-3 полиненасыщенные жирные кислоты, ресвератрол (получаемый из винограда и других ягод), куркумин (получаемый из корней *Curcuma longa*) и зеленый чай (богатый катехинами и флавоноидами). Считается, что соединения, находящиеся в этих продуктах, снижают экспрессию IL-6, IL-8, TNF- $\alpha$  и COX-2, потенцируют снижение экспрессии VEGF и активности матриксной металлопротеиназы-9, тем самым препятствуют развитию эндометриоза [182; 494]. В обзоре литературы G. F. Meresman и соавт. [340] рассматривался широкий спектр растительных продуктов, включая китайские травяные лекарственные средства с целью оценки эффективности лечения эндометриоза. Авторами были сделаны выводы, что, несмотря на перспективность некоторых биоактивных соединений для альтернативного подхода к терапии эндометриоза, отсутствие стандартизации и перспектив проведения крупных клинических испытаний являются серьезным барьером для их использования в качестве самостоятельного лечения данного заболевания [340].

Хирургическое лечение занимает важное место в комплексной терапии эндометриоза различной локализации [271]. До настоящего времени не разработан универсальный способ хирургического лечения аденомиоза. Все

предложенные оперативные методы лечения данного заболевания несовершенны, и поиск наиболее эффективных и щадящих методик до сих пор остается актуальным [30; 99].

Исторически гистерэктомия считалась универсальным диагностическим и лечебным методом при аденомиозе, поскольку удаляется источник заболевания с последующим его гистологическим подтверждением [127]. В настоящее время данный вариант лечения показан при отсутствии эффекта от других более консервативных методов терапии. До сих пор не существует единого мнения относительно объема операции на матке при аденомиозе [40]. Существует мнение о целесообразности тотальной абдоминальной гистерэктомии с билатеральной сальпингоовариэктомией у симптомных женщин с аденомиозом старше 40 лет. Такой объем операции объясняется снижением риска последующего развития рака культи шейки матки и придатков [40]. Кроме того, указывалось, что после нерадикальной гистерэктомии у каждой третьей пациентки в культе шейки матки выявлялись очаги эндометриоза [40]. При этом в более позднем исследовании было показано, что шейка матки может быть сохранена, если нет патологии, требующей ее удаления, и надвлагалищная ампутация матки у пациенток с аденомиозом не увеличивает риск сохранения симптомов заболевания по сравнению с тотальной гистерэктомией [379]. Также имеются данные о повышенном риске развития хронической послеоперационной боли в виду центральной болевой сенсibilизации после тотальной гистерэктомии при аденомиозе и риске появления плюригландулярных изменений гомеостаза, являющихся причиной тяжелых послеоперационных осложнений [40; 297]. Кроме того данная операция не может быть проведена у женщин фертильного возраста, желающих реализовать свою репродуктивную функцию [50; 447].

Для женщин с аденомиозом, желающих сохранить фертильность разрабатываются более щадящие хирургические подходы [183].

В основе этих методов лежит принцип удаления пораженного эндометриоидными очагами эндо-миометрия для уменьшения размеров матки и улучшения клинических симптомов [364].

В ряде исследований описаны оригинальные методики полной или частичной аденомиомэктомии при диффузном аденомиозе и цистэктомии при очаговом кистозном аденомиозе [249; 479]. В них отмечена безопасность операций для пациенток с аденомиозом и эффективность в уменьшении меноррагии и облегчения болевого синдрома [249; 479]. Было проведено несколько систематических обзоров, оценивающих эффективность данных операций. В исследовании G. F. Grimbizis и соавт. [261] указано, что органосохраняющее оперативное лечение является результативным при лечении аденомиоза. Полная аденомиомэктомия позволила снизить частоту дисменореи на 82 %, меноррагию – на 68,8 % и увеличить частоту наступления беременности до 60,5 % [261]. При частичной аденомиомэктомии снижение частоты дисменореи составило 81,8 %, частоты меноррагии – 50,0 % и повышение частоты наступления беременности – 46,9 % [261]. В двух более поздних обзорах пришли к подобным результатам. После полной аденомиомэктомии уменьшение меноррагии наблюдалось у 25–80 % пациенток, уменьшение болевого синдрома – у 50–94,7 % больных аденомиозом. После неполной аденомиомэктомии уменьшение меноррагии отмечалось у 40,0 % женщин, снижение болевого синдрома – у 55–94 % пациенток [123; 510]. При использовании неэксцизионных методов лечения аденомиоза, таких как гистероскопическая абляция эндометрия и лапароскопическая электрокоагуляция миометрия уменьшение болевого синдрома отметили 57,0 % и 86,6 % пациенток соответственно, и снижение маточного кровотечения – 81,3 % и 98,4 % женщин соответственно [510]. Частота рецидивов симптоматики аденомиоза при полной аденомиомэктомии произошла в 9,0 % случаев, при частичной аденомиомэктомии – в 19,0 % случаев, и при неэксцизионных оперативных методах лечения – в 32,5 % случаев [510]. Эти результаты противоречат данным обзора литературы А. А. Горпенко и соавт. [50], где отмечается низкая результативность неэксцизионных методов лечения, при которых удовлетворительно их оценивают только 15,0 % больных аденомиозом, а недовольные результатом лечения составляют 45,0 % женщин, перенесших данные виды операций [50].

В работе J. Y. Kwack и соавт. [313] описана методика лапароскопической аденомиомэктомии очагового аденомиоза с применением транзиторной окклюзии маточных артерий. Была получена значимая эффективность данной операции в уменьшении дисменореи и меноррагии; в течение 7 месяцев после операции отсутствие дисменореи отмечали 93,0 % женщин, а отсутствие обильных маточных кровотечений, приводящих к анемизации пациенток наблюдалось у 76,9 % женщин [313].

В исследовании J. Zheng и соавт. [179] было обнаружено, что применение левоноргестрелсодержащего внутриматочного средства совместно с частичной аденомиомэктомией более эффективно в лечении обильных маточных кровотечений, по сравнению с использованием только ВМС с левоноргестрелом, но не выявило значимой разницы в терапии болевого синдрома.

Y. Ota и соавт. [349] в своем исследовании предложили новую методику с использованием интраоперационной ультразвуковой эластографии в реальном времени во время лапароскопической резекции аденомиоза. Данная методика позволяет более точно определять расположение очагов аденомиоза, что позволяет максимально сохранить здоровую ткань матки с полным удалением эндометриоидных гетеротопий в миометрии [349].

В последнее время изучается возможность применения эмболизации маточных артерий в лечении диффузного и очагового аденомиоза, и проведенные исследования показывают обнадеживающие результаты в виде значительного улучшения качества жизни пациенток [183]. Было проведено несколько исследований, во время которых отмечались схожие результаты после эмболизации маточных артерий при аденомиозе: отмечалось значительное уменьшение размеров матки на МРТ, уменьшение меноррагии и облегчение симптомов хронической тазовой боли [325; 490; 500]. В своем исследовании A. M. de Bruijn и соавт. [490] оценивали долгосрочные результаты эмболизации маточных артерий при аденомиозе с помощью опросника, оценивающего качество жизни больных. Ими было выявлено, что 82,0 % из этих пациенток смогли избежать гистерэтомии, а 72,0 % женщин отмечали удовлетворение

проведенной операцией [490]. В данном исследовании QUESTA рекомендовали использовать эту методику для лечения этого заболевания [490]. Однако следует отметить, что до сих пор нет информации о влиянии эмболизации маточных артерий при аденомиозе на состояние фертильности [183].

Перспективным органосохраняющим методом в лечении очагового аденомиоза является радиочастотная абляция эндометриoidных гетеротопий. После проведения ультразвуковой трансцервикальной радиочастотной абляции очагов аденомиоза N. Hai и соавт. [485] отметили, что через 1 год после проведения операции отмечалось значительное снижение симптомов хронической тазовой боли с 6,9 до 1,9 баллов по аналоговой шкале VAS. Также было отмечено уменьшение количества очагов аденомиоза на 54,7 % и уменьшении объема матки на 41,2 % [485]. В более позднем исследовании этими же авторами было выявлено повышение эффективности трансвагинальной радиочастотной абляции при совместном ее использовании с леванолгестрелсодержащей ВМС [264]. Также были получены результаты, что трансвагинальная радиочастотная абляция позволяет повысить фертильность у женщин с аденомиозом. При этом количество успешного наступления беременности достигает 50,0 %, что делает ее желательным вариантом для пациенток, желающих реализовать свою репродуктивную функцию [347].

На протяжении последних лет наиболее оптимальным подходом к терапии наружного генитального эндометриоза считается комбинированное лечение, сочетающее хирургическое удаление очагов эндометриоза с применением медикаментозных средств [3; 120].

Хирургическое иссечение всех видимых очагов поражения считается альтернативным методом лечения при болевых симптомах, не поддающихся консервативной терапии и при наличии побочных эффектов от медикаментозной терапии, затрудняющих лечение наружного генитального эндометриоза [89; 262]. Хирургическое лечение позволяет определить степень тяжести эндометриоза, восстановить анатомию таза и получить образцы тканей, позволяющие исключить злокачественные новообразования [494]. Подходы к хирургическому лечению и



их результативность сильно зависят от локализации очагов поражения и распространенности процесса [513]. В Cochrane обзоре J. M. Duffy и соавт. [314] подчеркивалась эффективность лапароскопического удаления очагов поверхностного эндометриоза, в то числе распространенных форм, в устранении синдрома хронической тазовой боли, также отмечалось преимущество лечебной лапароскопии над диагностической (ОШ = 6,58; 95 % ДИ 3,31–13,10). Однако в более поздних международных рекомендациях Cochrane Database, разработанных почти тем же составом авторов [315], были высказаны сомнения в эффективности лапароскопической хирургии в устранении болевого синдрома при различных подтипах наружного эндометриоза. В этом обзоре было указано, что в современной литературе не получено убедительных научных доказательств того, что хирургическое лечение перитонеального эндометриоза улучшает качество жизни (QoL) лучше, чем медикаментозная терапия, но выявлены риски ухудшения симптомов эндометриоза при повторных операциях [315]. При этом до сих пор существует неопределенность в научно обоснованном выборе конкретных хирургических методов удаления очагов поражений при перитонеальном эндометриозе [440].

L. Kuznetsov и соавт. [262] в обзоре NICE указывает, что оптимальным методом лечения эндометриоидной кисты яичников признано ее удаление при помощи лапароскопии. Медикаментозная терапия может временно устранять общие симптомы эндометриоза яичников, но не может полностью излечить данное заболевание [262]. Несмотря на признанные успехи в хирургическом лечении эндометриоза яичников до сих пор не найден консенсус о пороговом размере кисты, который бы позволил безопасно проводить неинвазивный мониторинг состояния придатков без лапароскопического вмешательства [234; 426]. До настоящего времени не существует единого мнения по преимуществам и недостаткам хирургических подходов при лечении эндометриомы яичников [75; 116]. До сих пор остается до конца нерешенным вопрос потенциального снижения овариального резерва при лечении эндометриомы яичников: это является следствием хирургического вмешательства

или результат повреждающего действия самой эндометриомы [412]. При этом в ряде работ подчеркивается, что сохранение овариального резерва является актуальным для восстановления детородной функции у пациенток с эндометриозом яичников [273; 316].

Самой трудной формой в терапии эндометриозной болезни считается глубокий инфильтративный эндометриоз [273]. Несмотря на определенные успехи медикаментозной терапии в уменьшении симптомов ГИЭ основным методом для данной формы заболевания остается хирургическое лечение [498]. До настоящего времени вызывают много споров вопросы, связанные с хирургическими подходами к глубокому инфильтративному эндометриозу [82]. ГИЭ является причиной необратимых фиброзных изменений и спаечного процесса в малом тазу, приводит к обструкции фаллопиевых труб, кишечника и мочеточников [498].

При этом отмечается отсутствие патогномичных симптомов ГИЭ, особенно с вовлечением в патологический процесс смежных органов. Это затрудняет дифференциальную диагностику эндометриоза с новообразованиями, в том числе интраоперационно [162; 273]. При частичном удалении очагов эндометриоза можно получить временный симптоматический эффект [82]. При этом частота рецидивов симптомов заболевания составляет 40–50 % [426]. Также было отмечено, что хирургическое лечение некоторых подтипов ГИЭ может привести к усилению синдрома хронической тазовой боли, особенно если оперативное вмешательство проводится после рецидива заболевания [426]. Радикальное иссечение очагов глубокого инфильтративного эндометриоза требует мультидисциплинарного подхода и связано со значительным количеством осложнений [203]. При этом В. Д. Чупрынин и соавт. [94] отмечает отсутствие системной концепции мультидисциплинарного подхода в хирургическом лечении пациенток с распространенными формами эндометриоза. В последнее время отмечается совершенствование хирургического подхода к ГИЭ. На сегодняшний день в ряде крупных отечественных и зарубежных медицинских центров

мультидисциплинарное лапароскопическое лечение стало стандартом медицинской помощи при распространенных формах ГИЭ [95; 162; 273].

### Заключение

Таким образом, на основании обзора литературы, который посвящен современным аспектам патофизиологии, диагностики, лечения генитального эндометриоза, а также влиянию различных форм эндометриоза на течение беременности и исходы родов, можно подвести итоги. Данное заболевание является сложным, с большим количеством звеньев патогенеза, которые могут вызывать противоречащие один другому пути развития заболевания.

В последнее десятилетие значительно возрос объем исследований в области эндометриоза. Данное заболевание больше трактуется как системное, глобально влияющее на организм женщин, преимущественно, репродуктивного возраста. При этом сместился акцент с инвазивных методов диагностики эндометриоза на неинвазивные. Современная стратегия терапии эндометриоза направлена на облегчение сопутствующих симптомов, избежание повторных хирургических вмешательств, сохранение фертильности и потенциальное снижение системного воздействия на организм пациентки. За это время расширился спектр терапевтических препаратов для устранения симптомов эндометриоза, и появилось несколько обнадеживающих медикаментозных методов лечения, позволяющих отсрочить или снизить частоту хирургического лечения при данном заболевании. Большое внимание стало уделяться негативному влиянию эндометриоза различной локализации на беременность, развитие которого пытаются объяснить с использованием различных патофизиологических аспектов данного заболевания. Однако механизмы, вовлеченные в развитие эндометриоза, до конца не раскрыты, и лечение долгосрочных осложнений, связанных с эндометриозом, все еще остается сложной, зачастую, труднодостижимой задачей. Важным аспектом последнего времени является попытка систематизации данного заболевания и создания большого количества, согласованных во всем мире протоколов, касающихся классификации, патогенеза, диагностики и лечения эндометриоза. В них подчеркивается, что все методы диагностики эндометриоза

несовершенны и важен комплексный персонализированный подход к неинвазивной диагностике, выявление и разработка новых методов диагностики и мониторинга лечения, соответствующих современным научным подходам к данному заболеванию.

## ГЛАВА 2

### МЕТОДОЛОГИЯ И МЕТОДЫ ИССЛЕДОВАНИЯ

#### 2.1. Методология исследования

Исследование было проведено на протяжении 2008–2022 гг. на кафедре акушерства, гинекологии, перинатологии, детской и подростковой гинекологии ФИПО ГОО ВПО ДОННМУ ИМ. М. ГОРЬКОГО, на базе Донецкого республиканского центра охраны материнства и детства (ДРЦОМД) (заведующий кафедрой – член-корреспондент НАМНУ, д.мед.н., профессор Чайка В. К.).

Перед выполнением поставленных в работе задач была выдвинута научная гипотеза: комплексное применение персонализированного подхода к диагностике и мониторингу лечения различных форм генитального эндометриоза позволит повысить эффективность терапии данного заболевания и улучшить качество жизни пациенток с данной патологией.

Диссертационная работа отвечает принципам Хельсинской декларации, принятой Генеральной ассамблеей Всемирной медицинской ассоциации (1997–2000 гг.), Конвенции Совета Европы о правах человека и биомедицине (1997), соответствующим положениям ВОЗ, Международного совета медицинских научных обществ, Международного кодекса медицинской этики (1993 г.), правил Европейской Конвенции по защите позвоночных животных, которые используются в экспериментальных исследованиях и с другой целью и выполнена с соблюдением норм медицинской этики и деонтологии, полностью исключает ограничение интересов пациенток и нанесения вреда их здоровью и соответствует всем этическим требованиям, предъявляемым к диссертационным исследованиям. Заключение комиссии по биоэтике при Государственной образовательной организации высшего профессионального образования «Донецкий национальный медицинский университет имени М. Горького» № 61/5-1 от 22.09.2022 г. Дизайн исследования, использованный для выполнения поставленных в работе цели и задач, представлен на Рисунке 1.

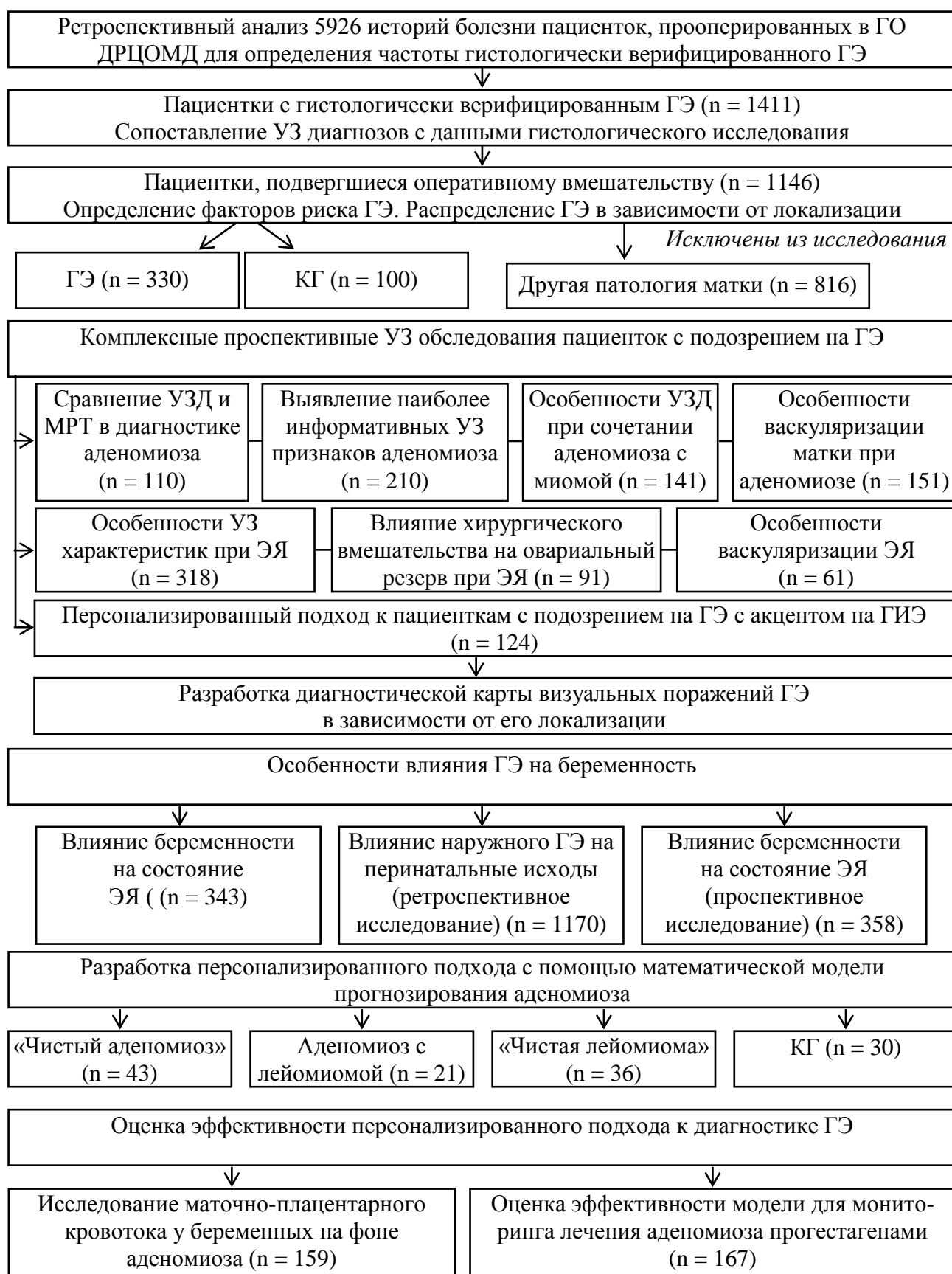


Рисунок 1 – Дизайн исследования  
(основные этапы организации исследования)

На начальном этапе изучалась эпидемиология генитального эндометриоза и факторы риска развития данной патологии. Для оценки распространенности данного заболевания был проведен ретроспективный анализ медицинской документации гинекологических отделений и базы данных Astraia ДРЦОМД за период 2016–2018 гг. Установлено, что по данным гинекологических отделений за этот период на лечении состояло 9987 пациенток, из них оперативному вмешательству подверглось 5926 женщин; частота гистологически верифицированного генитального эндометриоза среди прооперированных больных составила 1411 случаев – 23,8 %. Причем почти у половины женщин с генитальным эндометриозом отмечалось наличие других доброкачественных образований тела матки, таких как миома матки и аномалии развития женских половых органов. У женщин, прооперированных по поводу генитального эндометриоза проводилось сопоставление ультразвуковых диагнозов и данных патогистологического исследования.

Для выявления возможных факторов риска развития генитального эндометриоза в исследовании случай-контроль изучались данные 1146 женщин, подвергшихся оперативному вмешательству. Схема выбора пациенток для оценки факторов риска исследования отображена на Рисунке 2.

Из них было выявлено 330 пациенток с генитальным эндометриозом. В качестве контроля было взято 100 условно здоровых женщин фертильного возраста, с нормальной тазовой областью, без эндометриоза и других патологических состояний малого таза по данным вагинальной эхографии, обратившихся в отделение планирования семьи по поводу контрацепции.

Категориями включения в исследование явились: пациентки репродуктивного возраста с наличием генитального эндометриоза различной локализации.

Категориями исключения были лейомиома матки, злокачественные образования малого таза, аномалии матки, выраженный спаечный процесс, женщины в менопаузе.

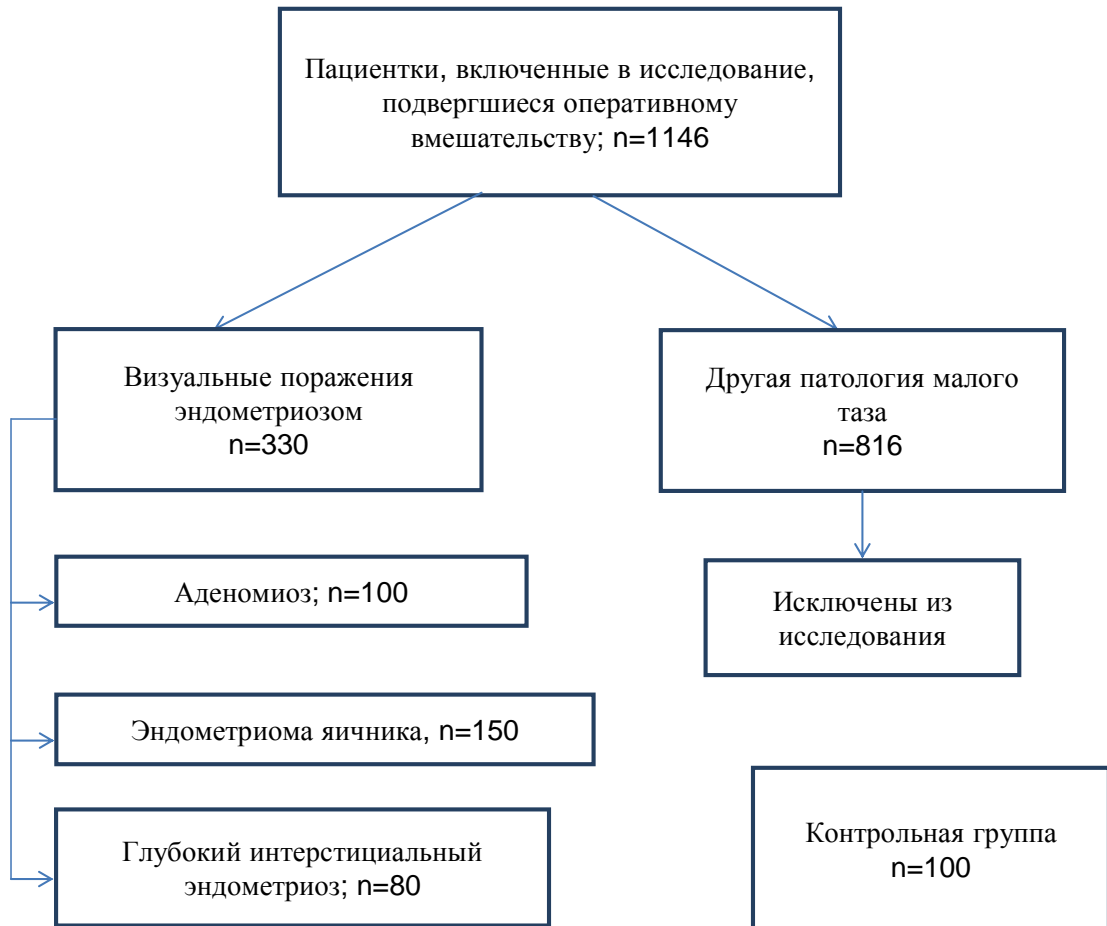


Рисунок 2 – Схема выбора пациенток для определения факторов риска генитального эндометриоза

Информация была собрана с помощью анкеты, которая включала вопросы о демографических характеристиках, репродуктивном состоянии, симптомах эндометриоза и физикальных особенностях пациенток.

Характеристики менструального цикла включали возраст менархе, среднюю продолжительность менструального кровотечения, длительность менструального цикла, использование контрацептивов (комбинированных оральных контрацептивов (КОК) и внутриматочной спирали (ВМС)), особенность и продолжительность боли в области малого таза.

Акушерско-гинекологический статус включал наличие и длительность бесплодия, медицинских аборт, беременностей, невынашивания беременности, воспалительных процессов малого таза, анамнез операций на женских половых



органах. Вес и рост всех женщин с синдромом хронической тазовой боли, связанных с посещением ДРЦОМД, измерялся во время их первого посещения. Индекс массы тела (ИМТ) определялся как масса тела (кг) ÷ рост (м<sup>2</sup>).

Наиболее распространенными показаниями к оперативному вмешательству были следующие: патология/аномалии матки, диспареуния, дисменорея, хроническая тазовая боль, необъяснимый фактор бесплодия и трубно-перитонеальные расстройства.

На следующем этапе был проведен ряд комплексных проспективных исследований пациенток с подозрением на эндометриоз различной локализации. Целью исследований было установить наиболее характерные признаки генитального эндометриоза в зависимости от его расположения в проекции таза, которые могли быть использованы для персонализированного подхода к диагностике данного заболевания.

Для сравнения эффективности неинвазивных методов диагностики аденомиоза (трансвагинальной, трансабдоминальной эхографии и магнитно-резонансной томографии) было проведено проспективное исследование у 110 женщин по поводу симптомов хронической тазовой боли и подозрением на доброкачественную патологию матки. Результаты этих исследований были в слепую сопоставлены с данными гистопатологического исследования.

Для выявления наиболее типичных для аденомиоза эхографических признаков было обследовано 210 женщин с подозрением на наличие данного заболевания. Им всем производилось трансвагинальное ультразвуковое исследование. Данные ультразвуковой эхографии сопоставлялись с результатами патогистологического исследования. Все патогистологические исследования были выполнены специалистами, ослепленными к результатам эхографических исследований. При этом учитывались размеры матки, наличие и сочетанность полученной патологии. Измерялась максимальная толщина фундальной области, передней, задней, правой и левой стенки матки. Количество срезов устанавливали от 4 до 6 в зависимости от толщины миометрия. Внутренний эндометриоз диагностировали при наличии увеличения размеров матки, шаровидной и/или

асимметричной формы матки, наличия неоднородности миометрия (гроздьевидная форма миометрия с малыми полостями диаметром 0,5–1,0 мм). Узловую форму эндометриоза диагностировали при наличии очагов с нечеткой неокруглой формой (эллипсоидная или неправильная), в остальных случаях внутренний эндометриоз описывался как диффузный.

Гистологически, диагноз внутренний эндометриоз подтверждался наличием в миометрии эндометриальных желез и/или стромы, связанной с окружающей гладкомышечной гипертрофией и гиперплазией, локализованной в пределах 2,5 мм.

В зависимости от глубины поражения различали 3 степени внутреннего эндометриоза: 1-я – не более 1 мм, 2-я – до середины толщины миометрия, 3-я – до серозной оболочки матки. В зависимости от количества выявленных очагов эндометриоз был разделен на легкий, средний и тяжелый (1–3, 4–9, > 9, соответственно).

Для выяснения особенностей пациенток с аденомиозом и лейомиомой матки была обследована 141 женщина, из которых у 85 была произведена гистерэктомия по поводу аденомиоза или лейомиомы матки (Основную группу (А) составили 56 женщин с «чистым» аденомиозом, группу сравнения (М) составили 45 пациенток с «чистой лейомиомой матки», в контрольную группу (К) вошли 40 гинекологически здоровых женщин. Критерием включения в исследование было сочетание аденомиоза с лейомиомой матки. Диагноз аденомиоз и лейомиома матки были верифицированы с помощью патогистологического исследования. Состояние женских половых органов оценивали при бимануальном гинекологическом исследовании, осмотре шейки матки в зеркалах, использовании трансвагинального ультразвукового исследования при помощи 2D и 3D режимов.

Материалы, полученные во время операции, фиксировали в 10% растворе нейтрального формалина, проводили через парафин, срезы толщиной 5 мкм окрашивали гематоксилином и эозином, изучали при помощи световой микроскопии.

Для выявления особенностей васкуляризации матки при аденомиозе проведено обследование 151 пациентки. В основную группу исследования вошли 43 женщины с узловой формой аденомиоза, в группу сравнения – 78 пациенток с лейомиомой матки; контрольную группу составили 30 женщин с неизменной маткой. Проводилась качественная и количественная оценка кровотока в патологическом очаге, миометрии и в маточных артериях. При количественной оценке кровотока оценивали его максимальную скорость, индекс резистентности, а также индекс васкуляризации.

Критериями включения в исследование были клинические симптомы аденомиоза/лейомиомы матки: симптом хронической тазовой боли, альгодисменорея, диспареуния, предменструальное маточное кровотечение, синдром хронической усталости, нарушение функции кишечника (запор, диарея, вздутие живота). Критерии исключения из исследования явились аномальные маточные кровотечения и синдром хронической тазовой боли обусловленные другой патологией органов малого таза: полип эндометрия, карцинома эндометрия, саркома матки, рак шейки матки, различные формы наружного генитального эндометриоза.

Для определения особенностей ультразвуковых характеристик ЭЯ с помощью трансвагинальной ультразвуковой эхографии с использованием опции цветного доплеровского картирования было проведено 358 исследований у пациенток с подозрением на объемные доброкачественные образования придатков матки. Диагноз киста яичника был установлен у 318 женщин. У 30 пациенток были выявлены функциональные кисты яичников, они были исключены из исследования. Все пациентки были прооперированы при помощи лапароскопии, гистоструктура образований была подтверждена с помощью патогистологических исследований.

Для изучения влияния хирургического вмешательства по поводу ЭЯ на состояние овариального резерва в исследование случай-контроль вошло 104 женщины. Основную группу составила 61 пациентка с ЭЯ, которые были госпитализированы в гинекологическое отделение для оперативного лечения. В

контрольную группу вошли 43 здоровых женщины в возрасте 20–36 лет, с регулярным менструальным циклом, обратившихся в клинику с целью подбора контрацепции. Показанием к лапароскопии были односторонние эндометриоидные кисты яичников. При помощи лапароскопического доступа женщинам производилась цистэктомия с сохранением неизменной части яичника. Для верификации диагноза проводилось гистологическое исследование макропрепаратов, полученных во время операции. Критериями включения в исследование были пациентки репродуктивного возраста с односторонними эндометриомами, неизменным контралатеральным яичником и регулярным менструальным циклом. Подсчет и измерение размеров антральных фолликулов в пределах интересующей области проводилось в трехмерном изображении с помощью опции VOCAL™ (Virtual Organ Computer-Aided AnaLysis).

Также у этих пациенток оценивались изменения уровня АМГ в сыворотке крови, в те же сроки, в которые проводился подсчет количества антральных фолликулов яичников. Определение уровня АМГ в сыворотке крови у этих пациенток осуществлялось методом иммуноферментного анализа (ELISA).

Кроме того в исследовании оценивались возраст (годы) и индекс массы тела ( $\text{кг} / \text{м}^2$ ) пациенток.

Для оценки особенностей васкуляризации яичников при эндометриоза было выполнено проспективное исследование, в которое вошла 61 пациентка репродуктивного возраста с односторонней эндометриомой яичника.

Критериями включения женщин в исследование были наличие монолатеральной эндометриомы, неизменный контралатеральный яичник и регулярный менструальный цикл.

С помощью цветного доплеровского картирования оценивались показатели кровотока в маточных и яичниковых артериях: пульсационный индекс (ПИ), индекс резистентности (ИР) и пиковая скорость артериального кровотока. Васкуляризация эндометриомы оценивалась при помощи энергетического Доплера и классифицировалась как отсутствующая (в стенке кисты не обнаружено цветовых сигналов), скудная ( $< 25\%$  стенки кисты с цветовыми

сигналами), умеренная (25–50 % стенки кисты с цветовыми сигналами) или высокая (> 50 % стенки кисты с цветовыми сигналами) [42]. Васкуляризация ткани яичника оценивалась с использованием трехмерной доплеровской ангиографии. При качественной оценке васкуляризации изучали пространственное расположение, выраженность ветвления сосудов, уровень цветовой насыщенности кровотока в яичнике с эндометриомой и в здоровом яичнике

При количественной оценке кровоснабжения использовали индекс васкуляризации (VI), определяющего процентное отношение цветных вокселей в объеме ткани яичника; индекса потока (FI), или интенсивности кровотока, отражающего медиану яркости цветных вокселей, которая зависит от скорости кровотока в заданном трехмерном объеме; васкуляризационно-потокowego индекса (VFI), который рассчитывается в виде произведения индекса васкуляризации и индекса потока, деленным на 100 [74]. Для получения данных индексов использовали прикладную программу VOCAL™, которая подсчитывает параметры васкуляризации автоматически.

При комплексном подходе к диагностике генитального эндометриоза с акцентом на глубокий инфильтративный эндометриоз были обследованы 124 пациентки. Критерием включения в исследование были женщины с подозрением на генитальный эндометриоз, имеющие такие клинические симптомы, как хроническая тазовая боль, дисменорея, глубокая диспареурия, дисхезия, дизурия, бесплодие в течение 1 года и более.

Диагноз устанавливался после проведения внутривагинальной эхографии с последующей его лапароскопической оценкой и гистологическим подтверждением. Пациентки без эхографических признаков генитального эндометриоза были исключены из исследования. От всех женщин, которые согласились принять участие в исследовании, было получено информированное согласие.

Ультразвуковое исследование выполнялось трансвагинально и при необходимости (например, в случае подозрения на поражение ректовагинальной

клетчатки и прямой кишки) дополнялось трансректальным обследованием. Подготовка кишечника к эхографии использовалась при показаниях к ректальному исследованию. Обследование проводилось в позднюю фазу секреции менструального цикла. Были исследованы все потенциальные места для внутреннего и наружного генитального эндометриоза с акцентом на поражения ГИЭ, как наиболее трудно поддающиеся диагностике. Для этого был разработан алгоритм персонализированного подхода к эхографическому исследованию, Рисунок 3.

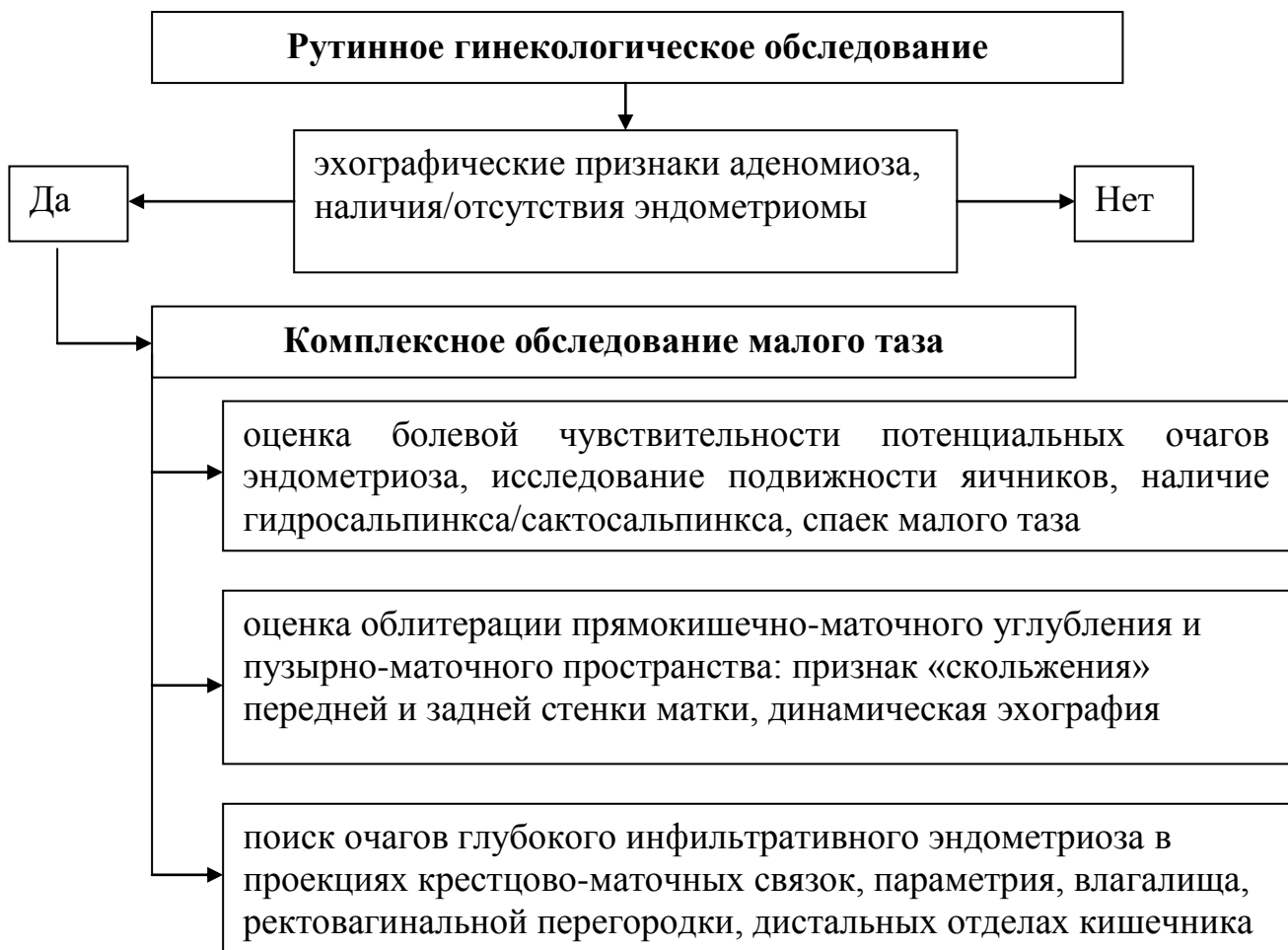


Рисунок 3 – Алгоритм комплексного эхографического обследования генитального эндометриоза

Хирургические и гистологические данные были сопоставлены с предоперационным ультразвуковым диагнозом.

На следующем этапе проведено изучение влияния беременности на состояние генитального эндометриоза. Для определения частоты эндометриоидных образований яичников на фоне гестации и изучения влияния беременности на состояние эндометриомы было проведено когортное исследование. Проанализировано течение 343 беременности с наличием опухолей придатков матки (1,02 % от общего числа родов), произошедших в течение 10 лет (с 2009 по 2019 год) в условиях Донецкого республиканского центра охраны материнства и детства с использованием карт наблюдения за беременными и истории их родов, в том числе записи акушерско-гинекологического осмотра, результаты ультразвукового исследования (УЗИ). Данные об операциях и исходах родов были поделены на два последовательных пятилетних периода: с 2009 по 2013 и с 2014 по 2019 гг.

Оценка эндометриоидных кист яичников осуществлялась при скрининговых УЗИ органов малого таза всех пациенток в сроке 11–13 недель беременности с использованием трансабдоминальной и трансвагинальной эхографии и с подробной верификацией придатков матки. Последующие обследования выполнялись в сроках 18–24, 28–32 и 36–39 недель беременности. Кисты желтого тела, которые обычно исчезали к середине второго триместра беременности, из этого исследования были исключены. Ультразвуковыми критериями для диагностики эндометриоидных кист яичников являлись: фиксированное положение кист сбоку и кзади от матки, внутреннее содержимое представлялось мелкодисперсной структурой с эхогенностью «матового стекла» при выявлении утолщенной стенки с двойным контуром. Размеры эндометриом яичников оценивали в трех ортогональных плоскостях с вычислением объема кисты яичника, при этом кисты объемом  $< 30 \text{ см}^3$  регистрировали как небольшие; объемом от 30 до  $59 \text{ см}^3$  – среднего размера, объем  $\geq 60 \text{ см}^3$  – большой величины.

Исследования исходов беременностей и родов у женщин с различными формами генитального эндометриоза проходило в два этапа. Сначала были ретроспективно проанализированы истории родов пациенток, у которых предварительно было проведено хирургическое лечение наружного эндометриоза

и беременность у которых наступила без помощи вспомогательных репродуктивных технологий. За период 2009–2013 гг. проведены 1263 лапароскопические операции по поводу наружного эндометриоза с последующим гистологическим подтверждением диагноза. В дальнейшем под наблюдением оставались 1018 пациенток. Из них забеременели 439 женщин (первобеременные). Из этих женщин 281 женщина восстановила фертильность с помощью метода вспомогательных репродуктивных технологий – они были исключены из исследования, у 158 из них беременность наступила естественным путём. В семи случаях наблюдалась многоплодная беременность – они также были исключены из исследования. Оставшиеся в исследовании женщины основной группы (151 женщина) были распределены следующим образом: 1-я подгруппа (112 женщин) с эндометриомой яичников (ЭЯ); 2-я подгруппа (39 женщин) — с глубоким инфильтрационным эндометриозом (ГИЭ). Контрольную группу составили 1019 первобеременных, гинекологически здоровых женщин, роды у которых произошли в ДРЦОМД в 2013 г. Полученные данные подвергались анализу, который включал детальное описание эндометриоидных поражений. Оценивали возраст пациенток, индекс массы тела (ИМТ), осложнения, возникшие во время беременности, срок родов, способ родоразрешения и массу тела плода. К осложнениям беременности, которые оценивались при исследовании включены следующие показатели: прерывание беременности в сроке до 20 недель, преэклампсия, преждевременная отслойка плаценты, предлежание плаценты, преждевременные роды (в сроке до 37 недель), ЗВРП, рождение плодов, маленьких для данного срока гестации.

В последующем оценивали комплексное влияние генитального эндометриоза (внутреннего и наружного) на исходы беременностей и родов. Для этого было проведено проспективное когортное исследование за период с 2014 по 2019 год.

На предварительном этапе были обследованы женщины ( $n = 600$ ), которые хотели забеременеть, и у которых имелось подозрение на генитальный эндометриоз на основании клинических признаков и данных ультразвукового



исследования. Информация о ранее перенесенных операциях по поводу эндометриоза была подтверждена результатами гистологического исследования.

Из 600 женщин с подозрением на эндометриоз, которые соответствовали критериям включения, 121 пациентка подверглась оперативному лечению по поводу эндометриоза, 149 женщин прекратили попытки забеременеть, 88 отказались от дальнейшего сотрудничества и были исключены из исследования.

В основную группу вошли 358 женщин с наступившей беременностью, у которых осложнения во время гестации были проанализированы с использованием карт наблюдения за беременными и историй их родов, в том числе записей акушерско-гинекологического осмотра, результатов УЗИ, данных об операциях и исходах родов.

Контрольная группа (n = 150) включала случайную выборку из всех женщин, родивших за период с 2014 по 2019 г.г. в ДРЦОМД (n = 12243).

Критерием включения женщин в контрольную группу было отсутствие диагноза генитальный эндометриоз и беременность, наступившая без использования вспомогательных репродуктивных технологий (ВРТ). Женщины с подозрением на генитальный эндометриоз на основании симптомов, клинических признаков и данных УЗИ из контрольной группы были исключены. Критериями исключения также были беременные с эндокринными, аутоиммунными, системными заболеваниями. Пациентки с такими заболеваниями как лейомиома и пороки развития матки были исключены из исследования, потому что эти патологические состояния могли влиять на развитие беременности.

При наличии беременности основное внимание уделялось способу зачатия (спонтанное или ВРТ), наличию осложнений во время беременности и в родах и методу родоразрешения. Преждевременными считались роды до 37 полных недель беременности. Гестационная артериальная гипертензия регистрировалась, если имелось постоянное повышение артериального давления более 140 / 90 мм рт. ст., развившееся после 20 недель беременности у ранее нормотензивных женщин. Гестационный сахарный диабет регистрировался при наличии положительного теста на толерантность к глюкозе с наступлением

беременности. Задержка внутриутробного развития плода диагностировалась, при его размерах меньше 10-го перцентиля в соответствии с кривой роста плода. Отслойка плаценты выявлялась при отделении плаценты от места ее имплантации до момента родов. Диагноз предлежание плаценты – когда плацента полностью или частично покрывала внутренний зев шейки матки.

Далее был разработан персонализированный подход к диагностике пациенток с эндометриозом. Для этого была создана математическая модель прогнозирования аденомиоза матки на основании анализа эхографических критериев. Для этого были обследованы 100 женщин в репродуктивном возрасте, подвергшихся оперативному лечению (удаление узлов или гистерэктомия) по поводу доброкачественной патологии органов малого таза: 64 пациентки с наличием аденомиоза матки (группа А), из которых 43 – с «чистым» аденомиозом матки (группа ЧА), 21 – с аденомиозом в сочетании с лейомиомой матки (группа А+Л); 36 – с «чистой» лейомиомой матки (группа ЧЛ). Группу контроля составили 30 практически здоровых женщин фертильного возраста, обратившихся по поводу контрацепции. Показанием к хирургическому лечению была неэффективность проводимой гормональной терапии по поводу синдрома хронической тазовой боли. Производилось гистологическое исследование макропрепаратов, удаленных во время операций. Гистологическое исследование операционного материала (тканей эндометрия и миометрия) проводилось с получением срезов, охватывающих всю толщину стенки матки, от эндометрия до серозы с окраской препаратов гематоксилином и эозином.

При проведении анализа в качестве результирующего признака  $Y$  прогнозировался диагноз: при диагнозе «чистая» лейомиома или здоровая случай относился к первому классу ( $C1_1$ ), при диагнозе «чистый» аденомиоз или аденомиоз + лейомиома случай относился ко второму классу ( $C1_2$ ).

Исходно анализ моделей проводился на 9 факторных эхографических признаках: объем матки ( $X1$ ); передне-задний размер матки ( $X2$ ); шаровидная форма матки ( $X3$ ); поперечно-полосатая исчерченность миометрия ( $X4$ ); коэффициент соотношения толщины передней и задней стенки матки ( $X5$ );

максимальная толщина МСЗ (X6); коэффициент соотношения максимальной толщины МСЗ к толщине миометрия в районе измеряемого участка МСЗ (X7); разница между максимальной и минимальной толщиной МСЗ (X8); выраженная васкуляризация миометрия (X9). Анализ проводился по результатам наблюдения 130 пациенток, при этом, диагноз лейомиома или здоровая (C1<sub>1</sub>) был выставлен 66 пациенткам, диагноз «чистый аденомиоз» или аденомиоз+лейомиома (C1<sub>2</sub>) – 64 женщинам.

Для контроля переобучения математических моделей и проведения оценки их адекватности все случаи (с использованием генератора случайных чисел) были разделены в 3 множества: обучающее множество (для расчета параметров моделей, 100 случаев), контрольное множество (для контроля переобучения моделей, 10 случаев) и подтверждающее (для проверки адекватности моделей на новых данных, 20 случаев).

На заключительном этапе исследования была проведена оценка возможности использования разработанных персонализированных мероприятий для диагностики, мониторинга лечения и профилактики осложнений эндометриоза.

Для изучения воздействия диффузного аденомиоза на маточно-плацентарную перфузию у беременных было проведено проспективное исследование на базе ДРЦОМД за период с 2015 по 2022 год. В него были включены беременные женщины, у которых до зачатия был установлен эхографический и/или гистологический диагноз диффузный аденомиоз (n = 89). Диагноз аденомиоз ставился при помощи ранее разработанной модели прогнозирования вероятности наличия аденомиоза матки на этапе планирования беременности. Основой данной модели послужили два эхографических признака аденомиоза, которые показали наибольшую информативность: поперечно-полосатая исчерченность миометрия и коэффициент соотношения максимальной толщины мышечной соединительной зоны (JZ) к толщине миометрия в районе измеряемого участка JZ. Был рассчитан пороговый индекс (Y<sub>crit</sub>), который оказался равен 0,47, с ним сравнивалось значение (Y), которое определялось по

формуле при ультразвуковом исследовании. Если  $Y$  был больше  $Y_{crit}$ , в модели прогнозировалось наличие аденомиоза, при  $Y$  меньше  $Y_{crit}$  – прогнозировалось отсутствие аденомиоза.

Все эхографические исследования на этапе планирования беременности проводились одним и тем же специалистом ультразвуковой диагностики. Эхографические исследования проводились в секреторную фазу менструального цикла (20–26 день). Подготовка кишечника перед эхографией не использовалась.

Контрольную группу ( $n = 70$ ) составили беременные женщины без признаков заболевания (отсутствие предыдущего диагноза эндометриоза любой локализации, наличие нормального трансвагинального УЗИ до беременности и отсутствие в анамнезе симптомов, характерных для эндометриоза: дисменореи, тяжелой диспареунии и/или хронической тазовой боли), которые случайным образом были включены в качестве контроля.

Были исключены из исследования женщины с многоплодной беременностью, врожденными аномалиями плода и анеуплоидией плода, серьезными предгестационными заболеваниями матери, такими как сердечно-сосудистая патология, хроническая гипертония, заболевания печени и почек, сахарный диабет, коагуляционные и аутоиммунные нарушения. Пациентки с предыдущими операциями на органах малого таза, лейомиомой, другими подтипами генитального эндометриоза и пороками развития матки также не вошли в исследование, поскольку все эти состояния могли влиять на развитие беременности и приводить к искажению результатов исследования.

Беременности датировались по последней менструации в случае спонтанного зачатия и за семнадцать дней до переноса эмбриона при использовании вспомогательных репродуктивных технологий. Во всех случаях срок гестации был определен путем измерения копчико-теменного размера (КТР) в первом триместре с помощью ультразвуковой оценки в соответствии с рекомендациями. Уровни ассоциированного с беременностью плазменного протеина-А (РАРР-А) хорионического гонадотропина человека измерялись во время рутинного комбинированного скринингового теста на выявление

хромосомных аномалий в первом триместре беременности на сроке 11-13+6 недель. Кровоток в маточных артериях оценивали с помощью доплерографии на 11-13 недель и 6 дней, 18–22 недели и 28–32 недели гестации в соответствии с рекомендациями Фонда медицины плода (FMF). Все доплерографические исследования проводились специалистом, имеющим сертификат компетентности, выданный FMF, на аппаратах экспертного класса, оснащенных многочастотными конвексными трансабдоминальными датчиками. Всем пациенткам в эти же сроки проводилась фетометрия, для оценки соответствия размеров плода сроку гестации.

Характеристики матери включали возраст, индекс массы тела (ИМТ), способ зачатия (спонтанное или ВРТ), которые были зарегистрированы во время первого визита в женскую консультацию. Также были собраны данные о наличии осложнений во время гестации, исходах беременности, методах родоразрешения.

Для оценки результативности персонализированных мероприятий для мониторинга лечения и профилактики осложнений внутреннего эндометриоза было проведено перекрестное исследование, в которое вошли 167 пациенток фертильного возраста, которые были госпитализированы в гинекологическое отделение Донецкого республиканского центра охраны материнства и детства для оперативного лечения. Показанием к хирургическому лечению была неэффективность проводимой гормональной терапии по поводу синдрома хронической тазовой боли. Производилось гистологическое исследование макропрепаратов, полученных во время операции с последующим извлечением срезов, охватывающих всю толщину стенки матки от эндометрия до серозной оболочки с окраской препаратов гематоксилином и эозином. В послеоперационном периоде 76 пациенткам (основная группа) с внутренним генитальным эндометриозом (аденомиозом) был назначен препарат диеногест в дозе 2 мг ежедневно, непрерывно в течение 6 месяцев. Группу сравнения составили 91 пациентка с верифицированным аденомиозом, получавших в качестве консервативного лечения прогестаген норэтистерона ацетат в

пероральной дозе 2,5 мг один раз в день также в течение 6 месяцев. Все женщины подписали добровольное информированное согласие на участие в исследовании.

Всем пациенткам в начале клинического исследования было проведено ультразвуковое исследование органов малого таза на 22–26-й день менструального цикла и использованием ультразвуковых сканеров экспертного класса с функцией объемного изображения и направленного доплера с использованием трансабдоминального и трансвагинального конвексных датчиков. Регистрацию эхографических изображений производили на жесткий диск прибора в виде цифровых фотографий и видеофайлов.

Для мониторинга лечения аденомиоза использовалась разработанная нами ранее модель прогнозирования данной патологии, в которой была применена множественная логистическая регрессия. С помощью нее были выбраны два наиболее информативных эхографических фактора: поперечно-полосатая исчерченность ( $X_1$ ) и коэффициент соотношения максимальной толщины мышечной соединительной зоны миометрия (МСЗ) к толщине миометрия на измеряемом участке ( $X_2$ ). Эти показатели были применены в уравнении, которое стало основой данной модели.

Порог принятия/отвержения аденомиоза был выбран равным  $Y_{crit} = 0,47$ . При  $Y > Y_{crit}$  в модели прогнозируется наличие данной патологии, при  $Y \leq Y_{crit}$  – прогнозируется его отсутствие.

Для мониторинга эффективности лечения эндометриоза в начале терапии прогестагенами и через 6 месяцев после применения данных препаратов выполнялось контрольное ультразвуковое исследование с использованием двухмерной и трехмерной визуализации, с вычислением показателя  $Y$ , разработанного в модели и сравнением его с  $Y_{crit}$ , который использовался как пороговый.

Для оценки состояния здоровья использовали опросник SF-12. Он отражает качество восприятия физической (FCS-12) и ментальной (MCS-12) составляющих здоровья.

Наличие и тяжесть дисменореи, глубокой диспареунии и неменструальной боли в области таза были оценены с использованием числовой рейтинговой шкалы боли (NRS-11), где 0 соответствует отсутствию боли, 1–3 – указывает на легкую боль, мало мешающую ежедневным занятиям, 4–6 – соответствует умеренной боли, значительно мешающей ежедневным занятиям, 7–10 – указывает на сильную боль, при которой невозможно выполнять ежедневные занятия.

## **2.2. Методы исследования**

Ультразвуковое обследование женщин, включенных в данное научное исследование производилось при помощи аппаратов Toshiba Aplio MX (Япония, 2013 год) и Samsung HS70A (Республика Корея, 2017 год), содержащих ряд инновационных технологий неинвазивной визуализации, повышающих эффективность исследования. Аппарат Toshiba Aplio MX (Япония) является сканером экспертного класса, поддерживающим функции объемного изображения 3D и 4D. Данный прибор снабжен активными опциями PrecisionPure и ApliPure, повышающими качество изображения. В наборе опций объемной визуализации имеется режим томографического ультразвукового сканирования. Функция доплера поддерживает импульсно-волновой режим (цветное доплеровское картирование – ЦДК), режим энергетического доплера (относительно углозависимый с более высокой чувствительностью), режим тканевого доплера и режим Dynamic flow, вариант энергетического доплера с функцией объемного изображения. Для исследования использовались широкополосные мультисрезовые внутриполостные и трансабдоминальные датчики частотой 2–10 МГц.

Аппарат Samsung Medison HS70A (Корея) – также экспертного класса с наличием опции тканевой (S) гармоники и функции объемной визуализации 3D, в режиме которой возможна объемная ультразвуковая томография с получением мультисрезовых изображений; также в программном обеспечении присутствует опция VOCAL/XI VOCAL (Virtual Organ Computer-aided AnaLysis) и возможность

использования опции 5D Follicle (автоматическая калькуляция антральных фолликулов). В данном аппарате используются функции «ClearVision» и «MultiVision», которые улучшают качество изображения в режиме реального времени и повышают контрастность разрешения. Допплеровское сканирование может проводиться в импульсно-волновом, энергетическом режимах, а также в режиме «S-Flow™» – это усовершенствованная технология цветового доплеровского картирования с повышенной чувствительностью, которая позволяет визуализировать периферические сосуды с медленным кровотоком. Она помогает повысить точность диагностики в тех случаях, когда исследование кровотока в других режимах затруднено. В исследовании использовались широкополосные мультисигментные конвексные внутрисполостные и трансабдоминальные датчики частотой 3–12 и 1–6 МГц соответственно. Также применялись датчики для объемной визуализации: трансабдоминальный S-View датчик частотой 1–8 МГц, и внутрисполостной датчик с широким углом обзора частотой 4–9 МГц.

При проведении гинекологического исследования проводилось исследование матки. Объем матки рассчитывался по формуле:

продольный размер × поперечный размер × переднезадний размер × 0,523.

Оценивали края матки: ровные / неровные, четкие / нечеткие; форму матки, с выделением ее шаровидности. Исследовали структуру миометрия: выделяли наличие в миометрии кистозных полостей мелкого диаметра – от 0,1 до 0,7 см от единичных до структуры «швейцарского сыра», овоидной или неправильной формы с отсутствием васкуляризации; выделяли наличие веерных теней в миометрии, вызывающих бороздчатость миометрия (сочетание полос повышенной и пониженной эхогенности), асимметрию передней и задней стенки матки. Определяли форму и однородность структуры эндометрия, с выделением ее формы в виде «знака вопроса». Особое внимание уделяли оценке переходной зоны между эндометрием и миометрием, которую исследовали с помощью 2D и 3D режимов в аксиальной, фронтальной и коронарной плоскостях. Исследовали четкость визуализации и наличие прерывистости переходной зоны, утолщение



переходной зоны, с фиксацией ее максимальных значений (толщина  $>8$  мм позволяет заподозрить аденомиоз); наличие зазубренности переходной зоны, узелков диаметром 1–3 мм в области переходной зоны. Также рассчитывали ряд индексов: коэффициент соотношения толщины передней и задней стенки матки (пороговое значение для аденомиоза  $> 0,5$ ); коэффициент отношения максимальной толщины переходной зоны к толщине миометрия в районе измеряемого участка переходной зоны; разница между максимальной и минимальной толщиной переходной зоны [25; 136].

Внутренний генитальный эндометриоз (аденомиоз) диагностировался при помощи трансвагинальной ультразвуковой эхографии при наличии двух и более из вышеперечисленных признаков.

Дополнительно оценивали наличие сопутствующей патологии тела матки (лейомиома, пороки развития матки, патологию эндометрия: гиперплазию эндометрия, полипы эндометрия, наличие миоэндометрита, синехий в полости матки, подозрение на злокачественные новообразования)

Эхографические признаки аденомиоза представлены на Рисунках 4–9.

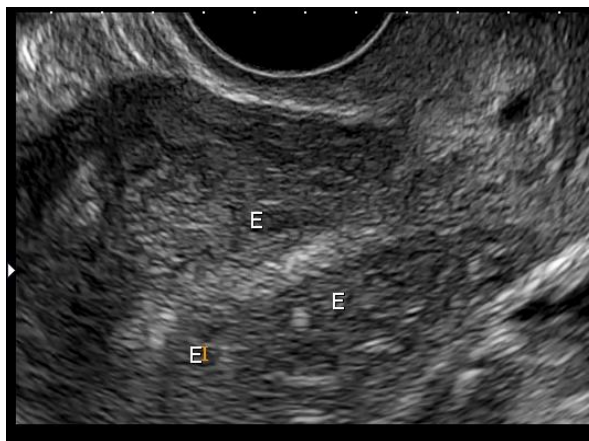


Рисунок 4 – Аденомиоз матки: E -- эхогенные борозды с субэндометриальной области; стрелка – гетерогенная структура миометрия – индикаторы эктопической эндометриальной ткани в миометрии

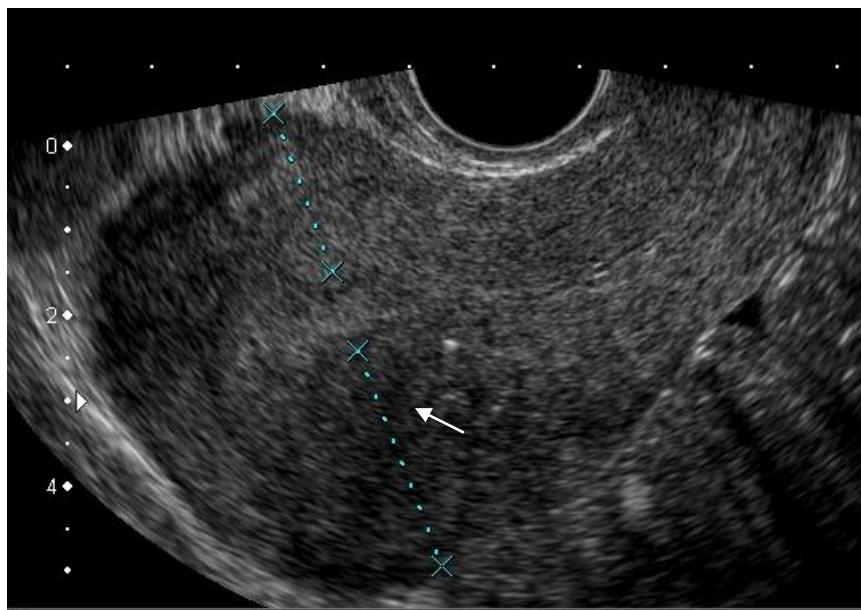


Рисунок 5 – Эхопризнаки аденомиоза: Объем матки 110 см<sup>3</sup>, Шаровидная форма матки (61 x 59 x 66 мм), Толщина передней стенки 18 мм, задней стенки – 29 мм, коэффициент отношения передней и задней стенки матки 0,62. Умеренная поперечно-полосатая исчерченность, эхогенные включения (стрелка) в переходной зоне, нечеткая визуализация границы эндометрий/миометрий

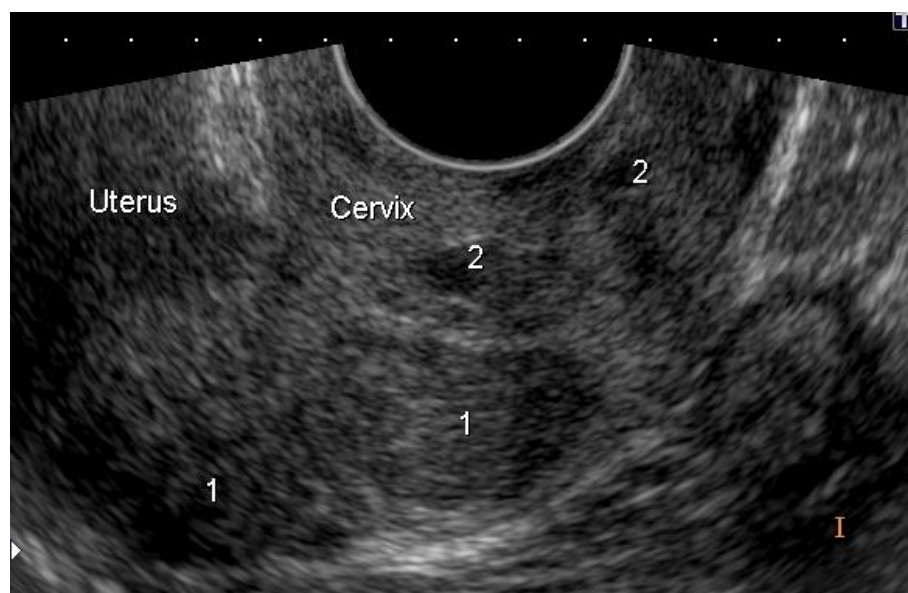


Рисунок 6 – Сочетание аденомиоза с лейомиомой матки:  
1, 2 – интрамуральные миматозные узлы; затруднена визуализация очагов эндометриоза

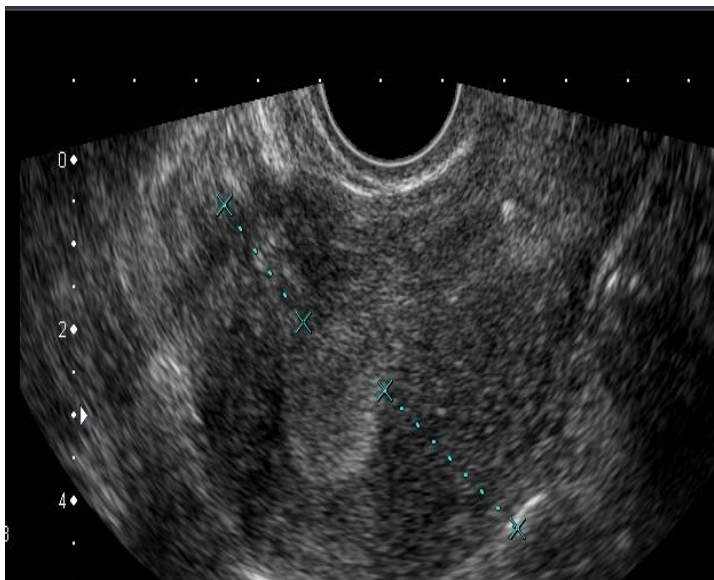


Рисунок 7 – Эхограмма аденомиоза матки: увеличение объема матки  $> 100 \text{ см}^3$  (или  $> 5$  нед.), шаровидная форма матки – толщина 5 см и более, отношение длина / толщина  $< 1,2$ ; асимметрия толщины стенок матки, разница 1 см и более (может быть и в норме)

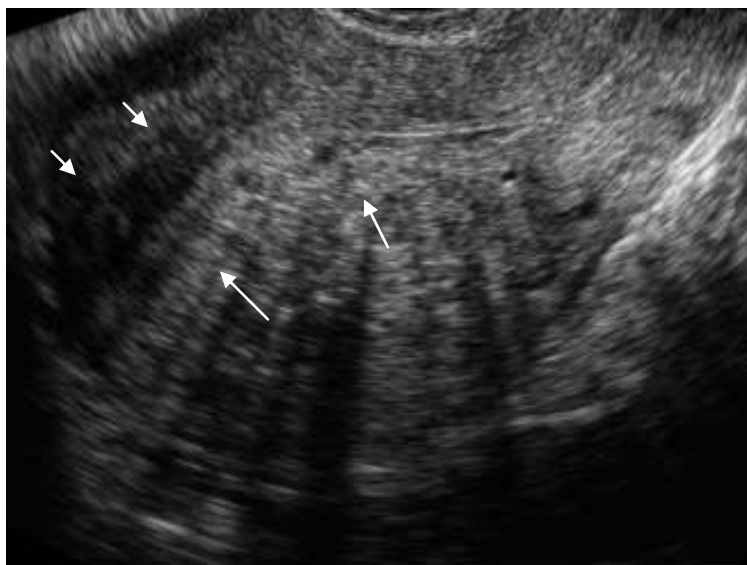


Рисунок 8 – Эхопризнаки выраженного аденомиоза матки, диффузная форма: шаровидная форма матки, полость матки в виде знака вопроса, нечеткая визуализация переходной зоны с мелкими субэндометриальными кистами (короткие стрелки), мелкие кистозные включения в миометрии (длинные стрелки), выраженная поперечно-полосатая исчерченность миометрия

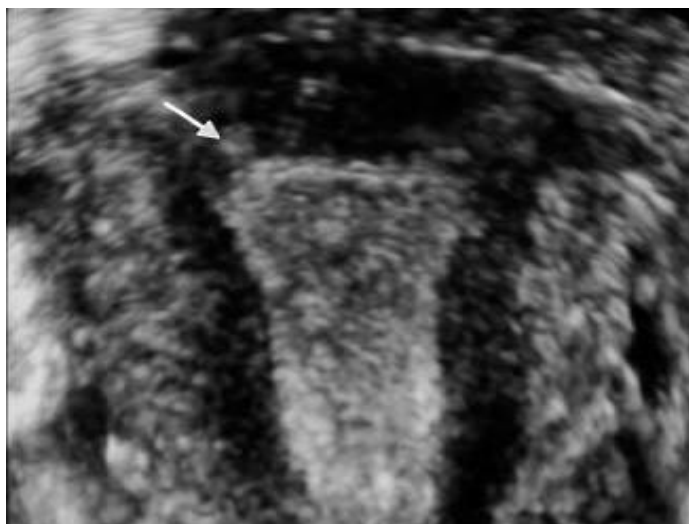


Рисунок 9 – Коронарный срез матки. Эхопризнаки аденомиоза: увеличение переходной зоны  $> 12$  мм, включения высокой эхогенности в переходной зоне (стрелка); гистологически подтвержденный аденомиоз.

Ангиография матки при помощи доплерометрии играет важную роль в дифференциальной диагностике аденомиоза (больше узловой формы) с лейомиомой матки и саркомой матки. Для аденомиоза характерен радиальный, рассыпной тип васкуляризации с высокими показателями сопротивления кровотока, Рисунок 10 [25].

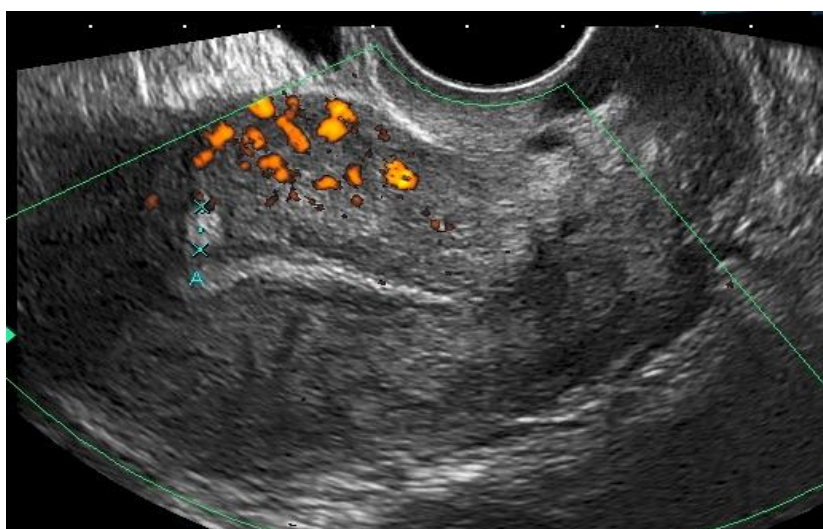


Рисунок 10 – Аденомиоз матки, режим энергетического доплера: радиальный тип васкуляризации, включение повышенной эхогенности в переходной зоне

Количественная оценка васкуляризации заключалась в получении индекса васкуляризации (VI), характеризующего процентное отношение цветowych вокселей в объеме матки и индекса интенсивности кровотока, показывающего медиану яркости цветowych вокселей, которая зависит от скорости кровотока в заданном трехмерном объеме [74]. Для получения данных индексов использовалась прикладная программа «VOCAL» при объемной реконструкции в ангиорежиме. Также оценивались максимальная скорость внутриопухолевого кровотока (см/с) и индекс резистентности сосудов (ИР) при помощи энергетического направленного доплера с функцией Dynamic Flow, Рисунок 11.

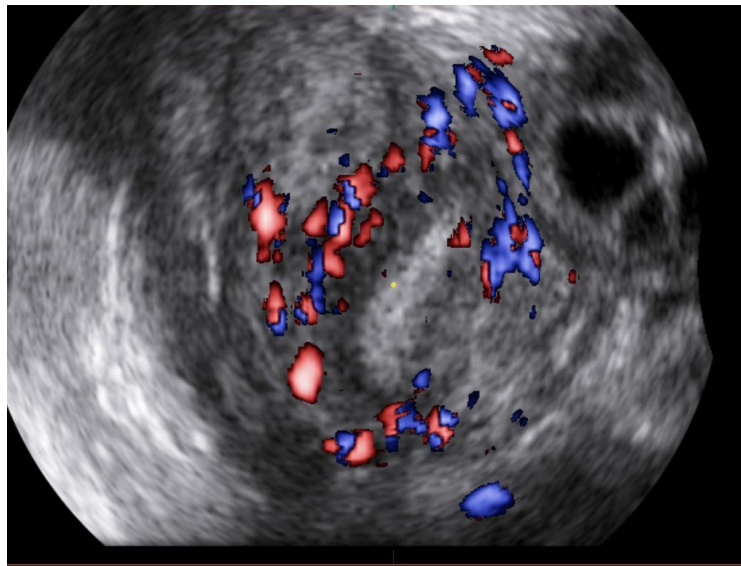


Рисунок 11 – Аденомиоз матки в сочетании с лейомиомой (стрелка), режим 3D визуализации, использование направленного доплера с функцией Dynamic Flow: коронарный срез матки, усиленная васкуляризация переходной зоны, неравномерность переходной зоны; четкая дифференциация миоматозного узла

Маточные артерии визуализировались по боковой стенке матки от перешейка до трубного угла. При оценке гемодинамики в маточных артериях использовалась импульсно-волновая доплерография, энергетический доплер с использованием режима Dynamic Flow. Также была произведена оценка максимальной скорости кровотока и индекса резистентности (RI). При получении



углозависимых скоростных параметров соблюдали адекватный угол инсонации [74].

При оценке эндометриоидных кист яичников определялся объем яичника:

$$V_{\text{яичн.}} = A \times B \times C \times 0,523, \quad (1),$$

где  $A$  – длина,  $B$  – ширина,  $C$  – толщина яичника, 0,523 [25].

Исследовались структура яичников, оценивались размеры кисты в трех взаимно перпендикулярных плоскостях; контуры кисты (удвоение контура), измерялась толщина стенки кисты; изучалась эхогенность внутреннего содержимого кисты (анэхогенная, низкая, средняя, высокая), наличие перегородок, мелкодисперсной взвеси, папиллярных разрастаний, солидных и гетерогенных (кистозно-солидных) включений. Эхографические характеристики кист наглядно представлены на Рисунках 12, 13.

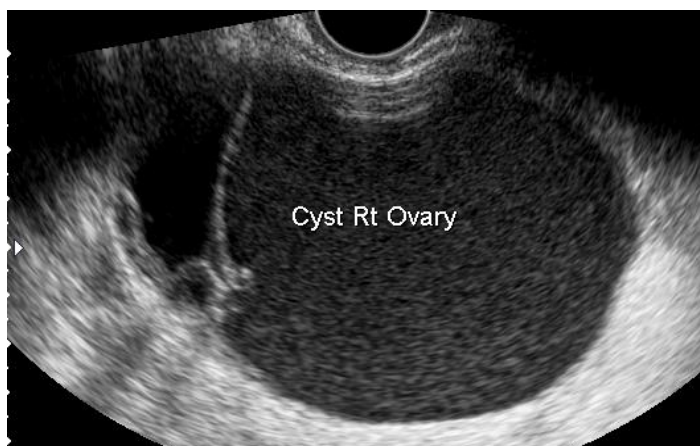

Рисунок 12 – Трансвагинальная эхограмма кисты яичника с внутренним несмещаемым мелкодисперсным содержимым средней эхогенности.

Гистологически подтверждена эндометриоидная киста

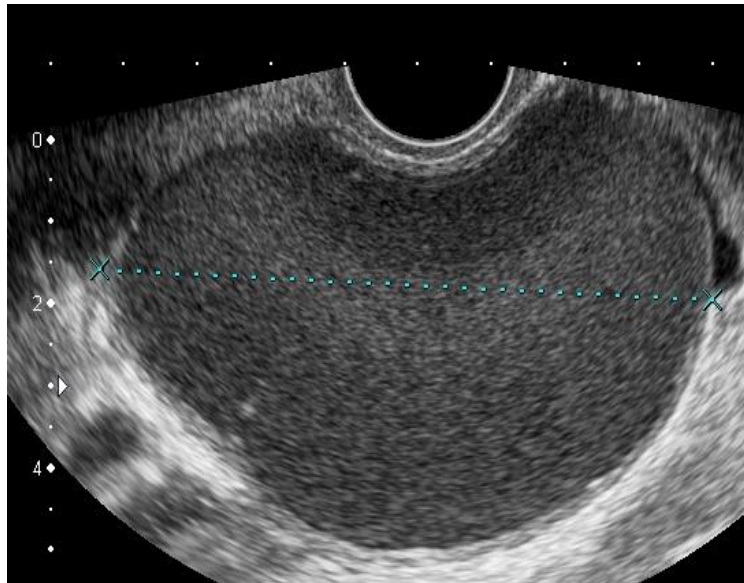


Рисунок 13 – Эхограмма классической эндометриоидной кисты яичника больших размеров: образование округлой формы; внутреннее содержимое содержит несмещающую эховзвесь сниженной эхогенности, удвоенный контур стенки кисты

У всех пациенток с кистами яичников исследовалась васкуляризация внутренних структур образования и стенки кисты (отсутствовала, слабая, умеренная, выраженная), Рисунок 14.

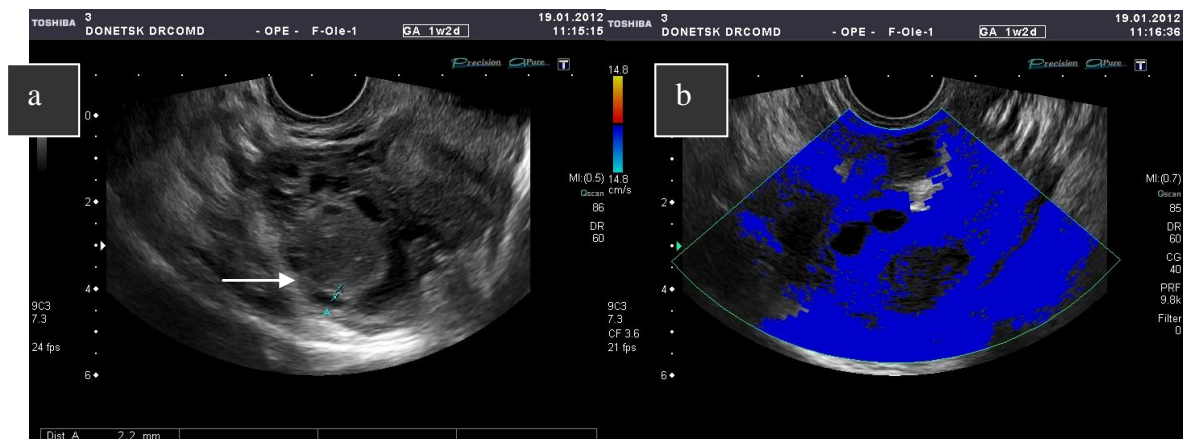


Рисунок 14 – Эхограмма эндометриоидной кисты яичника правого яичника. а – удвоенный контур стенки кисты (стрелка), б – та же киста в режиме тканевого доплера

При наличии кровотока в просвете кисты, ее перегородке или капсуле в режиме ЦДК определяли уголнезависимые показатели: пульсационный индекс (ПИ) и индекс резистентности (ИР). Киста считалась аваскулярной при отсутствии цветовых сигналов при ЦДК. Когда васкуляризация в кистах присутствовала, она оценивалась в нескольких областях и в каждой области фиксировались наиболее низкие показатели ПИ и ИР.

Эти признаки у пациенток с эндометриоидными кистами (ЭК) сопоставлялись с данными пациенток, у которых были выявлены доброкачественные неэндометриоидные кисты яичников (ДНЭК) и пограничные опухоли яичников (ПО).

Для оценки овариального резерва проводилось трансвагинальное ультразвуковое исследование. Во время этого обследования оценивались следующие параметры: объем яичников, максимальный диаметр эндометриомы, количество антральных фолликулов. Для подсчета овариального резерва включали фолликулы со средним диаметром от 2 до 10 мм. Фолликулы размером  $< 2$  мм и  $> 10$  мм были исключены из общего числа идентифицируемых фолликулов. В режиме объемной реконструкции (3D) были получены изображения яичника одновременно в трех взаимно перпендикулярных плоскостях. Подсчет и измерение размеров антральных фолликулов в пределах интересующей области проводилось в трехмерном изображении с помощью опций VOCAL™ (Virtual Organ Computer-aided AnaLysis) и 5D Follicle (автоматическая калькуляция антральных фолликулов). Исследование овариального резерва выполняли в ранней фолликулярной фазе менструального цикла.

Также у этих пациенток оценивались изменения уровня АМГ в сыворотке крови в сыворотке крови при помощи иммуноферментного анализа (ELISA), в те же сроки, в которые проводился подсчет количества антральных фолликулов яичников.

С помощью цветного доплеровского картирования у этих пациенток оценивались показатели кровотока в маточных и яичниковых артериях:



пульсационный индекс (ПИ), индекс резистентности (ИР) и пиковая скорость артериального кровотока. Васкуляризация эндометриомы оценивалась при помощи энергетического Доплера и классифицировалась как отсутствующая (в стенке кисты не обнаружено цветовых сигналов), скудная ( $< 25\%$  стенки кисты с цветовыми сигналами), умеренная ( $25\text{--}50\%$  стенки кисты с цветовыми сигналами) или высокая ( $> 50\%$  стенки кисты с цветовыми сигналами). Васкуляризация ткани яичника оценивалась с использованием трехмерной доплеровской ангиографии, Рисунок 15. При качественной оценке васкуляризации изучали пространственное расположение, выраженность ветвления сосудов, уровень цветовой насыщенности кровотока в яичнике с эндометриомой и в здоровом яичнике. При количественной оценке кровоснабжения использовали индекс васкуляризации (VI), определяющий процентное отношение цветовых вокселей в объеме ткани яичника; индекса потока (FI), или интенсивности кровотока, отражающего медиану яркости цветовых вокселей, которая зависит от скорости кровотока в заданном трехмерном объеме; васкуляризационно-потокowego индекса (VFI), который рассчитывается в виде произведения индекса васкуляризации и индекса потока, деленным на 100. Для получения данных индексов использовали прикладную программу VOCAL™ (Virtual Organ Computer-Aided AnaLysis), которая подсчитывает параметры васкуляризации автоматически.

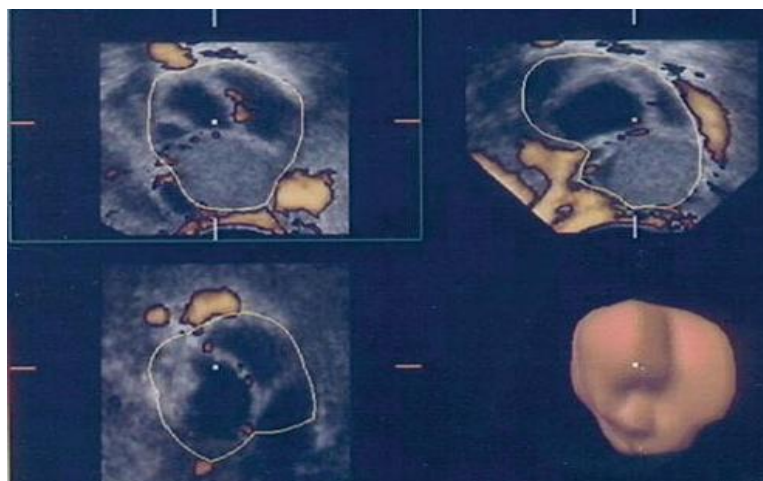


Рисунок 15 – Режим объемной визуализации, энергетический доплер с применением опции VOCAL. Слабая васкуляризация яичника с эндометриомой

При выполнении комплексного подхода к диагностике генитального эндометриоза исследование проводилось в несколько этапов.

На первом этапе при проведении рутинного гинекологического ультразвукового трансвагинального исследования оценивались основные эхографические маркеры внутреннего эндометриоза, которые включали такие признаки как объем матки; передне-задний размер матки; наличие шаровидной формы матки; поперечно-полосатая исчерченность миометрия; коэффициент отношения толщины передней и задней стенок матки; максимальная толщина соединительной зоны матки (МСЗ); коэффициент соотношения максимальной толщины МСЗ к толщине миометрия в районе измеряемого участка МСЗ; разница между максимальной и минимальной толщиной МСЗ; оценка васкуляризации миометрия.

Особое внимание обращали на подвижность матки, которая оценивалась как нормальная, уменьшенная или фиксированная. При оценке придатков определяли наличие эндометриом, их размер, который измеряли в трех ортогональных плоскостях, количество эндометриом. Особо обращали внимание на атипичную форму эндометриомы, которая определялась как однородная масса с эхогенностью матового стекла с наличием папиллярного бугорка и отсутствием кровотока внутри данного бугорка, Рисунок 16.

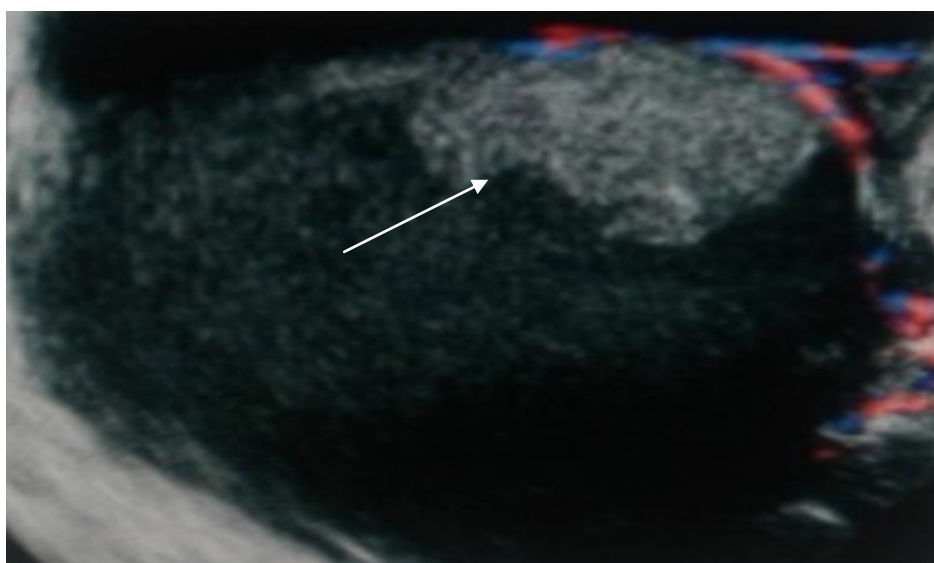


Рисунок 16 – Атипичная эндометриома с наличием папиллярного бугорка (стрелка) и отсутствием внутрипапиллярного кровотока

Также выделяли признак «целующихся» кист яичников, который предполагает наличие выраженного спаечного процесса в малом тазу; эндометриоза кишечника и фаллопиевых труб, Рисунок 17.

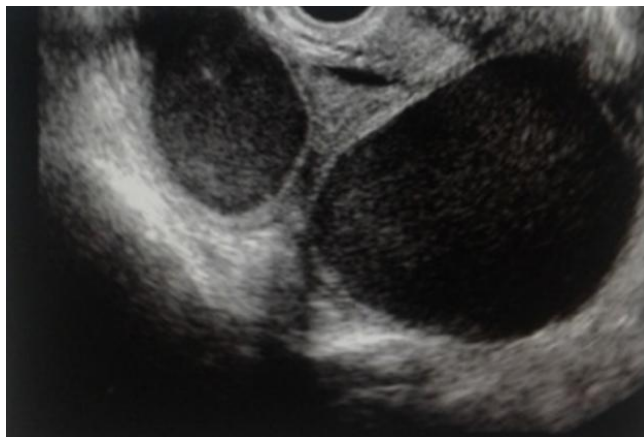


Рисунок 17 – Двухсторонняя эндометриома яичников  
Признак «целующихся кист»

На втором этапе производили поиск участков малого таза с гиперчувствительностью, что облегчает визуализировать очаги эндометриоза. Выявление очагов с повышенной чувствительностью увеличивает вероятность выявления поверхностного эндометриоза и спаек. При наличии жидкости в нижних отделах таза между яичником (с эндометриомой или без нее) и маткой или брюшиной определяли спайки в виде тонких нитей повышенной эхогенности.

Если есть эндометриомы яичников или очаги эндометриоза малого таза другой локализации в процесс заболевания часто вовлекаются фаллопиевы трубы. При этом нарушается нормальный просвет трубы и происходит окклюзия ее эндометриоидными очагами, могут сформироваться дистальные трубчатые спайки. Как следствие, развивается сактосальпинкс. По этим причинам при исследовании акцентируется внимание на наличие перитонеальных кист и гидросальпинкса / гематосальпинкса, Рисунок 18.

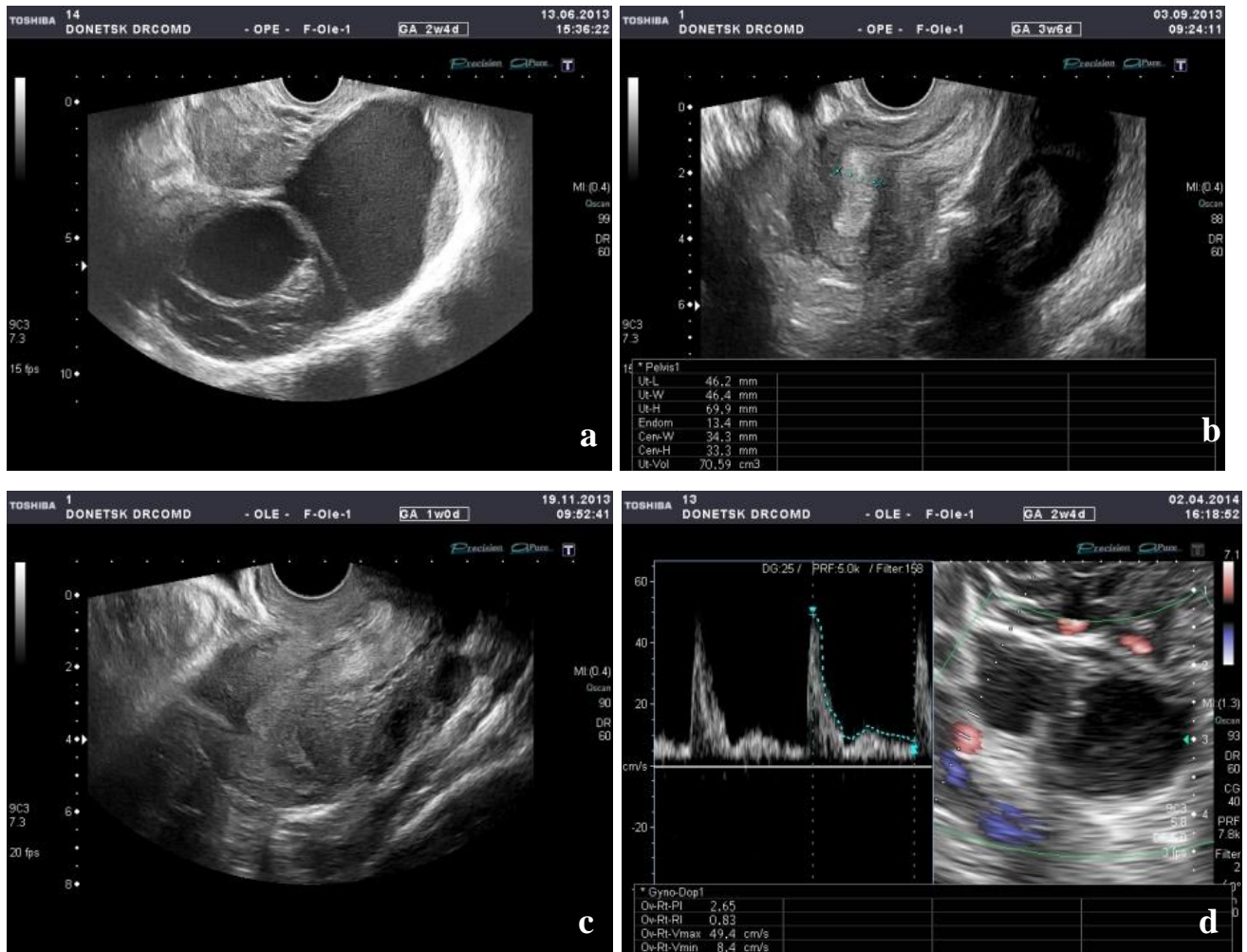


Рисунок 18 – Распространенная форма генитального эндометриоза у одной и той же пациентки, а – наличие двухсторонней эндометриомы, признак целующихся кист яичников, б – аденомиоз, признак «знак вопроса», гидросальпинксы; с – аденомиоз, зазубренность эндометрия, спайки, поражение ректовагинальной клетчатки (двухсторонняя стрелка); d – кровоток с высокими индексами сосудистого сопротивления в яичниковых артериях (режим направленного энергетического доплера)

Для оценки облитерации прямокишечно-маточного углубления и пузырно-маточного пространства определяли подвижность различных отделов матки по отношению к смежным органам с помощью трансвагинальной эхографии в режиме реального времени. При этом выделяли признак скольжения в ретровертированной матке, который отличается от такового при положении матки в антефлексию, Рисунок 19.

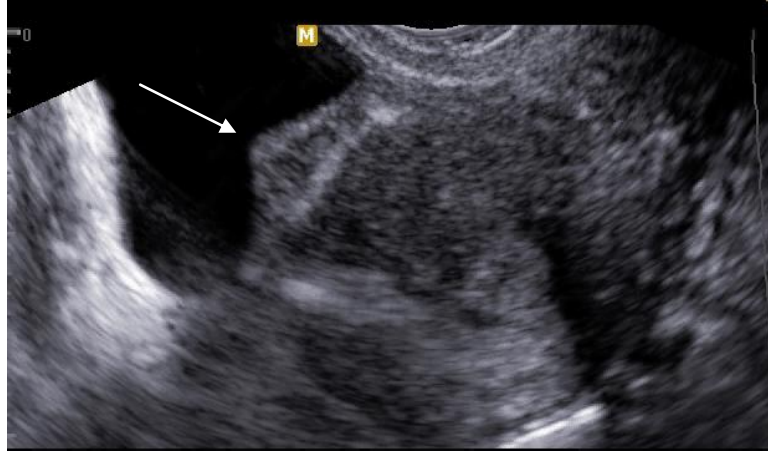


Рисунок 19 – Облитерация пузырно-маточного пространства (стрелка); отрицательный «признак скольжения» передней стенки матки по отношению к окружающим ее тканям

Важный этап исследования – поиск узлов глубокого инфильтративного эндометриоза в малом тазу. Вовлечение ректовагинальной перегородки (РВП) подозревали, когда узлы ГИЭ видны в ректовагинальном пространстве под линией, проходящей по нижней границе задней кромки шейки матки (под брюшиной). Повреждения крестцово-маточных связок при ГИЭ определяли в среднесагитальной проекции матки.

Глубокий инфильтративный эндометриоз затрагивает крестцово-маточные связки, когда в перитонеальном жировом слое, окружающем крестцово-маточные связки, наблюдается гипоэхогенное утолщение с четкими или нечеткими краями.

Поражение может быть изолированным или быть частью более крупного узла, распространяющегося во влагалище или в другие окружающие структуры. Размер «утолщенной» крестцово-маточной связки измеряли в месте впадения связки в шейку матки.

Глубокий интерстициальный эндометриоз передней стенки прямой кишки изучали при трансвагинальном и трансректальном ультразвуковом исследовании. Поражения кишечника имели пониженную эхогенность, и в некоторых случаях на одном конце отмечался более тонкий срез, напоминающий «комету», Рисунок 20.



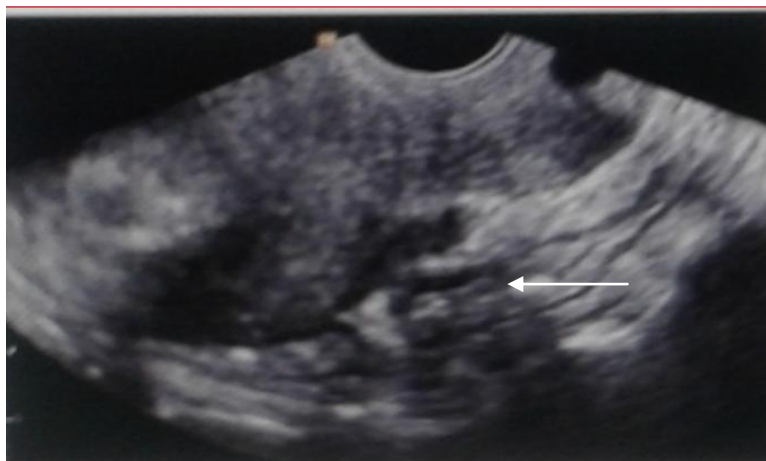


Рисунок 20 – Глубокий инфильтративный эндометриоз (стрелка), поражения кишечника и ректовагинальной перегородки

Эндометриоидные гетеротопии в прямой кишке описывали в соответствии с сегментом кишки, в котором они встречались.

Очаги эндометриоза, расположенные ниже уровня вхождения крестцово-маточных связок в шейку матки, обозначали как нижние/каудальные (забрюшинно – ретроперитонеальные), очаги глубокого инфильтративного эндометриоза передней стенки прямой кишки; которые выше этого уровня, обозначали как верхние/краниальные. Каждый очаг эндометриоза измерялся в трех ортогональных плоскостях, чтобы получить длину (среднесагиттальное измерение), толщину (переднезаднее измерение) и поперечный диаметр. Этот подход измерения в трех плоскостях относился к поражениям глубокого инфильтративного эндометриоза, расположенным в ретровагинальной перегородке, влагалище, крестцово-маточных связках и передней стенке прямой кишки. В случаях многоочаговых поражений глубокого инфильтративного эндометриоза в кишечнике измеряли общую длину вовлеченного сегмента кишечника от хвостового до головного конца, Рисунок 21.

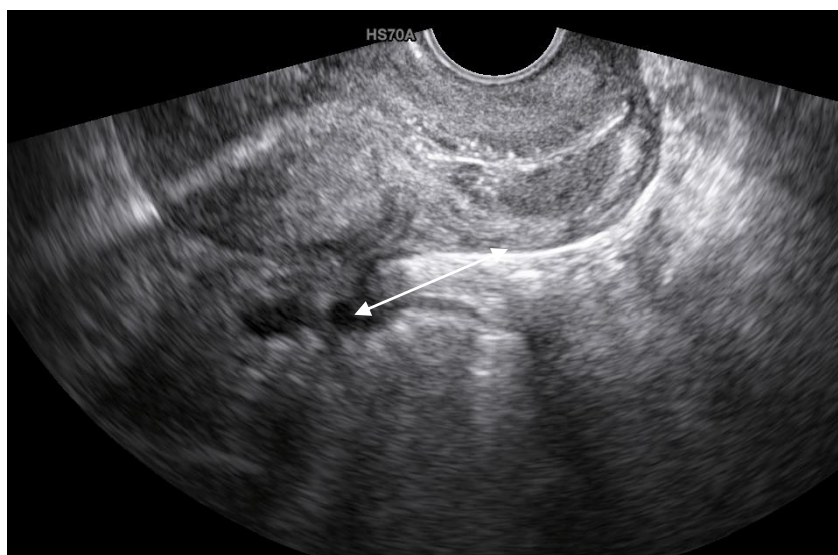


Рисунок 21 – Измерение общей длины сегмента кишечника от хвостового до головного конца при многоочаговых поражениях эндометриоза

Расстояние от заднего прохода до места поражения кишечника измеряли с помощью трансректальной эхографии. Если имелись многоочаговые поражения кишечника, то оценивалось расстояние между анальным отверстием и наиболее дистальным поражением кишечника [432]. Также исследовалась васкуляризация эндометриоидных очагов.

При оценке влияния различных форм генитального эндометриоза на исходы беременности и родов все женщины на этапе планирования беременности проходили трансвагинальное / трансректальное ультразвуковое исследование, Рисунок 22.

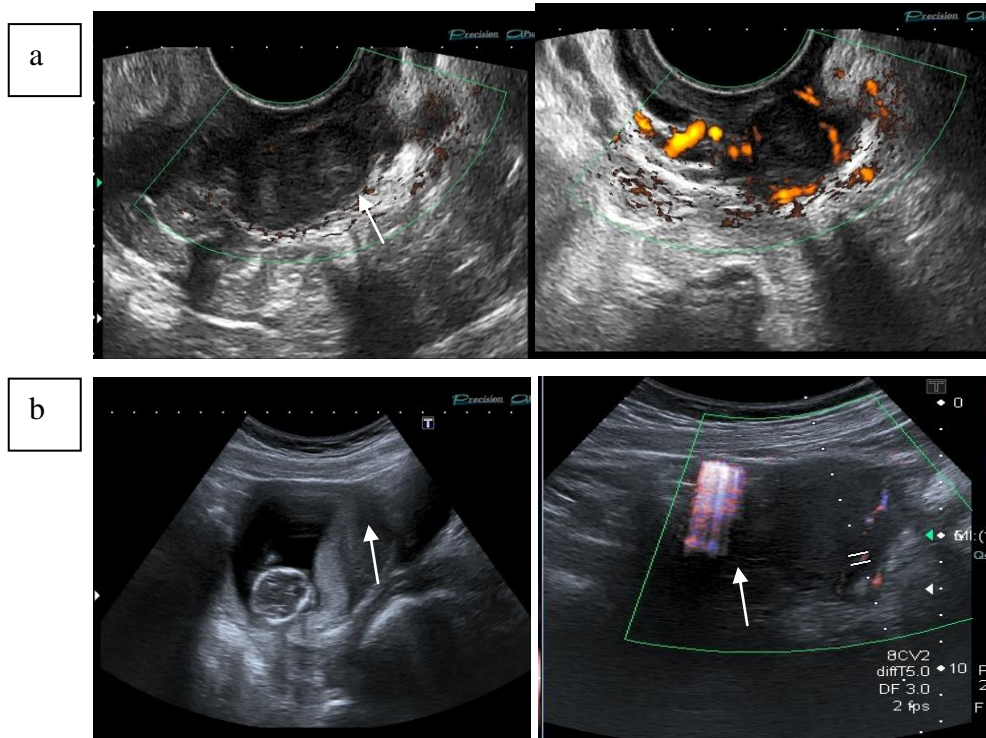


Рисунок 22 – Ультразвуковые изображения пациентки с глубоким инфильтративным эндометриозом ректовагинальной перегородки (стрелки);  
 а – трансвагинальная эхография, на предгравидарном этапе исследования;  
 б – та же пациентка, 5 месяцев спустя, срок беременности 11 недель

Подготовка кишечника перед трансректальной эхографией не использовалась. Внутриполостное ультразвуковое исследование проводилось во время любой фазы менструального цикла независимо от гормональной терапии. Диагноз аденомиоз был поставлен, если присутствовало два или более из следующих критериев: асимметричное утолщение миометрия, кисты миометрия, линейные полосы, гиперэхогенные островки, неровная и утолщенная соединительная зона эндометрия и миометрия. Для поиска очагов наружного эндометриоза оценивалось наличие эндометриом яичников, гидро/сактосальпинксов, спаек малого таза и облитерации прямокишечно-маточного и пузырно-маточного пространства. Были исследованы все потенциальные локализации глубокого инфильтративного эндометриоза (ГИЭ) в следующих отделах малого таза: крестцово-маточных связках, влагалище, ректовагинальной перегородке, прямой кишке. Диагноз ГИЭ выставлялся, если,



по меньшей мере, одна структура из обследованных отделов малого таза имела ультразвуковое изображение аномального гипоехогенного линейного или узлового утолщения с неровными контурами и аваскулярным доплеровским сигналом. Все очаги эндометриоза были точно измерены в трех размерах. Узлы ГИЭ считались значимыми, если были не меньше 1 см.

При разработке математической модели диагностики аденомиоза матки на основании анализа эхографических критериев перед операцией всем пациенткам проводилось обследование с применением 3D трансвагинальной эхографии на 5–7-й-день менструального цикла. Регистрацию эхографических изображений производили на жесткий диск прибора в виде цифровых изображений в двухмерном режиме, фотографий и видеофайлов. Данные обрабатывали при помощи компьютерной программы архивирования и обработки ультразвуковых данных «Astraia» (Германия).

На этапе планирования беременности пациенткам с подозрением на диффузный эндометриоз проводилось двухмерное и трехмерное трансвагинальное исследование. После зачатия у данных женщин с аденомиозом исследовали маточно-плацентарный кровоток на фоне беременности. Беременности датировались по дню последней менструации в случае спонтанного зачатия и за семнадцать дней до переноса эмбриона при использовании вспомогательных репродуктивных технологий. Во всех случаях срок гестации был определен путем измерения копчико-теменного размера (КТР) в первом триместре с помощью ультразвуковой оценки в соответствии с рекомендациями ISUOG Practice Guidelines [306]. Уровни ассоциированного с беременностью плазменного протеина-А (PAPP-A) хорионического гонадотропина человека измерялись во время рутинного комбинированного скринингового теста на выявление хромосомных аномалий в первом триместре беременности на сроке 11–13+6 недель. Кровоток в маточных артериях оценивали с помощью доплерографии на 11-13+6, 18–22 и 28–32 неделях гестации в соответствии с рекомендациями Фонда медицины плода (FMF) [247]. Все доплерографические исследования проводились специалистом, имеющим сертификат компетентности,

выданный FMF, на аппаратах экспертного класса, оснащенных многочастотными конвексными трансабдоминальными датчиками. Всем пациенткам в эти же сроки проводилась фетометрия, для оценки соответствия размеров плода сроку гестации.

Для мониторинга лечения аденомиоза прогестагенами было проведено динамическое ультразвуковое исследование органов малого таза с использованием ультразвуковых сканеров экспертного класса с функцией объемного изображения и направленного доплера с применением трансабдоминального и трансвагинального конвексных датчиков, поддерживающих опцию 3D реконструкции. Регистрацию эхографических изображений производили на жесткий диск прибора в виде цифровых фотографий и видеофайлов.

### **2.3. Математические и статистические методы обработки материалов исследования**

Статистическая обработка полученных результатов проводилась при помощи статистического редактора данных IBM SPSS Statistics версия 20 (Чикаго, Иллинойс, США, ANTRL-2 License) [63]. Основная часть математического и статистического анализа проводилась на персональном компьютере.

На предварительном этапе статистического анализа проводили систематизацию исследуемых признаков на количественные, качественные и порядковые. Количественные признаки проверяли на соответствие нормальному распределению Гаусса. Для этого использовали критерии Колмогорова-Смирнова (при больших объемах выборок) и Шапиро-Уилка, который применяли, если объем выборки был небольшой. Для проверки равенства дисперсий использовали критерий Levene.

При соответствии выборки нормальному закону распределения рассчитывали среднее арифметическое и стандартное отклонение:

$$M = \frac{X_1 + X_2 + X_3 + \dots + X_i}{n} \quad (2.2)$$

где  $M$  – среднее;  $X_1 \dots X_i$  – значения количественного признака;  $n$  – количество наблюдений

$$\sigma = \sqrt{\sigma^2} = \sqrt{\left( \frac{(X_1 - M)^2 + (X_2 - M)^2 + (X_3 - M)^2 + \dots + (X_i - M)^2}{n} \right)} \quad (2.3)$$

где  $\sigma$  – стандартное отклонение,  $\sigma^2$  – дисперсия,  $M$  – среднее,  $X_1 \dots X_i$  – значения количественного признака;  $n$  – количество наблюдений.

При отличии распределения от нормального для его описания использовали медиану (50%тиль) и квартильные (процентильные) интервалы.

Для сравнения средних величин количественных признаков в двух независимых группах применялся критерий Стьюдента для непарных выборок. Для количественной оценки повторных наблюдений использовался параметрический параметр – парный критерий Стьюдента. При проведении множественных сравнений количественных признаков применялся однофакторный дисперсионный анализ для независимых групп ANOVA (One-way ANalysis Of VAriance). При повторных измерениях множественных групп применялся дисперсионный анализ RM-ANOVA [63]. При проведении апостериорных сравнений включали исследование с критериями Бонферрони или Тьюки.

В случаях отличия полученного распределения от нормального закона Гаусса для статистического анализа применялись непараметрические критерии, основанные на принципе ранжирования. При сравнении непараметрических признаков в двух независимых группах применяли критерий Манна-Уитни (U-тест). Для сравнения непараметрических связанных выборок использовали повторный критерий Вилкоксона. При оценке множественных групп с непараметрическими параметрами использовали ранговый критерий Краскела-Уоллиса с последующими апостериорными сравнениями при помощи критерия

Манна-Уитни. При множественном сравнении повторных непараметрических выборок использовали критерий Фридмана.

Для описания качественных признаков использовали доли и частоты, которые для независимых групп сравнивали с помощью критерия хи-квадрат ( $\chi^2$ ) Пирсона.

Значение критерия  $\chi^2$  Пирсона рассчитывался по формуле:

$$\chi^2 = \sum_{i=1}^r \sum_{j=1}^c \frac{(O_{ij} - E_{ij})^2}{E_{ij}} \quad (2.4)$$

где  $i$  – номер строки (от 1 до  $r$ );  $j$  – номер столбца (от 1 до  $c$ );  $O_{ij}$  – фактическое число наблюдений в ячейке  $ij$ ;  $E_{ij}$  – ожидаемое число наблюдений в ячейке  $ij$ .

При выборке небольшого размера в четырехпольных таблицах использовался точный критерий Фишера, который вычислялся по формуле:

$$P = \frac{(A+B)!(C+D)!(A+C)!(B+D)!}{A!B!C!D!N!} \quad (2.5)$$

где ! – факториал, который равен произведению числа на последовательность чисел, каждое из которых меньше предыдущего на 1.

Для определения силы связи между категориальными переменными применяли критерии  $\phi$  и  $V$  Крамера. Критерий  $\phi$  рассчитывался по формуле

$$\phi = \sqrt{\frac{\chi^2}{n}} \quad (2.6)$$

и использовался для четырехпольных таблиц, а критерий  $V$  Крамера применялся для многопольных таблиц и рассчитывался по формуле

$$V = \sqrt{\frac{\chi^2}{n \cdot (r-1) \cdot (c-1)}} \quad (2.7)$$

Сила связи, рассчитанная при помощи критериев  $\phi$  и  $V$  Крамера  $< 0,1$  считалась, как незначительная; от 0,1 до 0,2 – слабая; 0,2–0,4 – средняя; 0,4–0,6 – относительно сильная; 0,6–0,8 – сильная; 0,8–1,0 – очень сильная.

Для определения корреляционной взаимосвязи между признаками использовали коэффициенты Пирсона для параметрических данных и Спирмена (для непараметрических значений). Сила корреляционной связи (прямая или обратная) рассчитывалась по следующим значениям:  $< (\pm) 0,3$  – слабая или отсутствует;  $(\pm) 0,3 - (\pm) 0,7$  – средняя;  $> (\pm) 0,7$  – сильная.

В исследованиях использовали 95% доверительный интервал. Определение частоты встречаемости признака в исследуемой совокупности рассчитывался по формулам Уилсона:

$$\frac{p + \frac{z^2_{1-\alpha/2}}{2N} - z_{1-\alpha/2} \sqrt{\frac{p(1-p)}{N} + \frac{z^2_{1-\alpha/2}}{4N^2}}}{1 + \frac{z^2_{1-\alpha/2}}{N}} \quad (2.8)$$

до

$$\frac{p + \frac{z^2_{1-\alpha/2}}{2N} + z_{1-\alpha/2} \sqrt{\frac{p(1-p)}{N} + \frac{z^2_{1-\alpha/2}}{4N^2}}}{1 + \frac{z^2_{1-\alpha/2}}{N}} \quad (2.9)$$

где  $P$  – частота встречаемости признака;  $N$  – количество наблюдений; критическое значение  $Z_{1-\alpha/2} = 1,96$  при доверительном интервале 95 % и уровне значимости  $p < 0,05$ .

Для оценки эффективности ультразвуковой диагностики эндометриoidных поражений для каждого участка возможной эндометриoidной инфильтрации рассчитывались следующие показатели: распространенность, чувствительность, специфичность, положительные и отрицательные прогностические значения (PVP, PVN), точность теста, положительные и отрицательные отношения правдоподобия (LR+ и LR-), относительный риск и отношение шансов.

При разработке математической модели диагностики и прогнозирования аденомиоза матки был использован метод построения многофакторных моделей классификации [78]. Исходно анализ моделей проводился на 9 факторных эхографических признаках, где была разработана линейная модель. Для проверки

адекватности математических моделей использовался генератор случайных чисел, с помощью которого все случаи были разделены в 3 множества: обучающее, контрольное и подтверждающее множество [59]. После этого была построена линейная модель, основанная на 2 наиболее выраженных факторных эхографических признаках. Для оценки значимости выделенных факторных признаков при проведении классификации был использован метод сравнения кривых созданных моделей (ROC – Receiver Operating Characteristic curve analysis), где сравнивались линейная модель, построенная на 9 базовых факторных признаках и линейная модель, основанная на 2-х выделенных факторных признаках [59; 78].

Величину и направленность воздействия двух выделенных факторных признаков оценивали с помощью множественного логистического регрессионного анализа. Модель прогнозирования аденомиоза была обработана математическими методами и описана с помощью уравнения.

Расчет математических моделей выполнялся при помощи пакетов Statistica Neural Networks v. 4.0 (StatSoft Inc., 1999) и MedCalc v. 13.2.2.0 (MedCalc Software, 1993–2014).

Для оценки состояния здоровья пациенток с эндометриозом использовали опросник SF-12, разработанный на основе оригинальной анкеты SF-36. Опросник позволял оценивать, как пациентки справляются с повседневными нагрузками. Он являлся самостоятельно управляемым инструментом, состоящим из 12 пунктов, и служил основой для построения сводных показателей физического (FCS-12) и ментального (MCS-12) здоровья. При этом более высокие баллы отражали лучшее восприятие здоровья. Клиническая достоверность и внутренняя согласованность опросника SF-12 были продемонстрированы на больших выборках во многих странах мира [512]. Показатели физического и ментального здоровья рассчитывались по формулам:

$$\mathbf{FCS} = [\mathbf{PFz} \times 0,42402 + \mathbf{RPz} \times 0,35119 + \mathbf{BPz} \times 0,31754 + \mathbf{GHz} \times 0,24954 + \mathbf{VTz} \times 0,02877 + \mathbf{SFz} \times (-0,0753) + \mathbf{REz} \times (-0,19206) + \mathbf{MHz} \times (-0,22069)] \times 10 + 50$$

(2.10)

$$\text{MCS} = [\text{PFz} \times (-0,22999) + \text{RPz} \times (-0,12329) + \text{BPz} \times (-0,09731) + \text{GHz} \times (-0,01571) + \text{VTz} \times 0,23534 + \text{SFz} \times 0,26876 + \text{REz} \times 0,43407 + \text{MHz} \times 0,48581] \times 10 + 50$$

(2.11)

где PF1 – умеренные ограничения физической активности, PF2 – ограничения при подъеме на несколько ступеней лестницы; RP1 – снижение успехов из-за физического здоровья, RP2 – ограничение в видах работы или повседневной деятельности из-за физического здоровья; BP – насколько боль мешает работе в доме или вне его; GH – рейтинг здоровья в целом; VT – сколько времени отмечалась полнота сил; SF – какую часть времени проблемы с физическим здоровьем или эмоциональные расстройства нарушали привычное общение или общественную жизнь; RE1 – снижение успехов из-за эмоциональных проблем, RE2 – невозможность аккуратно выполнить работу или др. деятельность из-за эмоциональных проблем; MH1 – сколько времени чувствовали спокойствие и умиротворение, MH2 – сколько времени чувствовали себя подавленными и печальными; FCS – сводные показатели физического здоровья, MCS – сводные показатели эмоционального здоровья [512].

Для проверки гипотезы о возможности использования данной прогностической модели диагностики при мониторинге аденомиоза использовался множественный логистический регрессионный анализ [80]. В качестве зависимых переменных были качественные показатели, ковариатами выступали количественные и порядковые переменные. Порог классификации составил 0,5;  $P = 0,05$  использовалось в качестве критерия включения,  $P = 0,10$  – в качестве критерия исключения. Для дополнительной характеристики полученной модели рассчитывались следующие показатели: чувствительность, специфичность, точность, ошибки 1-го и 2-го рода. Во всех статистических тестах  $P < 0,05$  считалось статистически значимым.

### ГЛАВА 3

## КЛИНИКО-АНАМНЕСТИЧЕСКАЯ ХАРАКТЕРИСТИКА ПАЦИЕНТОК С ГЕНИТАЛЬНЫМ ЭНДОМЕТРИОЗОМ

В соответствии с поставленными в работе задачами нами определена распространенность генитального эндометриоза среди пациенток, проходивших лечение в Донецком республиканском центре охраны материнства и детства. Для этого был проведен ретроспективный анализ медицинской документации гинекологических отделений и базы данных Astraia ДРЦОМД за период 2016–2018 гг. Установлено, что по данным гинекологических отделений за этот период на лечении состояло 9987 пациенток, из них оперативному вмешательству подверглось 5926 женщин; частота гистологически верифицированного генитального эндометриоза среди прооперированных больных составила 1411 случаев – 23,8 %, . Причем почти у половины женщин с генитальным эндометриозом отмечалось наличие других доброкачественных образований тела матки, таких как миома матки и аномалии развития женских половых органов (Таблица 1).

Таблица 1 – Распространенность генитального эндометриоза

Показатель	n	%
Общее количество пациенток	9987	
Количество оперативных вмешательств	5926	59,3
Генитальный эндометриоз	1411	23,8
Эндометриоз + миома матки, аномалии развития матки	701	49,7

Согласно результатам гистологического исследования у 287 пациенток (20,3 %) имело место сочетание эндометриоза различной локализации: аденомиоз сочетался с эндометриозом яичников в 76 (5,4 %) случаев, сочетание аденомиоза с ГИЭ было в 52 случаях (3,7 %), эндометриома сочеталась с ГИЭ в 140 (9,9 %)



случаях, а сочетание аденомиоза с эндометриозом яичников и ГИЭ отмечалась в 19 (1,3 %) случаев.

Частота «чистого» генитального эндометриоза в зависимости от его локализации распределилась следующим образом: «чистый» аденомиоз матки встречался у 137 (32,4 %) пациенток, «чистый» эндометриоз яичников наблюдался у 205 (48,5 %) женщин, а «чистый» глубокий инфильтративный эндометриоз встречался у 81 (19,1 %) больных (Таблица 2).

Таблица 2 – Частота эндометриоза в зависимости от его локализации

Форма эндометриоза	Количество наблюдений, n=1141	%
Чистый генитальный эндометриоз	423	29,9
Чистый Аденомиоз (АДМ)	137	32,4
Чистый Эндометриоз яичников (ЭЯ)	205	48,5
Чистый Глубокий инфильтративный эндометриоз (ГИЭ)	81	19,1
Сочетанные формы эндометриоза	287	20,3
АДМ+ЭЯ	76	5,4
АДМ+ГИЭ	52	3,7
ЭЯ+ГИЭ	140	9,9
АДМ+ЭЯ+ГИЭ	19	1,3

При сопоставлении гистологического диагноза с данными эхографического исследования были получены следующие результаты. При ультразвуковом исследовании у 674 (47,8 %) женщин эндометриоз не был диагностирован на дооперационном этапе. Причем при аденомиозе и эндометриоидных кистах яичников величина ложноотрицательных диагнозов была не очень велика. При аденомиозе она отмечалась у 97 (14,4 %) женщин, при эндометриозе яичников – у 61 (9,1 %) женщин. Наибольшие затруднения при ультразвуковой диагностике вызывали сочетание эндометриоза с миомой матки и аномалиями развития матки, а также множественные формы поражения генитального эндометриоза где ложноотрицательный результат составил 435 случаев (64,5 %). Глубокий

инфильтративный эндометриоз (81 случай – 19,1 %) не был диагностирован во время ультразвуковой эхографии и являлся только патогистологическим диагнозом (Рисунок 23).

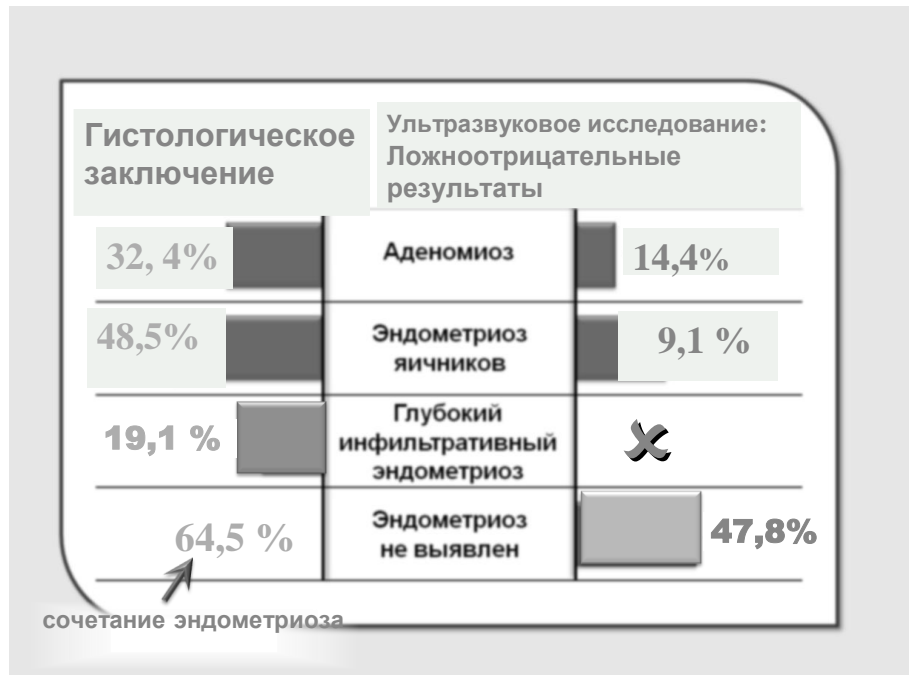


Рисунок 23 – Сопоставление гистологических и ультразвуковых диагнозов генитального эндометриоза

Представленные данные свидетельствуют о значительной распространенности данной патологии среди гинекологических больных и недостаточной эффективности ультразвуковой диагностики у пациенток с подозрением на данную патологию. Это подтверждает актуальность работы и необходимость усовершенствования методов ультразвуковой диагностики генитального эндометриоза.

Для изучения клинико-анамнестических характеристик генитального эндометриоза в зависимости от локализации очагов поражения выполнено исследование случай-контроль, в котором проведена сравнительная оценка ряда показателей у пациенток с данной патологией с условно здоровыми женщинами без эндометриоза (100 человек). Распространенность эндометриоза в общей выборке женщин (1146 человек), входящих в исследование, составила 28,8 % (330 женщин). Пациентки с эндометриозом были разделены на подгруппы в

зависимости от его локализации: внутренний эндометриоз (аденомиоз) был диагностирован у 100 женщин (30,3 %), эндометриоз яичников – у 150 женщин (45,5 %), глубокий интерстициальный эндометриоз – у 80 женщин (24,2 %).

Все пациентки были в возрасте от 17 до 52 лет. Анализ возрастного состава женщин показал, что средний возраст пациенток с эндометриозом составил  $34,91 \pm 7,69$  лет и был достоверно выше, чем у женщин без эндометриоза, который составил  $29,18 \pm 6,64$  года (Таблица 3).

Таблица 3 – Распределение женщин с генитальным эндометриозом по возрасту

Группы	Возраст		До 20 лет		20–30 лет		31–39 лет		40 лет и старше	
	п	%	п	%	п	%	п	%	п	%
Пациентки с эндометриозом, n = 330	5	1,5	131	39,7	100	30,3	94*	28,5		
Аденомиоз, n = 100	2	2	21	21	22	22	55*	55		
Эндометриоз яичников, n = 150	3	2	89	59,3	46	30,7	12*	8		
ГИЭ, n = 80	0	-	21	26,2	32	40	27	33,8		
Пациентки без эндометриоза, n = 100	10	10	64	64	18	18	8	8		
Примечание: * – достоверное различие между группами ( $p < 0,05$ )										

Средний возраст пациенток с эндометриозом яичников составил  $29,4 \pm 5,4$  года, у пациенток с глубоким инфильтративным эндометриозом –  $36,7 \pm 3,4$  года, а при аденомиозе матки средний возраст составлял  $45,6 \pm 2,8$  года. Разница в возрасте у пациенток с аденомиозом при сравнении с эндометриозом яичников и глубоким инфильтративным эндометриозом была статистически значимой,  $p < 0,001$ . Такое различие возрастных групп пациенток с эндометриозом разной локализации позволяет предположить, что эндометриоз яичников и глубокий инфильтративный эндометриоз больше выявляется у женщин в раннем и среднем репродуктивном возрасте, а аденомиоз чаще развивается у пациенток среднего и позднего фертильного периода.

В основной и контрольной группе отмечалось абсолютное преобладание жителей городов и европеоидной этнической группы (98,5 % против 99,0 % и 97,3 % против 100 % соответственно). При оценке семейного положения в обеих группах 3/4 женщин были в зарегистрированном браке (75,5 % в основной группе и 77,0 % в контрольной группе), остальные участницы исследования состояли в гражданском браке. Статистически значимых отличий по этим показателям выявлено не было (Таблица 4).

Таблица 4 – Некоторые социально-демографические и личностные характеристики пациенток с эндометриозом и в контрольной группе

Показатели	КГ, n = 100	ОГ, n = 330	ОШ (95 % ДИ)	p
Возраст (лет)	29,18 ± 6,64	34,91 ± 7,69		< 0,001 <sup>*a</sup>
Городские жители	99 (99 %)	325 (98,5 %)	0,66 (0,08– 5,89)	0,702 <sup>b</sup>
Этническая группа				
Европеоидная	98 (100 %)	321 (97,3 %)	0,94 (0,705– 1,24)	0,688 <sup>b</sup>
Монголоидная	2 (2 %)	3 (0,9 %)	-	-
Кавказская	-	6 (1,8 %)	-	-
Семейное положение				
Замужем	77 (77 %)	249 (75,5 %)	0,98 (0,871– 1,104)	0,752 <sup>b</sup>
Гражданский брак	23 (23 %)	81 (24,5 %)	-	-
Примечания: номинальные показатели представлены как n (%), количественные показатели как среднее значение ± стандартное отклонение. ОШ – отношение шансов, ДИ – доверительный интервал; a – <i>t</i> -тест, b – $\chi^2$ Пирсона, * – статистически значимые данные				

Данные об образовательном уровне и социальном статусе обследованных женщин представлены в Таблице 5.

Таблица 5 – Образовательный уровень и социальный статус женщин с генитальным эндометриозом и условно здоровых женщин

Показатели	КГ, n = 100	ОГ, n = 330	ОШ (95 % ДИ)	p
Образование				
Среднее	21 (21 %)	62 (18,8 %)	0,967 (0,843–1,11)	0,624 <sup>b</sup>
Среднее специальное	19 (19 %)	56 (17 %)	0,97 (0,838–1,117)	0,639 <sup>b</sup>
Среднее техническое	12 (12 %)	31 (9,4 %)	0,933 (0,769–1,132)	0,448 <sup>b</sup>
Высшее	48 (48 %)	181 (54,8 %)	1,066 (0,96–1,185)	0,230 <sup>b</sup>
Социальный статус				
Рабочая	16 (16 %)	28 (8,5 %)	1,671 (1,082–2,508)	0,033 <sup>*кр b</sup>
Служащая	52 (52 %)	190 (57,6 %)	1,054 (0,948–1,173)	0,325 <sup>b</sup>
Домохозяйка	20 (20 %)	57 (17,3 %)	0,957 (0,829–1,105)	0,533 <sup>b</sup>
Предприниматель	12 (12 %)	55 (16,7 %)	1,084 (0,955–1,229)	0,260 <sup>b</sup>
Примечания: номинальные показатели представлены как n (%). ОШ – отношение шансов, ДИ – доверительный интервал; b – $\chi^2$ Пирсона, * – статистически значимые данные				

Во всех группах наибольшую часть составили женщины с высшим образованием. В группе с эндометриозом наличие высшего образования отмечалось в 54,8 %, что было несколько больше, чем в группе здоровых женщин, где наличие высшего образования наблюдалось в 48,0 % случаев. Статистически значимых различий между основной и контрольной группами получено не было (P = 0,230). При исследовании социального статуса было установлено, что во всех группах большую часть составили женщины-служащие: 57,6 % – в основной группе и 52,0 % – в контрольной группе). При этом количество женщин рабочих специальностей было выявлено статистически значимо больше в группе здоровых

женщин, чем в группе с эндометриозом (16,0 % и 8,5 % соответственно,  $P = 0,033$ ).

Раннее начало половой жизни у пациенток с эндометриозом составило 37,4 %, а в группе здоровых женщин – 18,0 %, и было достоверно значимо выше в группе с эндометриозом ( $P < 0,001$ ), Таблица 6.

Таблица 6 – Некоторые личностные характеристики пациенток с эндометриозом (основная группа) и в контрольной группе

Показатели	КГ, n = 100	ОГ, n = 330	ОШ (95 % ДИ)	p
Начало половой жизни (лет)				
< 18	18 (18 %)	123 (37,4 %)	-	-
≥ 18	82 (82 %)	206 (62,6 %)	0,448 (0,281– 0,716)	< 0,001* <sup>кг b</sup>
Количество половых партнеров				
< 3	74 (74 %)	215 (65,3 %)	0,914 (0,823– 1,014)	0,106 <sup>b</sup>
≥ 3	26 (26 %)	114 (37,4 %)	-	-
Курение	28 (28 %)	136 (41,2 %)	1,472 (1,048– 2,067)	0,017* <sup>b</sup>
Индекс массы тела (ИМТ, kg/m <sup>2</sup> )	23,49 ± 3,29	21,66 ± 3,63	1,8 (1,034– 2,63)	<0,001* <sup>a</sup>
Примечания: номинальные показатели представлены как n (%). ОШ – отношение шансов, ДИ доверительный интервал; b – $\chi^2$ Пирсона, * – статистически значимые данные				

Количество половых партнеров три и больше в группе с эндометриозом отмечалось в 37,4 % случаев, и было несколько выше, чем в контрольной группе, где их количество составило 26,0 % случаев, при этом не было выявлено статистической значимости между группами. Курение в группе с эндометриозом отмечалось в 41,2 % случаев, а в группе здоровых женщин – в 28,0 % случаев, и было достоверно выше в группе у женщин с эндометриозом ( $p = 0,017$ ). Индекс массы тела (ИМТ) у пациенток без эндометриоза составил  $23,49 \pm 3,29$  кг/м<sup>2</sup>, и был статистически значимо выше, чем у женщин с эндометриозом, которые

имели большей частью худощавое телосложение с ИМТ  $21,66 \pm 3,63$  кг/м<sup>2</sup> ( $p < 0,001$ ).

Влияние наследственности на развитие эндометриоза представлено в Таблице 7.

Таблица 7 – Наследственная предрасположенность к эндометриозу

Показатель	Адмз n = 100	%	ЭЯ n = 150	%	ГИЭ n = 80	%
1 степень родства	2	2,0	6	4,0	10	12,5
2 степень родства	1	1,0	1	0,67	3	3,75

Примечания: \* – статистически значимых различий нет,  $p > 0,05$ . Для оценки значимости показателей в таблице использовались  $\chi^2$  Пирсона и точный критерий Фишера

Нами получены данные, что риск заболеть у женщин с 1 степенью родства по наследованию эндометриоза несколько выше, при 2-й степени родства. При этом наиболее высокая частота наследственной предрасположенности к эндометриозу оказалась в подгруппе с глубоким инфильтрационным эндометриозом, где частота данного заболевания у родственников 1-й и 2-й степени родства составила 12,5 % и 3,75 % соответственно. Статистически значимых отличий между подгруппами с эндометриозом в нашем исследовании получено не было,  $p = 0,209$ .

Вышеизложенные данные подтверждают наличие риска генитального эндометриоза у привлекательных женщин, работниц интеллектуального труда, жительниц городов, женщин с высоким социальным статусом, ведущих активный и стрессовый образ жизни, что, соответствует имеющимся литературным данным [25; 40; 516].

Сведения о распространенности соматических заболеваний среди исследуемой группы пациенток представлены в Таблице 8.

Таблица 8 – Некоторые показатели перенесенных экстрагенитальных заболеваний обследованных женщин

Группы Заболевания	КГ, n = 100	ОГ, n = 330	ОШ (95 % ДИ)	p
Болезни сердечно-сосудистой системы	12 (12,0 %)	46 (13,9 %)	1,19 (0,60– 2,34)	0,619 <sup>b</sup>
Болезни мочевыделительной системы	6 (6,0 %)	56 (16,9 %)	3,2 (1,35– 7,67)	0,006 <sup>b*</sup>
Болезни органов пищеварения	9 (9,0 %)	60 (18,2 %)	2,25 (1,07– 4,7)	0,028 <sup>b*</sup>
Болезни органов дыхания	9 (9,0 %)	39 (11,8 %)	1,36 (0,63– 2,9)	0,433 <sup>b</sup>
Болезни эндокринной системы	7 (7,0 %)	17 (5,2 %)	0,72 (1,29– 1,8)	0,481 <sup>b</sup>
Болезни нервной системы	4 (4,0 %)	8 (2,4 %)	0,6 (0,18– 2,02)	0,402 <sup>b</sup>

Примечания: номинальные показатели представлены как n (%). ОШ – отношение шансов, ДИ – доверительный интервал; b –  $\chi^2$  Пирсона, \* – статистически значимые данные, p < 0,05

Заболевания эндокринной системы у пациенток с эндометриозом встречались в 5,2 %, а у женщин без эндометриоза – в 7,0 %, разницы между группами выявлено не было, p = 0,481. Болезни нервной системы отмечались у 2,4 % женщин основной группы и у 4,0 % женщин контрольной группы, и также не имели статистически значимых отличий, p = 0,402. Значительно чаще у пациенток с эндометриозом, чем у женщин без данной патологии встречались болезни органов пищеварительной системы, которые в основной группе наблюдались в 18,2 %, а в группе контроля – в 9,0 %, p = 0,028. Следует отметить, что увеличение заболеваний органов желудочно-кишечного тракта связано с пациентками, страдающими глубокими инфильтративным эндометриозом, на долю которых приходится 33 случая, что составляет 55,0 % частоты данного заболевания. Патология органов мочевыделительной системы у пациенток с эндометриозом встречалась в 16,9 % случаев, а у женщин без эндометриоза – в 6,0 % случаев, при этом отмечались статистически значимые различия, p = 0,006.



Данные о менструальной функции пациенток сравниваемых групп представлены в Таблице 9.

При анализе менструальной функции обследованных женщин было выявлено, что возраст менархе в группе пациенток с эндометриозом составил  $12,25 \pm 1,38$ , а в группе женщин без эндометриоза –  $12,75 \pm 0,88$ , и был достоверно ниже в группе с эндометриозом по сравнению с контрольной группой,  $p = 0,001$ .

Таблица 9 – Менструальная функция обследуемых женщин

Группы	КГ, n = 100	ОГ, n = 330	ОШ (95 % ДИ)	p
Показатели				
Возраст менархе (лет)	$12,75 \pm 0,88$	$12,25 \pm 1,38$		0,001 <sup>*b</sup>
Нерегулярный менструальный цикл	12 (12 %)	37 (11,2 %)		0,858 <sup>a</sup>
Длительность менструального цикла				
< 28 дней	30 (30 %)	172 (52,1 %)	18,8 (10,4– 34,1)	< 0,001 <sup>*a</sup>
≥ 28 дней	58 (58 %)	121 (36,7 %)	-	< 0,001 <sup>*a</sup>
Характеристика менструального кровотечения				
Длительное	23 (23 %)	231 (70 %)	7,81 (4,64– 13,2)	< 0,001 <sup>*a</sup>
Короткое	77 (77 %)	99 (30 %)		
Примечания: номинальные показатели представлены как n (%); количественные показатели как среднее значение ± стандартное отклонение. ОШ – отношение шансов, ДИ – доверительный интервал; a – $\chi^2$ Пирсона, b – t-тест, * – статистически значимые данные, $p < 0,05$				

При исследовании регулярности менструального цикла, нерегулярный менструальный цикл отмечался с почти одинаковой частотой в основной группе (11,2 %) и в контрольной группе (11,0 %), достоверных различий между группами выявлено не было,  $p = 0,858$ . Продолжительность менструального цикла меньше 28 дней у пациенток с эндометриозом отмечалась в 52,1 % случаев и выявлялась достоверно чаще ( $p < 0,001$ ), чем в группе без эндометриоза, которая наблюдалась

в 30,0 % случаев. Длительное менструальное кровотечение в основной группе встречалось в 70,0 %, а в контрольной группе – в 23,0 % и было достоверно чаще ( $p < 0,001$ ) в группе с эндометриозом.

Данные об использовании контрацепции в исследованных группах представлены в Таблице 10.

Таблица 10 – Использование контрацептивов обследуемыми женщинами

Группы Показатели	КГ, n = 100	ОГ, n = 330	ОШ (95 % ДИ)	p
Используют контрацепцию	14 (14 %)	138 (38,8 %)	-	-
КОК	8 (8 %)	76 (23,0 %)	3,46 (1,61– 7,43)	< 0,001* <sup>a</sup>
ВМС	6 (6 %)	52 (15,8 %)	2,94 (1,22– 7,07)	0,012* <sup>a</sup>
Продолжительность использования контрацепции, месяцы	25,8 ± 6,02	31,2 ± 2,59	-	< 0,001* <sup>c</sup>
Примечания: номинальные показатели представлены как n (%); количественные показатели как среднее значение ± стандартное отклонение. ОШ – отношение шансов, ДИ – доверительный интервал; а – $\chi^2$ Пирсона, с – критерий Манна-Уитни; * – статистически значимые данные, $p < 0,05$ .				

Пациентки с эндометриозом достоверно чаще и дольше использовали контрацепцию, чем женщины без эндометриоза. Комбинированные оральные контрацептивы в основной группе применялись в 23,0 %, а в контрольной группе – в 8,0 %,  $p < 0,001$ . Внутриматочные контрацептивы отмечались у 15,8 % пациенток с эндометриозом, и у 6,0 % женщин без эндометриоза,  $p = 0,012$ . Длительность использования контрацепции у пациенток основной группы составила  $31,2 \pm 2,59$ , у женщин контрольной группы –  $25,8 \pm 6,02$ ,  $p < 0,001$ .

Бесплодие в анамнезе встречалось достоверно чаще у женщин, страдающих эндометриозом. В группе больных эндометриозом бесплодие отмечалось в 48,5 % случаев, а у женщин без эндометриоза только в 11,0 % случаев,  $p < 0,001$ .

Первичным бесплодием страдали 20,9 % пациенток с эндометриозом, а вторичным – 27,6 % (Таблица 11). Следует отметить, что причиной вторичного бесплодия у 76 (23,0 %) женщин основной группы явились медицинские аборт, осложненные воспалительным процессом матки и придатков, операции по удалению полипов эндометрия, перенесенные воспалительные заболевания женских половых органов и роды, осложненные кровотечением, во время которых было произведено ручная или инструментальная ревизия полости матки. Длительность бесплодия в основной группе составило  $4,89 \pm 1,35$  лет, а в контрольной группе –  $3,2 \pm 1,34$  года. Она была статистически значимо выше в группе эндометриоза,  $p = 0,001$ . Медицинские аборт в анамнезе также достоверно чаще встречались в группе с эндометриозом. В основной группе они наблюдались в 23,6 % случаев, а в контрольной группе – в 9,0 % случаев,  $p = 0,001$ .

Таблица 11 – Состояние репродуктивной функции обследуемых женщин

Показатели \ Группы	КГ, n = 100	ОГ, n = 330	ОШ (95 % ДИ)	p
Бесплодие	11 (11,0 %)	160 (48,5 %)	45,0 (14,0– 144,9)	< 0,001* <sup>a</sup>
1-е бесплодие	9 (9,0 %)	69 (20,9 %)		
2-е бесплодие	2 (2,0 %)	91 (27,6 %)		
Длительность бесплодия	$3,2 \pm 1,34$	$4,89 \pm 1,35$		0,001* <sup>c</sup>
Роды	55 (55,0 %)	74 (22,4 %)	4,3 (2,64– 6,77)	<0,001* <sup>a</sup>
Невынашивание беременности	8 (8,0 %)	50 (15,2 %)	0,49 (0,22– 1,06)	0,068 <sup>a</sup>
Медицинские аборт	9 (9,0 %)	78 (23,6 %)	2,2 (1,4–3,4)	0,001* <sup>a</sup>
Примечания: номинальные показатели представлены как n (%). ОШ – отношение шансов, ДИ – доверительный интервал; а – $\chi^2$ Пирсона, с – критерий Манна-Уитни; * – статистически значимые данные, $p < 0,05$ .				

Роды, напротив, отмечались достоверно реже у женщин с эндометриозом. В основной группе их доля составила 22,4 %, а в группе контроля – 55,0 %,  $p < 0,001$ . При этом невынашивание беременности в анамнезе чаще отмечалось у пациенток с эндометриозом (15,2 % против 8,0 % при сравнении с женщинами без эндометриоза), но статистически значимых различий между основной и контрольной группами получено не было,  $p = 0,068$ .

Анализ данных гинекологического анамнеза выявил высокую распространенность некоторых гинекологических заболеваний у женщин, страдающих эндометриозом. Альгодисменорея в анамнезе наблюдалась у 60,9 % пациенток с данным заболеванием, а у женщин без эндометриоза ее частота составила только 12,0 %,  $p < 0,001$ . Диспареуния в основной группе наблюдалась у 50,3 % пациенток, а у женщин без эндометриоза только в 15,0 %,  $p < 0,001$ . Межменструальные кровотечения в основной группе отмечались в 20,6%, а в контрольной группе – только в 2,0 % случаев,  $p < 0,001$ .

Синдром хронической тазовой боли у больных эндометриозом наблюдался в 60,6 %, а у женщин без эндометриоза – в 8,0 %,  $p < 0,001$ , длительность хронической тазовой боли в основной группе составила  $3,29 \pm 0,86$  лет, а в контрольной группе –  $2,1 \pm 0,85$ , и также была достоверно выше в основной группе,  $p < 0,001$ . У женщин с эндометриозом воспалительные заболевания женских половых органов встречались в 27,5 % случаев, а в группе без эндометриоза – только в 5,0 % случаев,  $p < 0,001$ . Лейомиома матки достоверно чаще встречалась в основной группе по сравнению с контрольной группой (15,8 % и 3,0 % соответственно,  $p < 0,001$ ). А частота полипов эндометрия и гиперпластические процессы эндометрия, хоть отмечались чаще в группе эндометриоза (10,0 % против 4,0 % и 11,5 % против 5,0 % соответственно), не имели статистически значимой разницы между исследуемыми группами ( $p = 0,068$  и  $p = 0,059$  соответственно). Пороки развития матки в основной группе отмечались в 7,9 %, а в группе контроля в 2,0 %, что было достоверно чаще,  $p = 0,037$ . Гидросальпинксы/сактосальпинксы в основной группе имелись в 16,4 % а в контрольной их выявлено не было,  $p < 0,001$ . Спаечный процесс в малом тазу в

группе с эндометриозом наблюдался у каждой третьей пациентки (33,0 %), а у женщин без эндометриоза в 3,0 %,  $p < 0,001$ .

Распределение гинекологической патологии среди обследованных женщин представлено в Таблице 12.

Таблица 12 – Данные о гинекологическом анамнезе обследуемых женщин

Показатели \ Группы	КГ, n = 100	ОГ, n = 330	ОШ (95 % ДИ)	p
Альгодисменорея	12 (12,0 %)	201 (60,9 %)	12,7 (3,06–52,9)	<0,001* <sup>a</sup>
Межменструальные кровотечения	2 (2,0 %)	68 (20,6 %)	4,07 (1,71–9,68)	<0,001* <sup>a</sup>
Диспареуния	15 (15,0 %)	166 (50,3 %)	5,74 (3,2–10,34)	<0,001* <sup>a</sup>
Синдром хронической тазовой боли	8 (8,0 %)	200 (60,6 %)	17,7 (8,3–37,7)	<0,001* <sup>a</sup>
Длительность хронической тазовой боли	2,1 ± 0,85	3,29 ± 0,86		<0,001* <sup>b</sup>
Воспалительные заболевания женских половых органов в анамнезе	5 (5,0 %)	91 (27,6 %)	7,23 (2,85–18,36)	<0,001* <sup>a</sup>
Лейомиома матки	3 (3,0 %)	52 (15,8 %)	6,05 (1,85–19,8)	<0,001* <sup>a</sup>
Полипы эндометрия	4 (4,0 %)	33 (10,0 %)	2,67 (0,92–7,72)	0,068
Гиперпластические процессы эндометрия	5 (5,0 %)	38 (11,5 %)	2,47 (0,95–6,46)	0,059
Пороки развития матки	2 (2,0 %)	26 (7,9 %)	4,19 (0,98–17,98)	0,037* <sup>a</sup>
Гидро/сактосальпинксы	0 (0 %)	54 (16,4 %)		<0,001* <sup>a</sup>
Спаечный процесс малого таза	3 (3,0 %)	109 (33,0 %)	15,9 (4,94–51,47)	<0,001* <sup>a</sup>
Доброкачественные неэндометриоидные опухоли яичников	0 (0 %)	42 (12,7 %)		<0,001* <sup>a</sup>
Операции на тазовых органах в анамнезе	7 (7 %)	51 (15,5 %)	2,43 (1,07–5,54)	0,030* <sup>a</sup>

Примечания: номинальные показатели представлены как n (%). ОШ – отношение шансов, ДИ – доверительный интервал; a –  $\chi^2$  Пирсона, b – t-тест;  
\* – статистически значимые данные,  $p < 0,05$ .

Доброкачественные опухоли яичников неэндометриоидной природы в анамнезе в основной группе наблюдались в 12,7 %, а в группе без эндометриоза их отмечено не было,  $p < 0,001$ . Операции на органах малого таза в анамнезе в основной группе отмечались в 15,5 %, а в контрольной группе в 7,0 %, что имело статистически значимую разницу,  $p = 0,030$ .

В ходе обработки цифрового материала отмечено, что у пациенток с генитальным эндометриозом частота гинекологической патологии была статистически значимо выше, чем у женщин, без эндометриоза.

Отношения шансов и их доверительные интервалы более единицы, свидетельствовали, что к факторам риска эндометриоза с высоким ОШ ( $> 10$ ) относятся: бесплодие (ОШ 45,0, 95 % ДИ 14,0–144,9), короткий менструальный цикл (ОШ 18,8, 95 % ДИ 10,4–34,1), синдром хронической тазовой боли (ОШ 17,7, 95 % ДИ 8,3–37,7), спаечный процесс малого таза (ОШ 15,9, 95 % ДИ 4,94–51,47), и альгодисменорея (ОШ 12,7, 95 % ДИ 3,06–52,9). Несколько меньшее ОШ (меньше 10) отмечалось при длительных менструальных кровотечениях (ОШ 7,81, 95 % ДИ 4,64–13,2), воспалительных заболеваниях женских половых органов (ОШ 7,23, 95 % ДИ 2,85–18,36), лейомиоме (ОШ 6,05, 95 % ДИ 1,85–19,8), диспареунии (ОШ 5,74, 95 % ДИ 3,2–10,34), при наличии межменструальных кровотечений (ОШ 4,07, 95 % ДИ 1,71–9,68), операциях на тазовых органах в анамнезе (ОШ 2,43, 95 % ДИ 1,07–5,54) и медицинских абортах в анамнезе (ОШ 2,2, 95 % ДИ 1,4–3,4).

Распределение симптомов эндометриоза среди пациенток с данной патологией различной локализации приведено в Таблице 13.

Как следует из приведенной таблицы, альгодисменорея встречалась в подгруппе аденомиоза (Адмз) в 71,0 %, в подгруппе эндометриоза яичников в 61,3 %, а в подгруппе глубокого инфильтративного эндометриоза (ГИЭ) в 81,2 %; в контрольной группе ее частота составила 6,0 % ( $p < 0,001$  по сравнению со всеми подгруппами эндометриоза).

Таблица 13 – Распределение симптомов эндометриоза в зависимости от его локализации и в сравнении с контрольной группой

Симптомы	Локализация эндометриоза			КГ, n = 100	P
	Адмз, n = 100	ЭЯ, n = 150	ГИЭ, n = 80		
<b>Альгодисменорея</b>					
да	71 (71 %) <sup>к</sup>	92 (61,3 %) <sub>к</sub>	65 (81,2 %) <sub>к,эя</sub>	6 (6 %)	0,002 <sup>эя,гиэ</sup>
нет	29 (29 %)	58 (38,7 %)	15 (18,8 %)	94 (94 %)	
<b>Диспареурия</b>					
да	57 (57 %) <sub>к,эя</sub>	61 (40,7 %) <sub>к</sub>	52 (65,0 %) <sub>к,эя</sub>	15 (15 %)	<0,0001 <sup>эя,гиэ</sup>
нет	43 (43 %)	89 (59,3 %)	28 (35,0 %)	85 (85 %)	
<b>Хроническая тазовая боль</b>					
да	54 (54 %) <sub>к,эя,гиэ</sub>	51 (34,0 %) <sub>к</sub>	61 (76,2 %) <sub>к,а,эя</sub>	19 (19 %)	<0,0001 <sup>эя,гиэ</sup>
нет	46 (46 %)	99 (66,0 %)	19 (23,8 %)	81 (81 %)	
<b>Предменструальное кровотечение</b>					
да	72 (72 %) <sub>к,эя</sub>	48 (32,0 %) <sub>к</sub>	69 (86,3 %) <sub>к,эя,а</sub>	12 (12 %)	0,021 <sup>а,гиэ</sup>
нет	28 (28 %)	102 (68,0 %)	11 (13,7 %)	88 (88 %)	
<b>Хроническая усталость</b>					
да	86 (86 %) <sub>к,эя</sub>	36 (24,0 %) <sub>к</sub>	77 (88,7 %) <sub>к,эя,а</sub>	5 (5 %)	0,019 <sup>а,гиэ</sup>
нет	14 (14 %)	114 (76,0 %)	9 (11,3 %)	95 (95 %)	
<b>Диарея</b>					
да	33 (33 %) <sub>к,эя</sub>	31 (20,7 %) <sub>к</sub>	45 (56,2 %) <sub>к,эя,а</sub>	3 (3 %)	0,029 <sup>а,эя</sup>
нет	67 (67 %)	119 (79,3 %)	35 (43,8 %)	97 (97 %)	
<b>Запор</b>					
да	29 (29 %) <sub>к,гиэ</sub>	38 (25,3 %) <sub>к</sub>	48 (60,0 %) <sub>к,эя,а</sub>	4 (4 %)	<0,0001 <sup>эя,гиэ</sup>
нет	71 (71 %)	112 (74,7 %)	32 (40,0 %)	96 (96 %)	
Примечание: во всех случаях использовался $\chi^2$ Пирсона; а, эя, гиэ, к – статистически достоверная разница с подгруппами Адмз, ЭЯ, ГИЭ, КГ (p < 0,05).					

Альгодисменорея отмечалась значительно чаще у пациенток с ГИЭ, по сравнению с пациентками с ЭЯ ( $p = 0,02$ ), а между подгруппами с Адмз и ЭЯ и Адмз и ГИЭ статистически значимой разницы выявлено не было ( $p = 0,116$  и  $p = 0,112$  соответственно).

Диспареурия в подгруппе Адмз наблюдалась в 57,0%, в подгруппе ЭЯ – 40,7 % и в подгруппе ГИЭ в 65,0 %, а в контрольной группе в 15,0 % ( $p < 0,001$  по сравнению со всеми подгруппами эндометриоза). Диспареурия достоверно чаще встречалась в подгруппах с Адмз и ГИЭ по сравнению с ЭЯ ( $p = 0,011$  и  $p < 0,001$  соответственно), а между подгруппами Адмз и ГИЭ статистически значимой разницы выявлено не было ( $p = 0,275$ ).

Хроническая тазовая боль в группе эндометриоза распределилась следующим образом: подгруппа Адмз – 54,0 %, подгруппа ЭЯ – 34,0 %, подгруппа ГИЭ 76,2 %, в группе контроля ее частота составила 19,0% и была статистически значимо меньше со всеми подгруппами эндометриоза ( $p < 0,001$  по сравнению подгруппами Адмз и ГИЭ и  $p = 0,010$  по сравнению с подгруппой ЭЯ). Хроническая тазовая боль достоверно чаще встречалась у пациенток из подгруппы ГИЭ по сравнению с подгруппами Адмз и ЭЯ ( $p = 0,002$  и  $p < 0,001$  соответственно), а у женщин с Адмз также была статистически значимо чаще, чем в подгруппе с ЭЯ ( $p = 0,002$ ).

Предменструальное маточное кровотечение в подгруппе Адмз отмечалось в 72,0 %, в подгруппе ЭЯ – в 32,0 %, у пациенток с ГИЭ – в 86,3 %, а в контрольной группе – в 12,0 % ( $p < 0,001$  по сравнению со всеми подгруппами эндометриоза). Предменструальное маточное кровотечение достоверно чаще встречалось у пациенток из подгруппы ГИЭ по сравнению с подгруппами Адмз и ЭЯ ( $p = 0,021$  и  $p < 0,001$  соответственно), а у женщин с Адмз также была статистически значимо чаще, чем в подгруппе с ЭЯ ( $p < 0,001$ ).

Синдром хронической усталости в подгруппе Адмз отмечался в 86,0%, в подгруппе ЭЯ – в 24,0 %, у пациенток с ГИЭ – в 88,7 %, а в контрольной группе – в 5,0 % ( $p < 0,001$  по сравнению со всеми подгруппами эндометриоза). Синдром хронической усталости также достоверно чаще встречался у пациенток из



подгруппы ГИЭ по сравнению с подгруппами Адмз и ЭЯ ( $p = 0,019$  и  $p < 0,001$  соответственно), а у женщин с Адмз также была статистически значимо чаще, чем в подгруппе с ЭЯ ( $p < 0,001$ ).

Диарея в подгруппе Адмз наблюдалась в 33,0 %, в подгруппе ЭЯ – в 20,7 %, у пациенток с ГИЭ – в 56,2 %, а в контрольной группе – в 3,0 % ( $p < 0,001$  по сравнению со всеми подгруппами эндометриоза). Диарея статистически значимо чаще встречалась у пациенток с ГИЭ по сравнению с Адмз и ЭЯ ( $p = 0,002$  и  $p < 0,001$  соответственно), а у женщин с Адмз также имела достоверно значимые различия с подгруппой ЭЯ ( $p = 0,029$ ).

Жалобы на запоры указывали 29,0% пациенток подгруппы Адмз, 25,3 % – подгруппы ЭЯ, 60,0 % – подгруппы ГИЭ и 4,0 % женщин контрольной группы ( $p < 0,001$  по сравнению со всеми подгруппами эндометриоза). Запоры были более частыми среди пациенток с ГИЭ, чем у пациенток в подгруппе с Адмз и ЭЯ ( $p < 0,001$  при сравнении с обеими подгруппами), а между женщинами с Адмз и ЭЯ статистически значимых различий получено не было ( $p = 0,521$ ). Все вышеописанные признаки были достоверно значимо более распространены среди пациенток с эндометриозом, чем у женщин без эндометриоза и могут считаться симптомами данного заболевания.

В ходе настоящего исследования проводилась оценка силы связи исследованных факторов с наличием эндометриоза. Были получены следующие значения, Таблица 14.

Таблица 14 – Оценка силы связи исследованных факторов с эндометриозом

Фактор	Сила связи, r
Короткий менструальный цикл	0,595
Длительное менструальное кровотечение	0,504
Альгодисменорея	0,613
Межменструальные кровотечения	0,663
Диспареуния	0,702
Бесплодие	0,624
Роды	-0,434
Медицинские аборты	0,454
Воспалительные заболевания женских половых органов	0,429
Операции на малом тазу в анамнезе	0,405
Раннее менархе	0,433
Длительность тазовой боли	0,729
Синдром хронической тазовой боли	0,742
Предменструальное кровомазание	0,565
Синдром хронической усталости	0,749
Диарея	0,404
Запор	0,404

Сильная связь,  $r \geq 0,7$  с эндометриозом была выявлена у следующих факторов: диспареурия, синдром хронической тазовой боли и длительность тазовой боли, синдром хронической усталости. Значительную связь,  $r \geq 0,5$  проявили следующие факторы: короткий менструальный цикл, длительное менструальное кровотечение, межменструальное кровотечение, альгодисменорея, раннее менархе, предменструальные кровянистые выделения. Умеренная связь,  $r \geq 0,3$  отмечалась с родами в анамнезе (обратная связь), наличием медицинских абортов, воспалительными заболеваниями малого таза в анамнезе, операциями на малом тазу в анамнезе, наличием диареи и запоров. С остальными признаками связь была слабая, или она отсутствовала.

Таким образом, анализ распространенности эндометриоза в общей выборке женщин, проходящих оперативное вмешательство, составила 23,8 %. Была выявлена низкая диагностическая точность эндометриоза во время стандартных

ультразвуковых исследований, особенно различных форм глубокого инфильтративного эндометриоза.

При изучении клинико-анамнестических характеристик пациенток с генитальным эндометриозом наблюдалась существенная разница между средним возрастом женщин с эндометриозом и без этой патологии. В ходе нашего исследования низкий индекс массы тела (ИМТ) пациенток и наличие у них вредных привычек (курение) были статистически значимыми и явились факторами риска эндометриоза. Также нами выявлено, что у женщин рабочих профессий эндометриоз встречался значительно реже. В нашей работе раннее начало половой жизни, раннее менархе, короткий менструальный цикл, длительное менструальное кровотечение явились факторами риска развития эндометриоза, а регулярность менструального цикла не стало фактором риска этого заболевания.

Наличие родов имело обратную связь с эндометриозом, а наличие абортыв явилось фактором риска данной патологии. При этом невынашивание беременности не выявило связи с эндометриозом. А бесплодие статистически чаще встречалось у женщин с эндометриозом и также явилось фактором риска с наибольшим ОШ для этой патологии. Использование контрацептивных методов, таких как комбинированные оральные контрацептивы и внутриматочная контрацепция является риском развития данной патологии, хотя при этом была выявлена только слабая связь контрацепции с эндометриозом.

В настоящем исследовании мы наблюдали положительную корреляцию между ранее перенесенными операциями на малом тазу и наличием воспалительных заболеваний в анамнезе с эндометриозом.

Результаты данной работы показали, что эндометриоз имеет сильную связь с наличием симптома хронической тазовой боли. Мы обнаружили значительную разницу между симптомами эндометриоза в зависимости от его локализации.

В нашем исследовании у пациенток с эндометриозом выявлено достоверное увеличение запоров и диареи у женщин с аденомиозом и глубоким инфильтративным эндометриозом.

Наиболее выраженными факторами риска у женщин по развитию эндометриоза явились бесплодие, короткий менструальный цикл, длительные обильные менструации, альгодисменорея, симптом хронической тазовой боли, диспареуния, межменструальное кровотечение, и синдром хронической усталости. Факторы риска при внутреннем и наружном эндометриозе являются сходными, хотя глубокий инфильтративный эндометриоз имеет более выраженные симптомы заболевания.

Выявленные в нашем исследовании сходные факторы риска для различных форм генитального эндометриоза дают эпидемиологическую поддержку гипотезе о том, что все эти состояния имеют общие этиопатогенетические механизмы.

Основные научные результаты главы опубликованы в трудах [22; 32; 104].

## **ГЛАВА 4**

### **КЛИНИКО-ЭХОГРАФИЧЕСКАЯ ДИАГНОСТИКА ПРИЗНАКОВ ГЕНИТАЛЬНОГО ЭНДОМЕТРИОЗА**

Для выявления наиболее информативных ультразвуковых критериев генитального эндометриоза был проведен ряд проспективных исследований, позволивших выделить эхографические признаки, наиболее характерные для эндометриоидных очагов различной локализации в малом тазу.

#### **4.1. Сравнение неинвазивных методов исследования аденомиоза: ультразвуковая диагностика и магнитно-резонансная томография**

Аденомиоз является заболеванием, характеризующимся наличием эктопических эндометриальных желез и стромы в миометрии. Его часто классифицируют как диффузный или очаговый: диффузный аденомиоз означает инвазию эндометриальных желез или стромы в миометрий, тогда как очаговый аденомиоз или аденомиома подразумевает более ограниченный инфильтрат [157]. До недавнего времени эталонным стандартом для постановки окончательного диагноза было гистологическое исследование материала, полученного при гистерэктомии [157]. В настоящее время большое значение стало уделяться неинвазивной диагностике аденомиоза [5; 85; 87; 449]. Из этих методов наибольшее распространение получили ультразвуковая диагностика и магнитно-резонансная томография. В ряде исследований было указано, что трансвагинальная эхография имеет сходные диагностические характеристики с МРТ, при которых чувствительность методов находилась в пределах 72,0–78,0 % и 77,0–78,0 % соответственно [194; 352; 449]. Наряду с этим, некоторые авторы указывают на ряд преимуществ МТР перед УЗИ, особенно при наличии сопутствующей патологии, такой как лейомиома и при сочетании наружного и внутреннего эндометриоза [87; 107; 343]. Ряд других исследователей, напротив,

считают диагностические критерии МРТ для аденомиоза противоречивыми и имеющие большую вариабельность [514]. Поэтому мы сочли необходимым провести уточняющий анализ эффективности трансабдоминальной эхографии, трансвагинальной эхографии и МРТ для диагностики аденомиоза.

Для этого было обследовано 110 пациенток с доброкачественной патологией малого таза, направленных на оперативное лечение (гистерэктомия) по поводу хронической тазовой боли. Им было проведено трансабдоминальное ультразвуковое исследование, трансвагинальное ультразвуковое исследование и МРТ. Результаты этих исследований были в слепую сопоставлены с данными гистопатологического исследования.

Диагноз аденомиоза по данным гистопатологии был поставлен в 35 (31,3 %) случаях, а диагноз лейомиома матки – в 49 (44,8 %) случаях соответственно. Аденомиоз матки сочетался с лейомиомой матки у 29 пациенток – 83,7 % случаев.

При трансабдоминальной эхографии (ТАУЗИ) визуализировалась матка увеличенных размеров, определялась неоднородность миометрия, мелкие кистозные включения диаметром более 2 мм. Данный метод диагностики показал изображение с ограниченным разрешением, что отразилось на его диагностической точности. Диагноз аденомиоз при ТАУЗИ был правильно установлен в 11 случаях, в 7 случаях были получены ложноположительные результаты, а в 24 случаях – ложноотрицательные результаты. Чувствительность трансабдоминальной эхографии получена низкая, она составила 33,8 % при высокой специфичности, которая была на уровне 91,7 %; общая точность метода составила 72,9 %. Прогностическая ценность положительного и отрицательного результата трансабдоминальной эхографии составила 79,1 % и 70,4 % соответственно (Таблица 15).

Таблица 15 – Диагностическая ценность неинвазивных методов диагностики аденомиоза

Показатель	ТА УЗИ	ТВ УЗИ	ТВ УЗИ + миома	МРТ
Чувствительность, %	33,8	66,0	40,0	73,8
Специфичность, %	91,7	92,4	83,8	94,6
Диагностическая точность, %	72,9	84,5	69,7	88,2
Прогностическая ценность положительного результата, %	79,1	90,2	53,8	86,7
Прогностическая ценность отрицательного результата, %	70,4	85,8	74,7	89,4

Диагностика аденомиоза с помощью трансвагинальной эхографии (ТВУЗИ) получила приемлемые, умеренно точные результаты. Этот малоинвазивный метод может использоваться в качестве первой линии для выявления данного заболевания. Диагноз аденомиоз корректно был установлен в 23 случаях, в 5 случаях были получены ложноположительные результаты, а в 12 случаях – ложноотрицательные результаты. Чувствительность ТВУЗИ составила 66,0 %, специфичность 92,4 %, общая точность – 84,5 %. Прогностическая ценность положительного и отрицательного результата трансвагинальной эхографии составила 90,2 % и 85,8 % соответственно. Эхографические симптомы аденомиоза распределились следующим образом: шаровидная форма матки при ТВУЗИ наблюдалась 19 случаях, поперечно-полосатая исчерченность миометрия – в 6 случаях, неравномерное расширение эндомиетриальной соединительной зоны было выявлено в 5 случаях, мелкие кисты миометрия (до 7 мм) отмечались в 20 случаях и явились в нашем исследовании критерием с наибольшей чувствительностью, которая составила 80,0 %, а специфичность была отмечена на уровне 82,3 %. Наличие лейомиомы матки значительно снижало диагностическую ценность ТВУЗИ при выявлении аденомиоза. При сочетании этих двух патологий матки чувствительность диагностики аденомиоза составила только 40,0 %, при достаточно высокой специфичности – 83,8 %. Диагностическая точность выявлена 69,7 %, а прогностическая ценность положительного и отрицательного

результата трансвагинальной эхографии в сочетании с лейомиомой была 53,8 % и 74,7 % соответственно.

При сопоставлении МРТ с данными ТВУЗИ показали, что основные МРТ характеристики аденомиоза большей частью не отличаются от признаков этого заболевания, применяемых при трансвагинальной эхографии, что совпадает с другими литературными данными [42]. Преимуществом МРТ в диагностике аденомиоза стала хорошая визуализация зональной анатомии матки. Наиболее специфичными МРТ-критериями на серии Т2-взвешенных изображений явились очаги миометрия неправильной формы с высокой интенсивностью сигнала, ухудшение визуализации переходной эндомиометриальной зоны, которая в норме отображается отчетливой полосой с низкой интенсивностью сигнала и утолщение переходной эндомиометриальной зоны больше порогового значения в 12 мм, а также отношение толщины переходной эндомиометриальной зоны к полной толщине миометрия, измеренной в том же месте  $> 40\%$ . Сочетание этих критериев позволило установить правильный диагноз аденомиоз в 26 случаях, ложноположительные результаты были получены в 4 случаях, а ложноотрицательные результаты – в 9 случаях. На диагностическую точность МРТ для аденомиоза повлиял тот факт, что переходная эндомиометриальная зона у ряда женщин трудно отличалась от наружного миометрия. Чувствительность МРТ в диагностике аденомиоза составила 73,8 %, специфичность – 94,6 %, диагностическая точность – 88,2 %, прогностическая ценность положительного и отрицательного результата составили 86,7 % и 89,4 % соответственно.

Таким образом, трансвагинальная эхография может являться основным, базовым методом неинвазивной диагностики аденомиоза. Магнитно-резонансная томография является уточняющим методом диагностики, позволяющим получить более объективные и наглядные результаты визуализации при сочетании аденомиоза с другой патологией малого таза, в первую очередь, с лейомиомой матки.



#### 4.2. Эхографическая характеристика аденомиоза матки

Внутренний эндометриоз (аденомиоз) является наиболее частым проявлением генитального эндометриоза. Его распространенность при этом точно неизвестна и по данным различных авторов варьирует в широких пределах от 5 до 70 % [172; 210; 414; 516]. Этот значительный разброс распространенности может быть результатом различных патогистологических критериев при диагностике внутреннего эндометриоза и степени внимания, с которой исследован патологический материал [394]. Обычно аденомиоз ассоциируется с дисменореей, диспареуренией и менометроррагией. Однако это неспецифичные и очень часто встречаются при других состояниях, таких как миома, и полип эндометрия, признаки. Считается, что клинический диагноз – аденомиоз – труден, он подозревается при гинекологическом осмотре у женщин с увеличенной маткой и синдромом хронической тазовой боли [3; 148; 113]. На современном этапе трансвагинальная эхография является методом первой линии неинвазивной диагностики внутреннего эндометриоза [449]. Различные ультразвуковые критерии для диагностики аденомиоза изучаются уже более тридцати лет [243]. Но до настоящего времени не существует единых стандартов диагностики данного заболевания. При этом данные трансвагинальной эхографии остаются достаточно противоречивыми, так как визуальные характеристики эндометриоидных структур в миометрии и симулирующие их ложные эхосигналы идентичные и базируются на косвенных признаках [41; 56]. Поэтому поиск наиболее информативных методов эхографической диагностики аденомиоза, которые все еще являются актуальной задачей. С целью сравнительной оценки эхографических признаков аденомиоза было обследовано 210 пациенток, направленных для гистерэктомии. Данным женщинам в предоперационном периоде было произведено 2D трансвагинальное эхографическое исследование.

Возраст пациенток варьировал от 27 до 56 лет. Средний возраст составил  $43 \pm 6,4$  года. В пременопаузальном периоде было 12 пациенток, в постменопаузальном периоде находилось 2 пациентки.

При гистопатологическом исследовании внутренний эндометриоз был обнаружен у 78 из 210 (37,1 %) пациенток. В 27 случаях он был локализован в области дна матки, в 24 случаях определялся по задней стенке матки, в 16 случаях – по передней стенке матки, в 4 случаях – по правой боковой стенке и в 7 случаях – по левой боковой стенке матки. Также кроме аденомиоза у обследуемых женщин была выявлена другая гинекологическая патология: гиперплазия эндометрия была определена в 78 случаях (37,1 %), миома матки наблюдалась у 60 пациенток (28,6 %), доброкачественные опухоли яичников выявлены в 18 случаях, наружный эндометриоз определялся в 22 случаях, а дисплазия шейки матки была выявлена в 2 случаях.

При помощи 2D трансвагинальной эхографии внутренний эндометриоз был диагностирован у 114 из 210 (54,3 %) пациенток, при этом гистопатологический диагноз внутренний эндометриоз у них был только в 63 (55,3 %) случаях (51 ложноположительный результат). Из 96 случаев, где при трансвагинальном УЗИ не был установлен внутренний эндометриоз – в 15 случаях (15,7 %) при гистопатологическом исследовании был установлен этот диагноз (15 ложноотрицательных результатов). 2D трансвагинальная эхография позволила правильно поставить диагноз внутренний эндометриоз у 63 из 78 женщин с данным гистологическим диагнозом с достаточно большим количеством ложноположительных результатов.

Чувствительность, специфичность, прогностическая значимость положительного и отрицательного результата 2D трансвагинальной эхографии при внутреннем эндометриозе составила 80,8 %, 61,4 %, 55,3 % и 84,0 % соответственно. Общая диагностическая точность 2D трансвагинальной сонографии составила 68,6 %. При сопоставлении эхографических диагностических признаков внутреннего эндометриоза с данными гистопатологических исследований все нижеперечисленные критерии имели

статистическую значимость: асимметрия толщины стенок матки, и зазубренность проекции базального слоя эндометрия имела  $p < 0,05$ , а такие признаки как гетерогенность миометрия, общее увеличение объема матки, кисты миометрия и эхогенные борозды в миометрии имели  $p < 0,01$ , Таблица 16.

Шаровидная форма матки имела чувствительность 68,8 %, специфичность – 86,4 %, точность диагностики – 79,9 %, прогностическая ценность положительного и отрицательного результата составили 74,6 % и 82,6 % соответственно.

Таблица 16 – Сравнение диагностических признаков внутреннего эндометриоза при трансвагинальной эхографии с данными патогистологического исследования

Признаки	Патогистологические данные (n, %)		p
	Да (n=78)	Нет (n=132)	
Шаровидная форма			
Да	53 (69,2)	18(11,6)	<0,01
Нет	24 (30,8)	114 (86,4)	
Асимметрия толщины стенок матки			
Да	48 (61,5)	48 (36,3)	<0,05
Нет	30 (38,5)	84 (63,6)	
Зазубренность базального слоя			
Да	36 (46,2)	24 (18,2)	<0,05
Нет	42 (53,8)	108 (81,8)	
Эхогенные борозды в миометрии			
Да	24 (30,8)	6 (4,5)	<0,01
Нет	54 (69,2)	126 (95,5)	
Кисты миометрия			
Да	48 (61,5)	24 (18,2)	<0,01
Нет	30 (38,5)	108 (81,8)	
Гетерогенность миометрия			
Да	63 (80,8)	51 (38,6)	<0,01
Нет	15 (19,2)	81 (61,4)	
Примечание: номинальные показатели представлены как n (%), для анализа использовался $\chi^2$ Пирсона			

Для асимметрии толщины стенок матки чувствительность составила 61,5 %, специфичность была на уровне 63,6 %, диагностическая точность определена 62,9 %, прогностическая ценность положительного результата составила 50,0 %, а прогностическая ценность отрицательного результата – 73,7 %. Зазубренность базального слоя эндометрия имела низкую чувствительность, которая была 46,1 %, при высокой специфичности – 81,8 %, диагностическую точность признака составила 68,6 %, а прогностическая ценность положительного и отрицательного результата были 60,0 % и 72,0 % соответственно.

Точность 2D трансвагинальной эхографии в диагностике аденомиоза представлена в Таблице 17.

Таблица 17 – Точность 2D трансвагинальной эхографии для диагностики аденомиоза

<b>Показатель</b>	<b>Чувствительность, %</b>	<b>Специфичность, %</b>	<b>Точность, %</b>	<b>Прогностическая ценность положительного результата, %</b>	<b>Прогностическая ценность отрицательного результата, %</b>
Шаровидная форма матки	68,8	86,4	79,9	74,6	82,6
Асимметрия толщины стенок матки	61,5	63,6	62,9	50,0	73,7
Зазубренность базального слоя	46,2	81,8	68,6	60,0	72,0
Эхогенные борозды в миометрии	30,8	95,4	71,4	80,0	70,0
Кисты миометрия	61,5	81,8	74,3	66,7	78,3
Гетерогенность миометрия	80,8	61,4	68,6	55,3	84,4

Распространенность экзогенных борозд миометрия была наименьшей у пациенток с внутреним эндометриозом (30,8 %), этот признак имел самую низкую чувствительность из всех исследуемых признаков – 30,8 %, при этом он оказался наиболее специфичным критерием – 95,4 % и имел наибольшую прогностическую значимость положительного результата – 80,0 %, с достаточно высокой прогностической значимостью отрицательного результата – 70,0 %; диагностическая точность признака при этом также была высокой и составила 71,4 %. Кисты миометрия определялись в виде мелких анэхогенных включений диаметром от 2 мм до 7 мм, и имели чувствительность 61,5 %, специфичность – 81,8 %, диагностическую точность – 74,3 %, прогностическую ценность положительного результата – 66,7 %, а прогностическая ценность отрицательного результата – 78,3 %. Гетерогенность миометрия выявлена наиболее чувствительным критерием (80,8 %), со специфичностью 61,4 %, диагностической точностью 68,6 %, прогностической ценностью положительного результата – 55,3 %, при этом имела одну из наиболее высоких прогностическую значимость отрицательного результата – 84,4 %.

#### **4.3. Эхографические особенности аденомиоза на фоне лейомиомы матки**

Согласно данным ряда исследователей аденомиоз и лейомиома матки сочетается в значительном количестве случаев, причем частота распространенности этой сочетанной патологии колеблется в большом диапазоне, который составляет от 27,0 % до 90,0 % [92; 120; 414]. При этом по данным Линде В. А. и соавт. [58] при обследовании 789 пациенток миома матки в качестве изолированной патологии наблюдалась в 65,4 % случаев, а в комбинации с аденомиозом – в 28,5 % наблюдений. Считается, что в этиопатогенезе аденомиоза и миомы матки есть много общего, хотя их механизмы развития полностью не идентичны. В основе молекулярных звеньев патогенеза аденомиоза лежит высокая экспрессия генов эстрогеновых рецепторов при недостаточной

экспрессии генов прогестероновых рецепторов. А при миоме матки отмечается высокая экспрессия генов эстрогеновых рецепторов в сочетании с повышенной экспрессией генов прогестероновых рецепторов. При сочетании аденомиоза и миомы матки уровни экспрессии генов эстрогеновых и прогестероновых рецепторов были ниже, чем при изолированной патологии, что предполагает наличие эпигенетических механизмов в патогенезе при комбинации данных заболеваний [108; 143; 426]. При этом клинические симптомы и результаты общего гинекологического осмотра в диагностике аденомиоза, особенно при сочетании с лейомиомой матки, неспецифичные и малоинформативные [3; 9]. Считается, что наличие и высокая распространенность лейомиомы матки при аденомиозе наибольшим образом снижает диагностическую ценность двухмерной трансвагинальной эхографии, чувствительность которой в выявлении аденомиоза в сочетании с лейомиомой составляет только 38,4 % [153]. В нашем предыдущем исследовании также была полученная низкая чувствительность этого метода, которая составила 40,0 % [33]. Поэтому в качестве поиска новых, более информативных ультразвуковых критериев аденомиоза нами был проведен комплексный анализ двухмерных и трехмерных изображений матки у пациенток с аденомиозом и лейомиомой, чтобы оценить диагностические возможности метода по сравнению только с двухмерной трансвагинальной эхографией.

Для этого была проспективно обследована 141 женщина, из которых 85 прооперированы в объеме гистерэктомии по поводу аденомиоза или лейомиомы матки (основная группа – А – 56 женщин с чистым аденомиозом, группа сравнения – М – 45 женщин, прооперированных по поводу чистой лейомиомы матки). Контрольную группу составили 40 гинекологически условно здоровых женщин.

Средний возраст обследованных женщин составил в группе А –  $43,1 \pm 0,5$  лет, в группе М –  $44,2 \pm 0,8$  лет, в контрольной группе –  $43,6 \pm 0,7$  лет, группы статистически не различались,  $p > 0,05$ . Обследованные группы были также однородными по возрасту менархе, средней продолжительности менструации, длительностью менструального цикла, количеством родов и аборт. При этом у

женщин с аденомиозом в анамнезе значительно чаще отмечались патологические роды и медицинские аборт, которые были в 1,6 раз и в 2,4 раза выше, чем в группе здоровых женщин соответственно. У всех пациенток с аденомиозом отмечался симптом хронической тазовой боли.

Среди пациенток с аденомиозом при гистологическом исследовании у 11 (19,64 %) женщин зарегистрирована 1 стадия распространенности заболевания, у 26 (46,43 %) – 2 стадия заболевания, у 19 (33,93 %) – 3 стадия распространенности аденомиоза.

Все размеры матки групп с аденомиозом и с миомой матки, выявленные при двухмерной и трехмерной ультразвуковой визуализации достоверно значимо превышают размеры матки в контрольной группе,  $p < 0,05$  (Таблица 18).

Таблица 18 – 3D ультразвуковые характеристики маток обследованных женщин

Показатель	Группа А, n=56	Группа М, n=45	Группа К, n=40
Длина тела матки, (M ± m), см	10,3 ± 0,6 <sup>к, м</sup>	12,1 ± 0,7 <sup>к, а</sup>	4,7 ± 0,1
Объем матки, (M ± m), см <sup>3</sup>	126 ± 0,9 <sup>к, м</sup>	149 ± 14 <sup>к, а</sup>	13,9 ± 0,5
М-эхо на 5 день менструального цикла, мм	8,8 ± 1,3 <sup>к</sup>	7,2 ± 1,1 <sup>к</sup>	6,4 ± 0,9
МСЗ max (M ± m), мм	16,2 ± 1,1 <sup>к, м</sup>	8,5 ± 0,9 <sup>к, а</sup>	4,2 ± 0,1
МСЗ min (M ± m), мм	6,4 ± 0,8 <sup>к, м</sup>	5,2 ± 0,5 <sup>к, а</sup>	3,8 ± 0,1
Шаровидная форма, n (%)	54 (96,43) <sup>к, м</sup>	2 (5,00) <sup>а</sup>	0 (0,00)
Наличие МСЗ, n (%)	49 (85,70) <sup>к</sup>	45 (100,00) <sup>а</sup>	40 (100,00)
Альтерации МСЗ, n (%)	46 (82,14) <sup>к, м</sup>	8 (20,00) <sup>а</sup>	0 (0,00)
Полосы миометрия, n (%)	24 (42,86) <sup>к, м</sup>	0 (0,00) <sup>а</sup>	0 (0,00)
Кисты миометрия, n (%)	16 (28,57) <sup>к, м</sup>	2 (5,00) <sup>а</sup>	0 (0,00)
Асимметрия миометрия, n (%)	54 (96,43) <sup>к, м</sup>	9 (22,50) <sup>а</sup>	0 (0,00)
Гетерогенность миометрия, n (%)	48 (85,71) <sup>к, м</sup>	18 (45,00) <sup>к, а</sup>	0 (0,00)
Узлы миометрия, n (%)	8 (14,29) <sup>к, м</sup>	45 (100,00) <sup>к, а</sup>	0 (0,00)
Примечание: <sup>а, м, к</sup> – статистически значимая разница между группами А, М, К (p<0,05).			

Объем матки у пациенток с аденомиозом превышал таковой в контрольной группе в 9,06 раза ( $p < 0,05$ ), но был меньше, чем у женщин с миомой матки в 1,18



раза ( $p < 0,05$ ). У пациенток с аденомиозом при эхографии шаровидная форма матки была зарегистрирована у 96,43% женщин, гетерогенность миометрия – у 85,71 %, поперечно-полосатая исчерченность – у 82,14 %, кисты миометрия – у 28,57 %, асимметрия миометрия – у 96,43 %, узлы миометрия – у 14,29 %. Энергетическая доплерография выявила усиление васкуляризации, при которой сосуды, расположенные перпендикулярно к границе эндометрия, позволяли предположить аденомиоз в 51,3 % случаев. Этот признак, однако, не имел статистически значимой разницы ( $p > 0,05$ ) с частотой выраженной васкуляризации миометрия при лейомиоме, который наблюдался в 47,9 % случаев, хотя для него был более характерен периферический циркулярный характер кровотока в области миоматозного узла.

В последнее время большое внимание уделяется изучению эндомиометральной соединительной зоны (МСЗ), которая, по данным ряда исследователей, является важным звеном в развитии внутреннего эндометриоза. Данная теория основывается на том, что эндомиометриальная зона (архиметра) имеет парамезонефральное Мюллеровское происхождение. Ее значение заключается в пролиферации, дифференцировании эндометриальных структур, обеспечении перистальтики матки от дна к шейке во время менструации и от шейки ко дну матки во время овуляции. Мышечная часть матки (неометра) имеет немюллеровское мезенхимальное происхождение. Его основной функцией служит изгнание плода во время родов [90; 106; 108]. Согласно данной теории, в виду нарушенного баланса эстрогены - прогестерон происходит инвазия железистого и стромального компонента базального слоя эндометрия в миометрий, где источником аденомиоза служат клетки гиперплазированного эндометрия [28; 120; 460]. Нормальная перистальтика матки представляет собой непрерывное циклическое явление, которое необходимо отличать от сокращений матки. Сокращения матки носят спорадический, непредсказуемый характер и обычно спонтанно обратимы в течение нескольких минут. Определение нормальной толщины МСЗ с помощью двухмерной трансвагинальной эхографии считалось труднодостижимым и малопригодным для ее оценки при аденомиозе [157]. До

последнего времени для исследования эндометриальной соединительной зоны предпочтение отдавалось МРТ, но с внедрением в ультразвуковую практику трехмерной визуализации появился ряд исследований, в которых выявлены признаки, позволяющие повысить диагностическую точность патологических изменений в МСЗ [106; 107; 136].

В нашем исследовании МСЗ у женщин с аденомиозом регистрировалась в 87,50 % случаев.

Наглядные изображения оценки эндометриальной соединительной зоны в сравнении с лейомиомой матки и контрольной группой представлены на Рисунке 24.

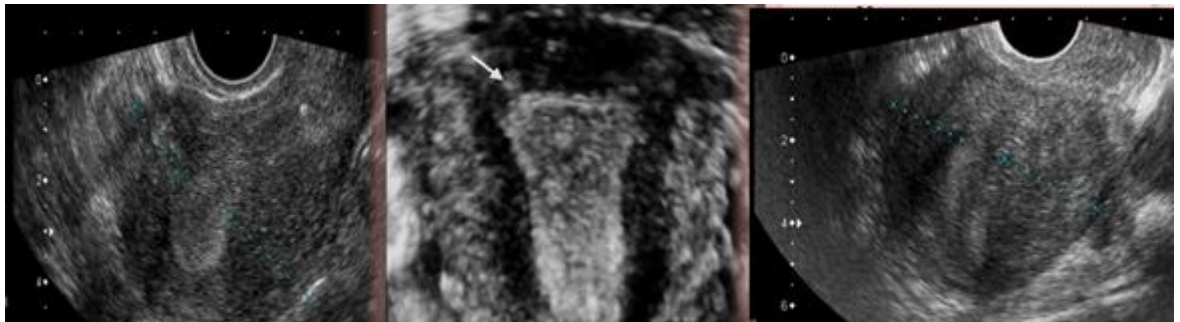


Рисунок 24 – Эхографические критерии эндометриальной соединительной зоны при аденомиозе

Альтерации МСЗ определялись у 82,14 % женщин с аденомиозом и встречалась значительно чаще, чем в группе миомы матки, где ее частота составила 20,0 %,  $p < 0,05$ . Толщина МСЗ больше 8 мм наблюдалась у 47 (83,93 %) женщин в группе аденомиоза, а в группе миомы матки ее частота составила 8–17,8 %,  $p < 0,05$ . Максимальная толщина МСЗ у пациенток группы аденомиоза была больше, чем в группе миомы матки в 1,91 раза, а чем в контрольной группе – в 3,86 раза,  $p < 0,05$ . Минимальная толщина МСЗ также была больше при аденомиозе, чем при миоме матки и в группе условно здоровых женщин – 1,23 и 1,68 раза соответственно,  $p < 0,05$ . Чувствительность 3Д УЗИ в исследовании МСЗ для диагностики аденомиоза была достаточно высокая и составила 83,93 % (95 % ДИ 73–96).

#### **4.4. Особенности васкуляризация матки при внутреннем эндометриозе**

При аденомиозе, так и при лейомиоме матки наблюдается увеличение патологических очагов, что приводит к нарушениям микроциркуляции, отеку и гипоксии ткани миометрия. Возникает, так называемый «порочный круг», при котором гипоксия миометрия вызывает вторичное расстройство микроциркуляции с последующей более выраженной гипоксией. Длительно текущая гипоксия миометрия при данных заболеваниях приводит к распаду эритроцитов с образованием гемосидерина, который провоцирует процесс склерозирования и формирования фиброзной ткани [39; 74; 87; 419]. Данный патологический процесс приводит к схожести клинических проявлений этих заболеваний, трудности их дифференциальной диагностики, притом, что подходы к лечению аденомиоза и лейомиомы матки различные. Несмотря на значительный прогресс неинвазивной диагностики данных заболеваний считается, что аденомиоз остается несомненным лидером в списке «трудного диагноза», при котором тяжесть клинических проявлений может совершенно не соответствовать выраженности ультразвуковых признаков [25]. В нашем исследовании мы солидарны с мнением ряда авторов об актуальности постоянного поиска дополнительных критериев, позволяющих правильно и своевременно выявлять аденомиоз [74; 107]. Мы с этой целью сравнили и проанализировали результаты доплерографии (в режимах двухмерной и трехмерной визуализации) для дифференциальной диагностики узлового аденомиоза и лейомиомы матки.

Для оценки особенностей васкуляризации матки в основную группу вошли 43 пациентки с узловой формой аденомиоза (основная группа), 78 пациенток с лейомиомой матки (группа сравнения); 30 пациенток с неизменной маткой составили контрольную группу. Средний возраст пациенток с аденомиозом составил  $40,2 \pm 4,8$  лет, а среди пациенток с лейомиомой  $39,4 \pm 4,1$  года, в контрольной группе –  $36,7 \pm 3$  лет и статистически между собой не отличались,

$p > 0,05$ . Обследованные пациентки были также сопоставимы по состоянию менструальной и генеративной функции,  $p > 0,05$ . Для оценки распространенности кровотока в патологических очагах проводили эхографическое обследование матки с определением дифференциальных характеристик аденомиоза и лейомиомы согласно критериям MUSA group [106; 450]. Данные об этих характеристиках, используемых при дифференциальной диагностике узлового аденомиоза и лейомиомы матки представлены в Таблице 19.

При узловой форме аденомиоза абсолютно преобладал радиальный тип васкуляризации. Диффузные, проходящие сквозь узел аденомиоза сосуды, наблюдались в 97,7 % случаев и явились наиболее распространенным из исследуемых эхографических критериев узловой формы аденомиоза. Также высокую частоту имели эхографические признаки, относящиеся к характеристикам самого узла аденомиоза. Так, отсутствие псевдокапсулы по периферии узла наблюдалось в 95,3 % случаев, нечеткие границы узла были выявлена в 93,0 %, а неправильная форма узла аденомиоза отмечалась в 90,7 % случаев. В 88,4 % имелась неоднородная, преимущественно, гипоехогенная структура узла, а в 5 случаях (11,6 %), эхоструктура была однородная, анэхогенная.

Таблица 19 – Распределение эхографических критериев у пациенток с узловым аденомиозом и лейомиомой матки

Узловая форма аденомиоза, n = 43			Лейомиома матки, n = 78		
Критерий диагностики	n	%	Критерий диагностики	n	%
Шаровидная форма матки	39	90,7	Локально увеличенная матка	48	61,5
Четкий наружный контур матки	35	81,4	Четкий наружный контур матки	53	67,9
Гетерогенная структура миометрия	9	20,9	Изменение эхогенности миометрия	28	35,9
Асимметрия стенок миометрия	36	83,7	Асимметрия стенок миометрия	48	61,5
Увеличенная нечеткая переходная зона, с «заклубинами» (3D реконстр.)	25	58,1	Переходная зона четкая, с локальными изменениями (3D реконструкция)	66	84,6
Границы образования нечеткие	40	93,0	Границы образования четкие	58	74,4
Форма образования неправильная	39	90,7	Форма образования правильная	57	73,1
Неоднородная структура образования	38	88,4	Наличие внутренних и краевых теней	46	58,9
Отсутствие обода по периферии	41	95,3	Наличие обода по периферии	66	84,6
Образование гипоехогенное	38	88,4	Образование гипоехогенное	44	56,4
Васкуляризация диффузная проникающая	42	97,7	Васкуляризация периферическая циркулярная	68	87,2

Также в 90,7 % случаев была обнаружена шаровидная форма матки, в 83,7 % – асимметрия передней и задней стенки миометрия, в 81,4 % – четкий наружный контур матки. Увеличенная, неравномерной толщины переходная эндометриальная зона определялась в 58,1 % случаев, что согласуется с данными других исследователей, в которых говорится о возможности подслизистого расположения узлов аденомиоза, приводящим к деформации переходной зоны [173]. Гетерогенная структура миометрия встречалась только в 20,9 % случаев. Этот признак более характерен для диффузного аденомиоза, и

является косвенным признаком наличия у пациенток с этим критерием также данной формы заболевания.

При лейомиоме матки циркулярный периферический кровоток также выявлен наиболее частым признаком, он наблюдался в 87,2 % случаев. Высокая частота (84,6 %) при лейомиоме была у четкой визуализации переходной эндомиометриальной зоны с ее локальными изменениями при наличии узлов подслизистой или межмышечной локализации, и наличия псевдокапсулы вокруг миоматозного узла. Несколько реже наблюдались такие признаки, как четкие границы миоматозного узла (74,4 %), правильная форма миоматозных узлов (73,1 %), четкий наружный контур матки (67,9 %), асимметрия стенок миометрия (61,5 %). Данные критерии более характерны для единичных миоматозных узлов небольших размеров, с межмышечным и подслизистым ростом. Такие эхографические критерии лейомиомы, как, локальное увеличение матки (61,5 %), асимметрия стенок миометрия (61,5 %), дистальное ослабление эхосигнала с наличием внутренних и краевых эхотеней (58,9 %) чаще встречается при лейомиоме более крупных размеров с наличием узлов с подоболочечным ростом. Сниженная эхогенность узлов лейомиомы отмечалась в 56,4 % случаев, в 3 (3,8 %) отмечалась повышенная эхогенность, а в 31 случае (39,8 %) узлы были неоднородной эхоструктуры смешанной эхогенности.

Исследование особенностей эхографических критериев при узловом аденомиозе и лейомиоме показало высокую частоту измененного кровотока в патологических очагах матки и перспективность дальнейшего изучения васкуляризации для дифференциации данных состояний. Для этого мы проводили качественную и количественную оценку кровотока в патологическом очаге в матке, в миометрии и в маточных артериях у пациенток с узловым аденомиозом, лейомиомой и у гинекологически здоровых женщин. Результаты представлены в Таблице 20.

Таблица 20 – Показатели кровотока у пациенток обследуемых групп

Показатель кровотока	Узловой аденомиоз, n = 43	Лейомиома, n = 78	Контрольная группа, n = 30
Тип васкуляризации			
Радиальная	42 (97,7%)*	10 (12,8%)	
Циркулярная	1 (2,3%)	68 (87,2%)	
Индекс васкуляризации, (VI)	4,1±0,32*	5,6±0,43*	8,9±0,47
V <sub>max</sub> , см/с			
- в миометрии	28,1±9,3	29,6±6,1	34,5±11,2*
- в области узла	36,4±14,2	47,2±17,4*	
Индекс резистентности			
-аркуатные артерии	0,77±0,16	0,72±0,41	0,84±0,12
-маточные артерии	0,86±0,09	0,81±0,15	0,89±0,09
Примечания: номинальные показатели представлены как n (%), для анализа использовался $\chi^2$ Пирсона; количественные показатели как среднее значение ± стандартное отклонение, для анализа использовался <i>t</i> -тест; * – статистически значимые данные, p < 0,05			

При количественной оценке кровотока оценивали его максимальную скорость, индекс резистентности, а также индекс васкуляризации. В патологических очагах кровотоков был выявлен во всех случаях. При узловой форме аденомиоза в 97,7 % случаев определялся радиальный тип кровотока, и был статистически значимо чаще, чем в группе лейомиомы, где радиальная васкуляризация наблюдалась в 12,8 %, а в 87,2 % имелась циркулярная периферическая васкуляризация, p < 0,05. Интенсивность кровотока находилась в прямой зависимости от величины узла, индекс васкуляризации при узловом аденомиозе составил 4,1 ± 0,32, а при лейомиоме матки был 5,6 ± 0,43, (p < 0,05). У здоровых женщин с неизменённым миометрием индекс васкуляризации был значительно выше, чем в основной группе и группе сравнения (p < 0,05), и составил 8,9 ± 0,47. Максимальная скорость кровотока при аденомиозе в проекции узла составила 36,4 ± 14,2 см/с, в миометрии – 28,1 ± 9,3 см/с. Этот показатель при лейомиоме соответствовал: в области узла – 47,2 ± 17,4, в миометрии – 29,6 ± 6,1 см/с. У женщин с неизменённым миометрием данный

параметр в среднем был  $34,5 \pm 11,2$  см/с, и статистически значимо отличался от группы аденомиоза и лейомиомы,  $p < 0,05$ . При сравнении максимальной скорости кровотока в миометрии при узловом аденомиозе и лейомиоме статистически значимых различий получено не было,  $p > 0,05$ , а максимальная скорость кровотока в области миоматозного узла была статистически значимо выше, чем в узле аденомиоза,  $p < 0,05$ . Индекс резистентности в аркуатных артериях при аденомиозе составил  $0,77 \pm 0,16$ , при лейомиоме матки –  $0,72 \pm 0,41$ , тогда как в неизменённом миометрии –  $0,84 \pm 0,12$ , что имело статистически значимую разницу при сравнении основной группы и группы сравнения с контрольной группой,  $p < 0,05$ , а при сравнении группы аденомиоза с лейомиомой достоверной разницы получено не было,  $p > 0,05$ . Индекс резистентности в маточных артериях при аденомиозе имел значения  $0,86 \pm 0,09$ ; при лейомиоме –  $0,81 \pm 0,15$ , в контрольной группе –  $0,89 \pm 0,09$ ; при оценке угонезависимых показателей маточных артерий статистически значимых различий получено не было, для всех групп  $p > 0,05$ .

#### **4.5. Эхографическая характеристика эндометриоза яичников**

Среди всех локализаций эндометриоза поражение яичников занимает второе место после аденомиоза и первое – в структуре наружного генитального эндометриоза [71; 105; 299]. Эндометриодные кисты яичников определяются у 15% женщин, оперированных по поводу объемных образований органов малого таза [196]. S. K. Agarwal и соавт. [172] в обзоре клинических методов диагностики эндометриоза указывал на неоднородность и неспецифичность клинических симптомов эндометриомы яичников, что ограничивает возможность применения данных методов. Общепринято, что эндометриодные кисты яичников наиболее точно диагностируются при помощи трансвагинальной эхографии. По мнению ряда авторов, это единственная локализация генитального эндометриоза, с четкими ультразвуковыми критериями, которые позволяют эффективно поставить правильный диагноз [121; 25; 279]. Однако эхография эффективна в диагностике



эндометриомы яичника только в тех случаях, когда уже произошло формирование кисты [48]. При этом, несмотря на характерные эхографические признаки эндометриомы они иногда могут быть идентичными с другими опухолями придатков матки. Кроме того, имеется опасность малигнизации эндометриодных кист яичников [79; 101]. Для этого необходимо использование дополнительных методов исследования, к которым относится доплерометрия придатков матки, анализ которой также проведен в нашей работе.

Первоначально при проведении трансвагинальных эхографических исследований с использованием цветного доплеровского картирования (ЦДК) 358 у пациенток с объемными доброкачественными образованиями придатков матки диагноз киста яичника был установлен в 318 случаях. После проведения хирургического лечения при помощи патогистологических исследований была оценена гистоструктура полученного материала яичников.

Из 318 выявленных доброкачественных опухолей яичников при патогистологическом исследовании в 212 случаях (66,7 %) они были диагностированы как эндометриоидные, в 10 (3,1 %) – как пограничные опухоли яичников и в 96 (30,2 %) – как доброкачественные неэндометриоидные опухоли яичников.

Кисты яичников, выявленные с помощью трансвагинальной эхографии распределились следующим образом, Таблица 21.

Эндометриодные кисты (ЭЯ) были диагностированы в 204 (64,1 %) и встречались значительно чаще, чем другие кисты яичников,  $p < 0,05$ . Пограничные опухоли яичников (ПО) были заподозрены в 12 (3,8 %) случаях, доброкачественные неэндометриоидные опухоли (ДНОЯ) – в 102 (32,1 %) случаев. В категории неэндометриодные кисты яичников по мере убывания вошли такие кисты, как дермоидная киста 39 случаев (12,3 %), серозная гладкостенная цистаденома 33 (10,4 %), муцинозная цистаденома 19 (6,0 %), фиброма яичника 4 (1,3 %), папиллярная цистаденома 5 случаев (1,9 %), пограничная муцинозная цистаденома 4 (1,3 %), гранулезно-клеточная опухоль 3

(0,9 %), перекрут кисты с геморрагическим содержимым 4 случая (1,3 %), неопределенная – 3 случая (0,9 %).

Таблица 21 – Частота кист яичников, выявленных по результатам эхографии

Вид кисты	Количество	%
эндометриодная киста яичников	204	64,1
дермоидная киста	39	12,3
серозная гладкостенная цистаденома	33	10,4
муцинозная цистаденома	19	6,0
папиллярная цистаденома	5	1,6
фиброма яичника	4	1,3
пограничная муцинозная цистаденома	4	1,3
гранулезно-клеточная опухоль	3	0,9
перекрут кисты с геморрагическим содержимым	4	1,3
киста неопределенного характера	3	0,9

Из выявленных при ультразвуковом исследовании эндометриодных кист при патогистологическом исследовании в 9 случаях отмечались ложноположительные результаты, а в 12 случаях – ложноотрицательные результаты, Таблицы 22, 23.

Таблица 22 – Ложно положительные результаты при эндометриодных кистах яичников

Ультразвуковой диагноз	Патогистологический диагноз	Количество случаев
Эндометриодная киста	Лютеиновая киста с геморрагическим содержимым	6
	Серозная цистаденома	2
	Дермоидная киста	1

Таблица 23 – Ложно отрицательные результаты при эндометриоидных кистах яичников

Патогистологический диагноз	Ультразвуковой диагноз	Количество случаев
Эндометриоидная киста	Дермоидная киста	5
	Лютеиновая киста с геморрагическим содержимым	3
	Фиброма яичника	2
	Серозная цистаденома	1
	Муцинозная цистаденома	1

Чувствительность эхографии в диагностике эндометриоидных кист яичников составила 90,7 % (доверительный интервал 88,4–95,1); специфичность – 94,2 % (доверительный интервал 89,8–96,7), а прогностическая ценность отрицательного результата – 90,4% (доверительный интервал 83,8 – 95,2).

Средний возраст пациенток с эндометриоидными кистами яичников составил  $34,6 \pm 7,1$  (от 24 лет до 51 года); у пациенток с доброкачественными неэндометриоидными кистами яичников –  $36,9 \pm 12,8$  (от 17 до 74 лет), с пограничными опухолями яичников –  $40,8 \pm 12,2$  (от 22 до 68 лет). Статистически достоверных различий по возрасту между группами выявлено не было,  $p > 0,05$ .

Размеры кист яичников распределились следующим образом. Средний размер ЭЯ составил  $51,4 \pm 20,8$  (от 10 до 128 мм), ДНОЯ –  $77,4 \pm 43,8$  (от 20 до 155 мм), ПО –  $79,1 \pm 46,4$  (от 48 до 187 мм) Размеры эндометриоидных кист яичников при сравнении кистами в других группах были статистически значимо меньше,  $p < 0,05$  для всех групп.

Данные выявленных эхографических характеристик кист в исследованных группах представлены в Таблице 24.

Таблица 24 – Эхографические характеристики в исследуемых группах

Эхографические характеристики	ЭЯ, n=212	ДНОЯ, n=96	ПО, n=10
Анэхогенное содержимое	12 (5,7%)	21 (21,9%)*	1 (10%)
Перегородки	43 (20,3%)	33 (34,4%)**	8 (80%)*
Несмещаемая мелкодисперсная эховзвесь	186 (87,7%)	32 (33,3%)*	3 (30%)*
Папиллярные разрастания	4 (1,9%)	6 (6,3%)	6 (60%)*
Солидное содержимое	5 (2,4%)	26 (27,1%)**	1 (10%)*
Гетерогенное (солидно-кистозное) содержимое	9 (4,2%)	17 (17,7%)**	5 (50%)**
Примечания: в некоторых случаях у пациенток отмечалось сочетание нескольких признаков; * $p < 0,001$ при сравнении эндометриоидных кист с другими группами; ** $p < 0,05$ при сравнении эндометриоидных кист с другими группами			

Анэхогенная структура эндометриоидных кист яичников была выявлена в 12 из 212 случаев и составила 5,7 %. Этот признак более часто встречался у пациенток с другими доброкачественными опухолями яичников (21 из 96 – 21,9 %) и был статистически значимым при сравнении с эндометриоидными кистами яичников,  $p < 0,05$ . Статистически значимых различий между эндометриоидными кистами и пограничными опухолями яичников (1 из 10) выявлено не было  $p > 0,05$ .

Внутрикистозные перегородки были определены у 43 (20,3 %) пациенток с эндометриоидными кистами, что было значительно реже, чем при доброкачественных неэндометриоидных кистах (33–33,4 %) и пограничных опухолях яичников (80 %),  $p < 0,05$  при сравнении ЭЯ с ДНОЯ и  $p < 0,001$  при сравнении ЭЯ с ПО.

Несмещаемое мелкодисперсное внутрикистозное содержимое было более частой находкой при эндометриоидных кистах (186–87,7 %), чем при других доброкачественных опухолях яичников (32–33,3 %) и пограничных кистах (30 %),  $p < 0,05$  для обеих групп.

Внутрикистозные папиллярные разрастания при эндометриоидных кистах и доброкачественных образованиях яичников встречались только в 1,9 % и 6,3 %

случаев соответственно, что было менее частой находкой, чем при пограничных опухолях яичников (60 %),  $p < 0,05$  при сравнении ПО с ЭЯ и ДНОЯ.

Солидная структура была менее частой находкой при эндометриоидных кистах (2,4 %), чем при доброкачественных неэндометриоидных образованиях придатков и пограничных опухолях яичников (27,15 и 10 % соответственно);  $p < 0,001$  при сравнении ЭЯ и ДНОЯ, при сравнении ЭЯ и ПО  $p < 0,05$ .

Гетерогенная структура встречалась более часто при доброкачественных неэндометриоидных опухолях и пограничных опухолях (17,7 % и 50 % соответственно), чем при эндометриоидных кистах (4,2 %),  $p < 0,001$  при сравнении обеими группами.

На Рисунке 25 представлена типичная эхограмма эндометриоидной кисты яичника.

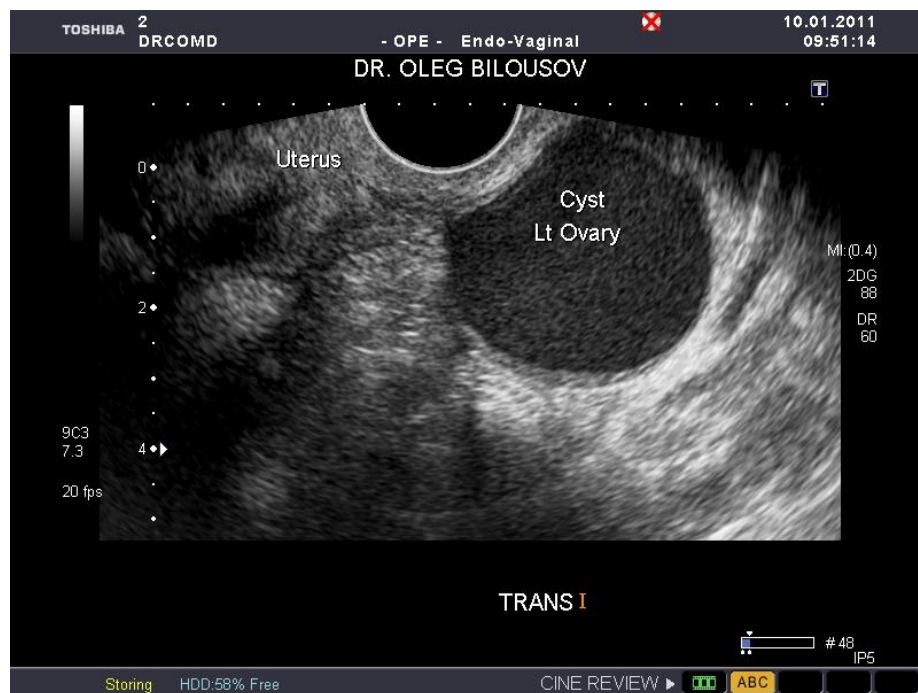

Рисунок 25 – Трансвагинальная эхограмма кисты яичника.

Размеры кисты  $5,2 \times 4,6 \times 4,8$  см без внутрикистозных перегородок и папиллярных разрастаний, с внутренним несмещаемым мелкодисперсным содержимым сниженной эхогенности. Стенка с удвоенным контуром, толщиной 3,4 мм. При гистологическом исследовании подтверждена эндометриоидная киста.

У всех пациенток с кистами яичников оценивалась их васкуляризация. Кровоток в исследуемых группах исследовался при трансвагинальной эхографии с использованием режима цветного доплеровского картирования (ЦДК). Результаты цветной доплеровской эхографии в исследуемых группах представлены в Таблице 25.

Таблица 25 – Данные цветного доплеровского картирования у пациенток исследуемых групп

Исследуемые группы	Васкуляризация		
	Наличие, %	ИР	ПИ
ЭЯ, n =212	54 (25,5)	0,64 ±0,13	1,19 ±0,53
ДНОЯ, n=96	39 (40,6)	0,58 ±0,13	0,96 ±0,34**
ПО, n=10	8 (80,0)*	0,51 ±0,11*	0,76 ±0,3**
Примечания: *P < 0,001 при сравнении эндометриоидных кист с другими группами; **P < 0,05 при сравнении эндометриоидных кист с другими группами			

При наличии кровотока в просвете кисты, ее перегородке или капсуле в режиме ЦДК определяли уголнезависимые показатели: пульсационный индекс (ПИ) и индекс резистентности (ИР). Киста считалась аваскулярной при отсутствии цветowych сигналов при ЦДК. Когда васкуляризация в кистах присутствовала, она оценивалась в нескольких областях и в каждой области фиксировались наиболее низкие показатели ПИ и ИР.

При эндометриоидном поражении яичников васкуляризация отмечалась в 25,5 % случаев, что было реже ( $p < 0,001$ ), чем в других группах, где кровоток в стенке и просвете кисты встречался в 40,6 % при ДНЭК и в 80,0 % случаев при ПО. Уголнезависимые показатели при эндометриозе яичников были значительно выше, чем при пограничных опухолях,  $p < 0,05$ . А при сравнении эндометриоидных кист с другими доброкачественными опухолями яичников было выявлено, что ПИ также был статистически значительно выше,  $p < 0,05$ , а ИР не имел статистической разницы,  $p > 0,05$ .

На Рисунке 26 представлен режим цветного доплеровского картирования при эндометриоидной кисте яичника.

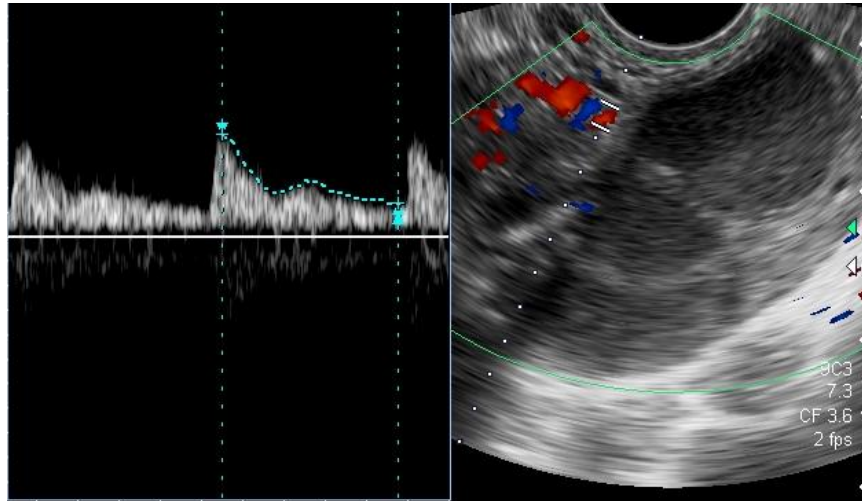


Рисунок 26 – Трансвагинальная эхограмма в режиме ЦДК гистологически подтвержденной эндометриоидной кисты больших размеров (диаметр 148 мм) с васкуляризацией внутрикистозной перегородки и капсулы. ИР 0,68 ПИ 1,34

Динамика эхографических признаков среди доброкачественных кист яичников представлена на Рисунке 27.

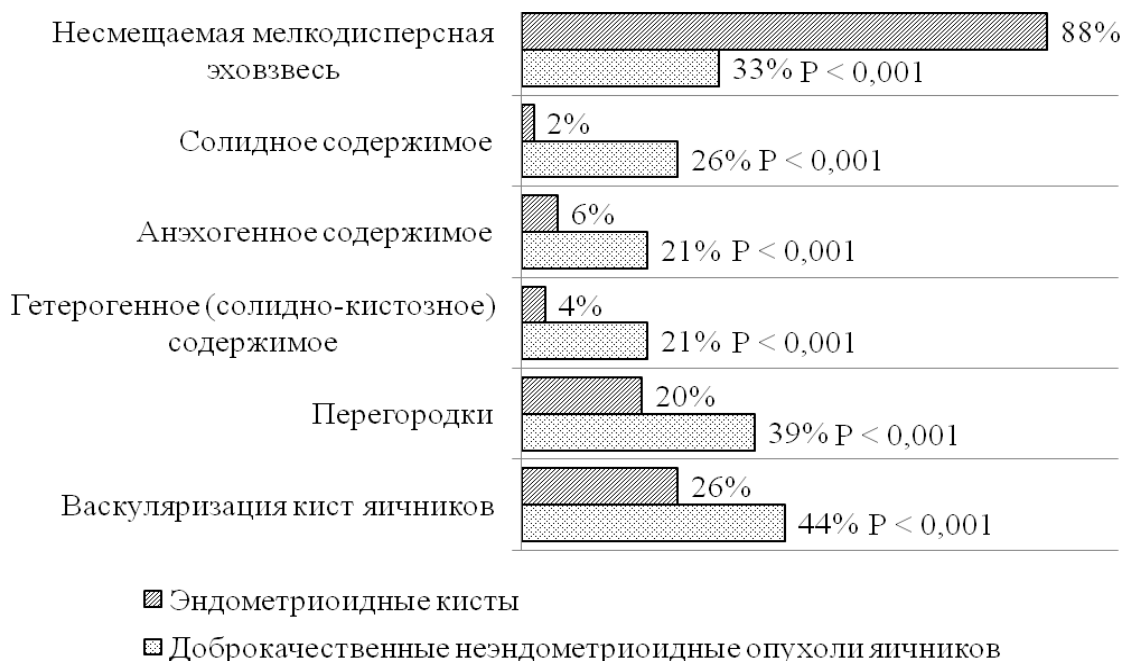

Рисунок 27 – динамика эхографических характеристик эндометриоидных кист яичников при сравнении с доброкачественными неэндометриоидными опухолями

яичников

Наглядное сравнение уголнезависимых показателей кровотока при различных типах кист яичников показано на Рисунке 28.

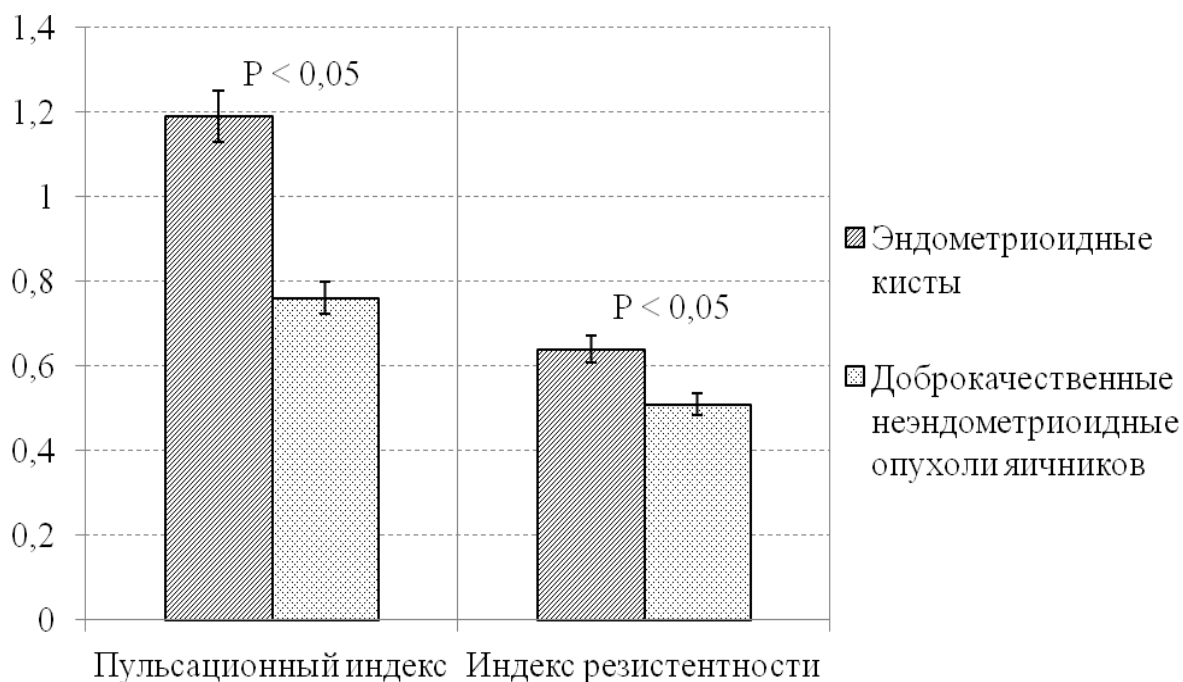


Рисунок 28 – Уголнезависимые индексы кровотока при эндометриоидных кистах яичников

Точность диагноза эндометриоидная киста важен, чтобы избежать ненужных хирургических процедур. Эндометриоидные кисты необходимо дифференцировать с геморрагическими функциональными кистами. При этом важно динамическое наблюдение за кистой, при котором происходит ее регресс, вплоть до полного исчезновения функциональных изменений яичников и их производных, что не наблюдается при эндометриоидных кистах.

#### 4.6. Оценка овариального резерва при эндометриозе яичников

При эндометриозе яичников оптимальным считается оперативное лечение. Это особенно важно в тех случаях, когда эндометриоидные кисты демонстрируют предпосылки к быстрому росту или имеются признаки озлокачествления [248]. Однако эффективность цистэктомии для восстановления фертильности при



данной патологии остается спорной. В ряде исследований было выявлено значительное послеоперационное снижение овариального резерва. При этом в других исследованиях не было отмечено влияния эндометриоза на овариальную функцию яичников [48; 281].

Количественная оценка антральных фолликулов является важным показателем овариального резерва яичников. Подсчет антральных фолликулов позволяет оценить отдельно овариальный резерв в каждом яичнике. При этом в литературе встречается мало крупных исследований, в которых оценивалась эффективность подсчета количества антральных фолликулов для определения влияния эндометриомы яичников на овариальный резерв [145].

Другим маркером состояния овариального резерва является оценка уровня АМГ в сыворотке крови. АМГ играет важную роль в физиологии яичников, поскольку этот гормон вырабатывается в основном гранулезными клетками примордиальных фолликулов. [181]. В последнее десятилетие данный метод широко используется для исследования функции яичников у женщин с бесплодием, которым планируется его лечение с помощью вспомогательных репродуктивных технологий [150]. Ограничениями исследования уровня АМГ в сыворотке крови являются отсутствие международной стандартизации и высокая стоимость. Кроме того концентрация АМГ в сыворотке крови указывает только на общий овариальный резерв двух яичников, и не может точно исследовать функцию овариального резерва в пораженном яичнике [150; 181; 280].

Преимущество подсчета количества антральных фолликулов перед изучением изменения концентрации АМГ еще заключается в том, что кроме оценки овариального резерва можно исследовать многие другие важные характеристики яичников, такие как их положение, наличие эндометриомы или других поражений яичников, а также спаечного процесса [181].

При этом использование трансвагинального ультразвукового исследования (УЗИ) для подсчета фолликулов яичников также не является полностью стандартизированным, и, следовательно, возможны различия в трактовке результатов исследования. Кроме того существуют технические трудности при

проведении подсчета антральных фолликулов (например, плохая визуализация яичников, ограниченная подвижность яичников или наличие объемных образований малого таза), которые снижают ценность трансвагинальной эхографии.

Не существует единого мнения о наилучшей методике ультразвуковой диагностики, с помощью которой можно проводить подсчет антральных фолликулов [228]. Хотя количество антральных фолликулов чаще оценивают при помощи двухмерной эхографии, перспективным является трехмерное УЗИ. Мультиплоскостной режим позволяет перекрестно исследовать фолликулы в разных плоскостях, поэтому этот метод обеспечивает большую надежность по сравнению с 2D методами. Использование при исследовании в трехмерном изображении компьютерного анализа облегчает визуализацию антральных фолликулов яичника. При этом, несмотря на привлекательность полуавтоматического подсчета фолликулов, этот метод применяется редко, и все еще нуждается в усовершенствовании [181].

Считается, что стандартизация в определении уровня АМГ в сочетании со стабильным автоматизированным ультразвуковым анализом фолликулярного аппарата, может повысить эффективность прогнозирования снижения фолликулярного резерва яичников. При этом в литературе имеется недостаточно данных о комплексном исследовании концентрации АМГ и автоматической трехмерной эхографии для изучения влияния хирургического иссечения односторонней эндометриомы яичников на состояние овариального резерва [402]. Данные факты послужили поводом для изучения овариального резерва яичников с односторонней эндометриомой до и после хирургического иссечения эндометриоидной кисты, при комплексном проведении компьютерного трехмерного подсчета количества антральных фолликулов и оценке изменения уровня АМГ в сыворотке крови.

Средний возраст пациенток с эндометриомой яичника составил  $30,39 \pm 6,64$  лет, в контрольной группе –  $29,99 \pm 5,91$  лет, индекс массы тела в основной группе был  $22,07 \pm 4,09$ , а в контрольной группе  $22,7 \pm 3,48$  кг/м<sup>2</sup>. Статистически

значимой разницы для возраста и индекса массы тела в исследуемых группах получено не было ( $p > 0,05$ ). эндометриома в правом яичнике выявлена у 37,7 % (23/61) женщин, у 62,3 % (38/61) пациенток – в левом яичнике. Средний диаметр эндометриомы составил  $38,4 \pm 1,85$  (диапазон 15–90) мм.

Сравнение овариального резерва яичников основной и контрольной группы представлено в Таблице 26.

Таблица 26 – Состояние овариального резерва у пациенток с односторонней эндометриомой яичников до операции и через 1 месяц после цистэктомии

Показатель	Основная группа, n=61	Контрольная группа, n=43	95% ДИ	P
Возраст (лет)	$30,39 \pm 6,64$	$29,9 \pm 5,91$		0,701
ИМТ ( $\text{кг}/\text{м}^2$ )	$22,07 \pm 4,09$	$22,7 \pm 3,48$		0,406
Антральные фолликулы, всего		$15,53 \pm 6,22$		0,069
до операции	$9,41 \pm 3,89$		4,2- 8,1	<0,001
после операции	$8,62 \pm 2,52$		5,2- 8,7	<0,001
Антимюллеров гормон		$4,91 \pm 0,31$	0,7- 1,1	<0,001
до операции	$2,25 \pm 0,51$		2,5- 2,8	<0,001
после операции	$1,38 \pm 0,39$		0,7- 3,5	<0,001
Примечания: количественные показатели представлены как среднее значение $\pm$ стандартное отклонение; ДИ – доверительный интервал; для анализа использовался <i>t-тест</i> , статистически значимые данные считались при $p < 0,05$				

Яичники с эндометриомой до операции имели  $9,41 \pm 3,89$  фолликулов, а после операции –  $8,62 \pm 2,52$  антральных фолликулов. В контрольной группе количество антральных фолликулов составило  $15,53 \pm 6,22$ . В группе эндометриоза отмечалось значительно меньшее количество антральных фолликулов как до операции, так и через 1 месяц после операции по сравнению с

контрольной группой,  $p < 0,001$ . При этом общее количество антральных фолликулов у пациенток с односторонней эндометриомой яичников до операции и через 1 месяц после операции не имело статистически значимых отличий,  $p = 0,084$ , 95 % ДИ 0,054–0,833. Уровень антимюллера гормона у пациенток с эндометриомой яичника до операции составил  $2,25 \pm 0,51$ , а через 1 месяц после операции отмечалось его снижение, среднее значение АМГ при этом составило  $1,38 \pm 0,39$ . В группе женщин без эндометриоза яичников уровень АМГ был существенно выше, и составил  $4,91 \pm 0,31$ . Количество антимюллера гормона было статистически значимо ниже, в группе эндометриоза, как до операции, так и через 1 месяц после операции, чем в контрольной группе,  $p < 0,001$  при сравнении с обеими группами. Уровень антимюллера гормона у пациенток с односторонней эндометриомой яичников до операции был статистически значимо выше, чем через 1 месяц после операции,  $p < 0,001$ , 95% ДИ 0,699–1,032.

При сравнении яичника с эндометриомой и здорового контрлатерального яичника у пациенток с односторонней эндометриоидной кистой яичника были получены следующие результаты, Таблица 27.

До операции объем яичника с эндометриомой составил  $37,6 \pm 21,9$  см<sup>3</sup>, а контрлатеральный яичник без эндометриомы был  $12,1 \pm 5,8$  см<sup>3</sup>. Яичник с эндометриомой имел объем статистически значимо больший, чем контрлатеральный яичник,  $p < 0,001$ . В яичнике с эндометриоидной кистой перед хирургическим лечением отмечалось  $3,77 \pm 2,64$  антральных фолликулов, а в контрлатеральном яичнике антральных фолликулов было  $5,8 \pm 2,82$ . Яичник с эндометриомой имел значительно меньшее количество антральных фолликулов по сравнению с яичником без эндометриоидной кисты,  $p < 0,001$ .

Таблица 27 – Объем здорового и пораженного яичника, и количество антральных фолликулов у пациенток с односторонней эндометриомой до операции и через 1 месяц после удаления эндометриоидной кисты яичника, n = 61

Переменная	Объем яичника, см <sup>3</sup>		95% ДИ	P
	до операции	после операции		
Яичник с эндометриомой	37,6±21,9	4,8±4,08	26,664-38,883	<0,001*
Контрлатеральный яичник	12,1±5,8	10,2±4,8	0,316-3,428	0,019*
	Антральные фолликулы			
	до операции	после операции		
Яичник с эндометриомой	3,77±2,64	3,1±0,17	0,04-1,291	0,037*
Контрлатеральный яичник	5,8±2,82	5,56±2,06	-0,416-0,908	0,461
Примечания: Количественные показатели представлены как среднее значение ± стандартное отклонение; ДИ – доверительный интервал; для анализа использовался <i>t-тест</i> , *статистически значимые данные считались при $p < 0,05$				

После операции объем яичника с эндометриомой стал значительно меньше и составил  $4,8 \pm 4,08$  см<sup>3</sup>, а в контрлатеральном яичнике наблюдался объем  $10,2 \pm 4,8$  см<sup>3</sup>. Объем контрлатерального яичника после операции несколько уменьшился, была получена статистически значимая разница с его объемом до хирургического вмешательства,  $p=0,019$ , 95% ДИ 0,316 – 3,428. Объем яичника с эндометриомой после операции также остался значительно меньше, по сравнению с контрлатеральным яичником,  $p < 0,001$ . Количество антральных фолликулов после операции по удалению эндометриомы в пораженном яичнике не восстановилось, напротив, значительно уменьшилось по сравнению с их количеством до операции, и составило  $3,1 \pm 0,17$ ,  $p = 0,037$ , 95% ДИ 0,04–1,291. Количество антральных фолликулов в контрлатеральном яичнике без эндометриомы осталось на прежнем уровне, и составило  $5,56 \pm 2,06$ . При сравнении количества антральных фолликулов в контрлатеральном яичнике до и

после операции не было получено статистически значимых отличий;  $p = 0,461$ , 95% ДИ 0,416–0,908.

В нашем исследовании было получено снижение овариального резерва в пораженном яичнике после хирургического лечения односторонней эндометриомы. На это указывает уменьшение количества антральных фолликулов в яичнике с эндометриомой после операции. При этом общее количество антральных фолликулов в двух яичниках до операции и через 1 месяц после операции не получило статистически значимой разницы,  $p > 0,05$ . Также отмечено снижение уровня антимюллера гормона через 1 месяц после хирургической цистэктомии по поводу односторонней эндометриомы яичника. Уменьшение количества АМГ в сыворотке крови в послеоперационном периоде соответствует результатам исследования L. Marcellin и соавт. [428], в котором утверждается, что концентрация антимюллера гормона повышается при увеличении размеров эндометриомы. При этом наши результаты исследования противоречат данным, полученным в мета-анализе L. Muzii и соавт. [144], где они пришли к выводу, что хирургическое лечение эндометриомы яичников не влияет на овариальный резерв, поскольку в их исследовании количество антральных фолликулов после операции не снижается по сравнению с показателями до операции, а концентрация АМГ в сыворотке крови наоборот снижается при наличии в яичнике эндометриомы. При этом L. Muzii и соавт. [144] считают, что подсчет количества антральных фолликулов для оценки овариального резерва использовать предпочтительнее, чем определение концентрации АМГ, поскольку подсчет количества антральных фолликулов учитывает латеральность яичника, и позволяет изучить влияние операции только на яичники, подвергшиеся хирургическому вмешательству. В своем исследовании Е. Д. Дубинская и соавт. [1] отмечают, что в настоящее время существует несколько основных противоречий в отношении оценки овариального резерва при эндометриоидных кистах яичника, которые требуют подробного изучения и дальнейшего обсуждения.

Не существует единого мнения о наилучшем эхографическом методе, с помощью которого можно проводить подсчет антральных фолликулов. Существует несколько способов подсчета фолликулов яичников, но эффективность методики до сих пор сильно зависит от квалификации специалиста, проводящего осмотр и правильной настройки аппарата при проведении ультразвукового исследования. Несмотря на привлекательность автоматических методов подсчета фолликулов, этот процесс все еще нуждается в усовершенствовании. При эндометриомах яичников часто встречается местное воспаление, артроз и спайки малого таза, которые могут привести к ухудшению визуализации фолликулов, особенно мелких, и исказить состояние овариального резерва [48; 150].

Следует отметить ограничение нашего исследования в виду относительно небольшого размера выборки. Кроме того в нашем исследовании не оценивались фолликулы диаметром меньше 2 мм, которые доступны для осмотра в режиме трехмерной визуализации. Эти данные могли бы изменить результаты подсчета овариального резерва после хирургического удаления эндометриомы. Подобное противоречие также было описано в работе [150], где снижение количества антральных фолликулов у пациенток с эндометриомой не приводило к снижению количества ооцитов, полученных при экстракорпоральном оплодотворении.

В заключение следует отметить, что полученные нами данные совместного подсчета количества антральных фолликулов при помощи трехмерной эхографии и изменению уровня АМГ в сыворотке крови после хирургического иссечения эндометриомы, свидетельствуют о повреждении овариального резерва, связанного с операцией.

#### **4.7. Особенности васкуляризация яичников при эндометриозе**

Ангиогенная дисрегуляция считается важным фактором, участвующим в патогенезе эндометриоза. Процессы неоангиогенеза необходимы для возникновения, инвазии и прогрессирования вновь образованных очагов

эндометриоза [1; 75]. Однако, наряду с этим имеются данные о токсическом влиянии содержимого эндометриоидной кисты, которое угнетает ангиогенез и отрицательно влияет на плотность сосудов в здоровой ткани яичника [65]. Информация, описывающая точный механизм ангиогенеза, связанного с эндометриозом, до сих пор недостаточная. На данный момент преобладает мнение, что неоваскуляризация, вызванная сложной системой цитокинов, факторов роста, стероидов и эвкасаноидов в перитонеальной среде, способствует вовлечению новых капилляров для прогрессирования эктопических поражений [170].

Использование 3D-трансвагинальной ультразвуковой ангиографии с применением прикладных программ является новым и перспективным методом неинвазивной диагностики, с помощью которого можно по-новому оценить особенности интраовариального кровотока при эндометриозе яичников. Причем данные об эффективности оперативного вмешательства при эндометриоме с позиции сохранения функции яичника до сих пор остаются противоречивыми [145; 248]. В связи с этим изучение влияния хирургического удаления эндометриомы на васкуляризацию пораженного яичника является весьма актуальным.

На начальном этапе исследования при проведении трансвагинальной двухмерной эхографии применялся режим энергетического Доплера с функцией *dynamic flow*. При использовании этого метода кровотоков в стенке эндометриоидной кисты яичника визуализировался только у 17 женщин (27,9%). Из них скудная васкуляризация отмечалась у 10 пациенток (16,4%), умеренная – у 6 (9,8%) и высокая васкуляризация – у 1 (1,6%) женщины с эндометриозом яичников. Среднее значение пульсационного индекса в стенке кисты составило  $1,24 \pm 0,51$ , а индекса резистентности –  $0,78 \pm 0,34$ . Результаты комплексного применения двухмерной и трехмерной трансвагинальной эхографии с функцией объемной доплеровской визуализации представлены в Таблице 28.

Показатели васкуляризации до операции в яичнике с эндометриоидной кистой были ниже, чем в здоровом яичнике: индекс васкуляризации (VI) составил



0,89 ± 0,19 и 1,82 ± 0,43, потоковый индекс (FI) был 24,81 ± 3,64 и 29,08 ± 5,07, а васкуляризационно-потоковый индекс (VFI) составил 0,22 ± 0,06 и 0,52 ± 0,14 соответственно. Все индексы интраовариального кровотока в яичнике с эндометриозом были значительно меньше, чем в контрлатеральном яичнике без данного заболевания,  $p < 0,001$  при сравнении всех индексов.

Таблица 28 – Сравнение васкуляризации яичника с эндометриомой и контрлатерального яичника у женщин, которым было проведено хирургическое удаление эндометриоидной кисты яичника,  $n = 61$

Показатель	Яичник с эндометриомой	Контрлатеральный яичник	95% ДИ	P
Индексы кровотока до операции				
ПИ art. ut	1,09 ± 0,29	0,88 ± 0,19	0,122 – 0,299	<0,001*
ИР art. ut	0,61 ± 0,08	0,54 ± 0,08	0,357 – 0,928	<0,001*
ПИ art. ov	1,79 ± 0,2	1,02 ± 0,15	0,723 – 0,851	<0,001*
ИР art. ov	0,72 ± 0,09	0,64 ± 0,06	0,69 – 0,471	<0,001*
VI	0,89 ± 0,19	1,82 ± 0,43	0,843 – 0,940	<0,001*
FI	24,81 ± 3,64	29,08 ± 5,07	23,87 – 25,73	<0,001*
VFI	0,22 ± 0,06	0,52 ± 0,14	0,196 – 0,228	<0,001*
Индексы кровотока через 1 месяц после операции				
ПИ art. ut	0,99±0,16	0,89±0,2	0,033 – 0,162	0,003*
ИР art. ut	0,58±0,06	0,55±0,08	0,006 – 0,057	0,015*
ПИ art. ov	1,97±0,08	1,32±0,1	0,625 – 0,689	<0,001*
ИР art. ov	0,88±0,07	0,6±0,56	0,267 – 0,299	<0,001*
VI	0,70 ± 0,029	0,72 ± 0,04	0,693 – 0,708	<0,001*
FI	24,6 ± 1.66	25,9 ± 1,73	24,03 – 25,19	<0,001*
VFI	0,17 ± 0,02	0,19 ± 0,015	0,168 – 0,177	<0,001*
Примечания: количественные показатели представлены как среднее значение ± стандартное отклонение; ДИ - доверительный интервал; для анализа использовался <i>независимый и парный t-тест</i> , *статистически значимые данные считались при $p < 0,05$				

При сравнении кровотока в маточной артерии через 1 месяц после хирургического лечения эндометриомы уголнезависимые показатели ПИ и ИР снизились и в пораженном яичнике составили 0,99 ± 0,16 и 0,58 ± 0,06

соответственно. В контрлатеральном яичнике ПИ и ИР маточной артерии повысились и составили  $0,89 \pm 0,2$  и  $0,55 \pm 0,08$  соответственно. При этом были получены статистически значимые результаты при сравнении ПИ и ИР в маточных артериях в оперированном яичнике с этими индексами в контрлатеральном яичнике,  $p = 0,003$  и  $p = 0,015$  соответственно. Сравнение углонезависимых индексов ПИ и ИР в динамике показало следующие результаты. В маточных артериях в яичнике с эндометриомой до и после операции, и в здоровом контрлатеральном яичнике до и после хирургического лечения эндометриоза во всех случаях были получены статистически значимые значения,  $p < 0,001$  при сравнении всех пар индексов.

Уголнезависимые показатели кровотока в яичниковых артериях через 1 месяц после операции в яичнике с эндометриомой выросли: ПИ составило  $1,97 \pm 0,08$ , а ИР –  $0,88 \pm 0,07$ . Также увеличились эти индексы в контрлатеральном яичнике, где ПИ составило  $1,32 \pm 0,1$ , а ИР –  $0,6 \pm 0,56$ . При сравнении индексов кровотока (ПИ и ИР) в яичниковых артериях в прооперированном и здоровом яичнике было получено их статистически значимое увеличение в яичнике с эндометриомой,  $p < 0,001$  для двух индексов. При оценке изменения индексов кровотока в яичниковых артериях в динамике получено статистически значимое увеличение всех исследованных пар индексов: ПИ art. ov в яичнике с эндометриозом до и после операции имел 95 % ДИ  $0,131–0,24$ ,  $p < 0,001$ ; 95 % ДИ при сравнении ИР яичниковой артерии при эндометриоме до и после операции составил  $0,137–0,190$ ,  $p < 0,001$ . В здоровом контрлатеральном яичнике до и после хирургического лечения 95 % ДИ для ПИ и ИР составили  $0,264–0,367$ ,  $p < 0,001$ , и  $0,028–0,0678$ ,  $p < 0,001$  соответственно.

Индексы интраовариального кровотока снизились в обоих яичниках, хотя больше изменились в контрлатеральном яичнике. В яичнике после удаления эндометриомы VI составил  $0,70 \pm 0,029$ , а в контрлатеральном яичнике –  $0,72 \pm 0,04$ ; FI –  $24,6 \pm 1,66$  и  $25,9 \pm 1,73$  соответственно, а VFI –  $0,17 \pm 0,02$  и  $0,19 \pm 0,015$  соответственно. Их абсолютные значения после операции меньше отличались при сопоставлении показателей в пораженном и здоровом яичнике, но

при сравнении всех индексов сохранялись статистически значимые различия,  $p < 0,001$  для всех показателей. При оценке динамики индексов интраовариального кровотока до и после операции в яичнике с эндометриомой индекс васкуляризации в послеоперационном периоде снизился, 95 % ДИ 0,141–0,240,  $p < 0,001$ . Поточный индекс при эндометриоме не выявил статистически значимой разницы, и находился на одном уровне до и после операции, 95 % ДИ – 0,389 + 0,775,  $p = 0,509$ . Васкуляризационно-поточный индекс напротив был достоверно ниже в прооперированном яичнике, 95 % ДИ 0,271–0,353,  $p < 0,001$ . В коллатеральном здоровом яичнике все индексы (VI, FI, VFI) в послеоперационном периоде были достоверно ниже, чем до операции,  $p < 0,001$  для всех признаков.

Трехмерная цветная доплеровская визуализация более чувствительна к медленному кровотоку и мелким сосудам при оценке васкуляризации яичников, Рисунок 29.

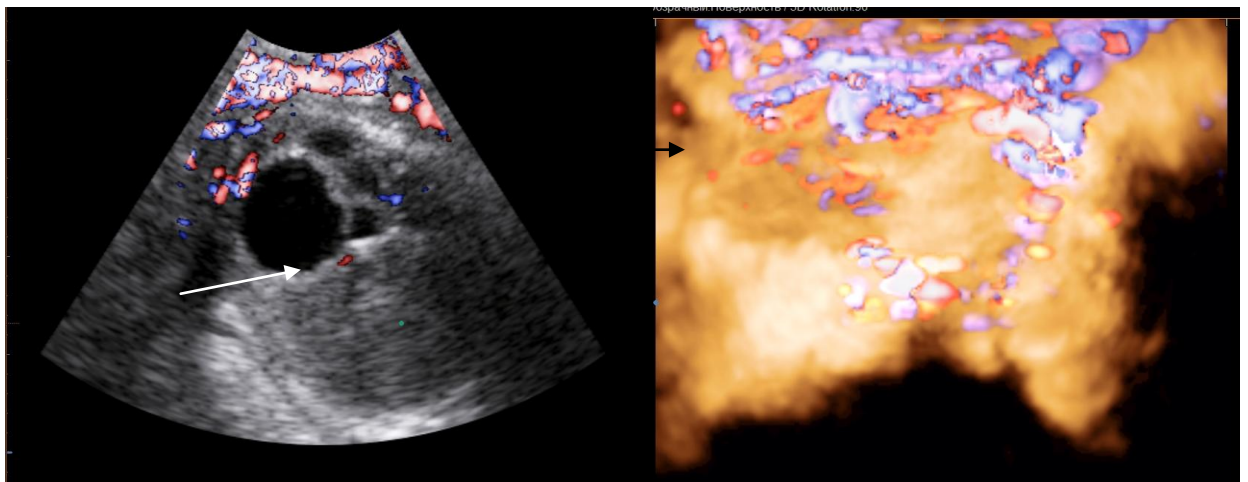


Рисунок 29 – Эхограмма двухмерной (слева) и трехмерной (справа) доплерометрии эндометриоидной кисты яичника. На левом изображении показана эндометриома размерами  $25 \times 17 \times 24$  мм объем  $5,7 \text{ см}^3$  (стрелка). Режим энергетического доплера, опция dynamic flow: видны слабо выраженные единичные локусы васкуляризации в области сосудистой стенки кисты. На правом изображении показана та же киста, в режиме 3D ангиографии, более четкое изображение сосудов, расположенных вокруг эндометриомы и в строме яичника (черная стрелка).

Комплексное использование трехмерной доплеровской визуализации сосудов в сочетании с современными методами двухмерной энергетической доплерометрии может предоставить более четкую информацию о количестве сосудов в эндометриоидной кисте и строме яичника, и, таким образом, является более информативной демонстрацией реальной васкуляризации яичника при эндометриоме.

#### **4.8. Комплексное эхографическое исследование генитального эндометриоза с акцентом на диагностику глубокого инфильтративного эндометриоза**

Из всех форм генитального эндометриоза глубокий инфильтративный эндометриоз (ГИЭ) считается наиболее трудным для диагностики [321; 475]. Это утверждение относится и эхографическому исследованию. Как указывал в своей монографии М. Н. Буланов [25], ультразвуковая диагностика данной формы эндометриоза является труднодостижимой технически, зависит от оборудования с высокой разрешающей способностью и мастерства специалиста, проводящего исследование. Несмотря на многочисленные попытки усовершенствовать методики исследования различных очагов ГИЭ и стандартизировать диагностику наружного генитального эндометриоза [53; 141; 195; 443], проблема эффективных методов выявления ГИЭ различной локализации, в том числе их сочетанных форм, остается далека от разрешения. Согласно мнению международной рабочей группы по анализу глубокого инфильтративного эндометриоза (IDEA) предпочтение в эхографических исследованиях ГИЭ следует давать поэтапной оценке заболевания с максимальным охватом очагов наружного генитального эндометриоза [141]. В нашем исследовании, в виду общности этиопатогенетических механизмов и большой частоты сочетания различных видов эндометриоза, мы провели комплексную эхографическую оценку данного заболевания, в которое поэтапно (анатомически – от центра к периферии) включали выявление очагов поражения матки (внутренний эндометриоз), органов

малого таза (наружный эндометриоз) и смежных органов (некоторые локализации ГИЭ). Данный оригинальный подход к ультразвуковой диагностике позволил максимально полно получить общую картину эндометриоидных поражений в исследуемых областях.

С этой целью мы исследовали пациенток с подозрением на наличие генитального эндометриоза. Это заболевание предполагали на основании данных влагалищного исследования органов малого таза и выявления таких клинических симптомов, как хроническая тазовая боль, дисменорея, глубокая диспареуния, дисхезия, дизурия, и бесплодие в течение 1 года и более.

Средний возраст больных составил в группе внутреннего эндометриоза (аденомиоза)  $38,34 \pm 0,67$  лет; в группе эндометриоза яичников –  $37,62 \pm 0,78$ ; в группе ГИЭ –  $39,87 \pm 1,23$ ; при эндометриозе сочетанной локализации средний возраст составил  $38,47 \pm 1,08$ ; и достоверно между группами не различался  $p > 0,05$  при сравнении со всеми группами.

Данным пациенткам проводилось внутривлагалищное (трансвагинальное/трансректальное) исследование согласно разработанному нами оригинальному алгоритму. Для анализа результатов комплексного эхографического обследования пациенток с данными, полученными при хирургическом лечении с последующим гистологическим исследованием для каждого местоположения эндометриоза, были рассчитаны следующие показатели: чувствительность, специфичность, точность, прогностическую ценность положительного и отрицательного результата, отношение правдоподобия для положительных (LR+) и отрицательных (LR-) результатов, относительный риск и отношение шансов, которые показаны в Таблице 29.

Наибольшая распространенность была выявлена у эндометриоза яичников, которая составила 58,1 % среди всех локализаций эндометриоза, менее часто наблюдались эндометриоз прямой кишки (42,7 %) и эндометриоз Дугласова пространства (41,9 %). Более редкими находками были эндометриоз крестцово-маточных связок (37,1 %) и аденомиоз (34,7 %). Эндометриоз параметрия и влагалища обнаруживались меньше из всех обследованных локализаций и

встречались в 21,8 % и 19,4 % соответственно. При этом следует отметить, что изолированные формы эндометриоза встречались редко.

Таблица 29 – Диагностическая эффективность комплексного эхографического обследования пациенток с генитальным эндометриозом различной локализации, n=124

Точность УЗД	Локализация генитального эндометриоза							
	Аденомиоз, n (%)	Яичники, n (%)	Влагалище, n (%)	Параметрий, n (%)	Дуглас. пр-во, n (%)	Крестц.- маточн связки, n (%)	РВП, n (%)	Прямая кишка, n (%)
Распространенность	43 (34,7)	72 (58,1)	24 (19,4)	27 (21,8)	52 (41,9)	46 (37,1)	35 (28,2)	53 (42,7)
Чувствительн., %	90,7	95,8	53,8	55,6	86,7	80,4	71,4	86,8
Специфичность, %	92,6	98,1	83,7	85,6	90,6	91,0	87,6	91,5
Точность, %	91,9	96,8	77,4	79,0	88,7	87,1	83,1	89,5
LR+	12,2	49,83	3,30	3,85	9,24	8,96	5,78	10,3
LR-	0,10	0,04	0,55	0,52	0,15	0,21	0,33	0,14
PVP	86,7	98,6	46,7	51,7	89,7	84,1	69,4	88,5
PVN	94,9	94,4	87,2	87,4	87,9	88,8	88,6	90,3
ОР	0,57	2,3	0,26	0,28	1,10	0,78	0,46	0,9
ОШ	0,35	4,06	0,13	0,15	1,20	0,67	0,29	0,83
Примечания: РВП – ректовагинальная перегородка, LR+ - отношение правдоподобия для положительных результатов, LR – отношение правдоподобия для отрицательных результатов, PVP – прогностическая ценность положительного результата, PVN - прогностическая ценность отрицательного результата, ОР – относительный риск, ОШ – отношение шансов								

При комплексном поэтапном эхографическом исследовании изолированный внутренний эндометриоз (аденомиоз) встречался у 18 пациенток (14,5 %), изолированный эндометриоз яичников отмечался у 23 женщин, что составило 18,5 %; а изолированный ГИЭ был выявлен только в 4 случаях (3,2 %), из них в 3 случаях отмечалась облитерация Дугласова пространства, и в 1 случае – поражение ректовагинальной перегородки. Эндометриоз смешанной локализации отмечался у 79 пациенток, что составило 63,7 %. Сочетание аденомиоза и эндометриоза яичников было обнаружено у 11 пациенток (8,9 %). Внутренний эндометриоз матки был выявлен одновременно с ГИЭ у 14 женщин (11,3 %). Эндометриоз яичников, связанный с поражениями ГИЭ, был зафиксирован у 38 пациенток (30,6 %).

Наиболее высокая чувствительность эхографии отмечалась в диагностике эндометриоза яичников, которая составила 95,8 %, специфичность 98,1 % и точность – 96,8 %. Кроме того при поражении яичников эндометриомой отмечались наиболее высокая прогностическая ценность положительного и отрицательного результата, которые составили 98,6 % и 94,4 % соответственно.

При аденомиозе также были выявлены высокие показатели чувствительности – 90,7 %, специфичности – 92,6 % и точности 91,9 %. Прогностическая ценность положительного результата в диагностике аденомиоза также имела высокие значения и составила 86,7 %, а прогностическая ценность отрицательного результата была выявлена наиболее высокой в нашем исследовании и составила 94,9 %.

При глубоком инфильтративном эндометриозе эффективность внутриполостной ультразвуковой диагностики находилась в зависимости от локализации эндометриоидных гетеротопий в малом тазу и смежных органах. Наибольшая диагностическая точность при ГИЭ была получена в обнаружении эндометриоидных поражений прямой кишки и составила 89,5 %. Эндометриоидные гетеротопии данной локализации были обнаружены у 53 пациенток (42,7 %): у 41 (77,4 %) были выявлены узелки краниальной части прямой кишки, а у 12 (22,6 %) – узелки каудальной части прямой кишки. Размеры



эндометриоидных имплантов при эндометриозе прямой кишки составили  $3,9 \pm 2,6$  см. Сочетанные поражения как краниальных, так и каудальных сегментов прямой кишки были обнаружены у 27 пациенток (50,9 %). Следует отметить высокую чувствительность, специфичность эхографии в диагностике эндометриоза данной локализации, которые составили 86,8 % и 91,5 % соответственно. Прогностическая ценность положительного и отрицательного результата при выявлении эндометриоидных гетеротопий в прямой кишке также были одними из самых высоких среди локализаций ГИЭ и составили 88,5 и 90,3 % соответственно.

Высокие значения точности были выявлены при оценке эндометриоидных гетеротопий в Дугласовом пространстве и крестцово-маточных связках, они составили 88,7 % и 87,1 % соответственно. При эхографической визуализации облитерации Дугласова пространства чувствительность составила 86,7 %, а специфичность была 90,6 %; прогностическая ценность положительного результата составила 89,7 %, а прогностическая ценность отрицательного результата – 87,9 %.

При оценке крестцово-маточных связок чувствительность составила 80,4 %, специфичность – 91,0 %, прогностическая ценность положительного результата – 84,1 %, прогностическая ценность отрицательно результата – 88,8 %. PVP и PVN для выявления эндометриоидных гетеротопий в Дугласовом пространстве и крестцово-маточных связках имели высокие значения и были близки к этим показателям в прямой кишке.

Несколько меньшая диагностическая точность была определена при исследовании очагов эндометриоза в ректовагинальной перегородке (РВП) и в параметрии, которые составили 83,1 % и 79,0 % соответственно. Чувствительность эхографии в диагностике эндометриоидных очагов РВП составила 71,4 %, специфичность – 87,6 %, прогностическая ценность положительного результата – 69,4 %, прогностическая ценность отрицательно результата – 88,6 %. Чувствительность диагностики эндометриоза параметрия составила – 55,6 %, специфичность – 85,6 %, прогностическая ценность

положительного результата – 51,7 %, прогностическая ценность отрицательно результата – 87,4 %.

Наименьшую точность была обнаружена при выявлении эндометриоза влагалища, она составила 77,4 %. Чувствительность эхографии в диагностике эндометриоидных гетеротопий во влагалище также была низкая и составила только 53,8 %, специфичность была на уровне 83,7 %, прогностическая ценность положительного результата – 46,7 %, а прогностическая ценность отрицательного результата – 87,2 %.

Наиболее высокое положительное отношение правдоподобия (LR+) было получено для ультразвуковой диагностики эндометриомы яичников (49,8 %); Достаточно высокие уровни «LR+» отмечались для аденомиоза (12,2 %) и ГИЭ прямой кишки (10,3 %). Для ГИЭ Дугласова пространства и крестцово-маточных связок «LR+» был меньше 10 % и составил 9,24 % и 8,96 % соответственно. Для локализации эндометриоидных гетеротопий в ректовагинальной перегородке, параметрии и влагалище положительное отношение правдоподобия было значительно ниже и составило 5,87 %, 3,85 % и 3,30 % соответственно.

Отрицательное отношение правдоподобия (LR-) было: < 0,1 только для эндометриомы яичников (0,04 %). В диапазон «0,1–0,2» отрицательного отношения правдоподобия вошли аденомиоз (0,1 %), прямая кишка (0,14 %), Дугласово пространство (0,15 %) и крестцово-маточные связки (0,21 %); В диапазоне «LR – 0,3–0,6» находились ГИЭ ректовагинальной перегородки (0,33 %), параметриев (0,52 %) и влагалища (0,55 %). Наиболее высокие значения относительного риска (ОР) и отношения шансов (ОШ) также отмечались при ультразвуковой диагностике эндометриомы яичников – 2,3 и 4,06 соответственно. ОР и ОШ  $\approx 1$  были выявлены при ГИЭ Дугласова пространства (1,1 и 1,2 соответственно) и прямой кишки (0,9 и 0,83 соответственно). При других исследованных локализациях генитального эндометриоза данные показатели находились в пределах «0,1–0,8».

Исследование васкуляризации в очагах эндометриоза в нашем исследовании являлась дополнительным, уточняющим методом. Проводилась только

качественная оценка васкуляризации в очагах эндометриоза. При оценке кровотока в очагах аденомиоза отмечалась его неравномерность с наличием участков миометрия, в которых отмечалось радиальное направление сосудов с усиленной васкуляризацией. При оценке кровоснабжения эндометрием яичников преобладала умеренная или сниженная васкуляризация стенки с гипозоногенным мелкодисперсным просветом кисты. При исследовании очагов глубокого интерстициального эндометриоза была выявлена их слабая васкуляризация. Цветное доплеровское картирование выявило свою полезность при дифференциальной диагностике между очагами эндометриоза в прямой кишке с полипами и раком прямой кишки. Следует отметить эффективность доплерометрии в качестве вспомогательного метода позволяющего уточнить характер поражений при генитальном эндометриозе различной локализации.

Для оценки распространенности очагов генитального эндометриоза путем наглядного и точного графического отображения эндометриоидных гетеротопий в малом тазу была разработана оригинальная диагностическая карта, в которой впервые наглядно охватываются все очаги генитального эндометриоза, Рисунок 30.

За основу при разработке нашей карты был взят бланк диагностики (ESUS), в котором использовалась классификация Американского общества по проблемам фертильности (R-AFS), более применимая для оценки распространенности перитонеального эндометриоза [487]. Наша карта была создана при сопоставлении эхографических данных, полученных во время комплексной оценки генитального эндометриоза, с анатомической топографией малого таза. При разработке карты использовались данные, полученные в Таблице 29, определяющие возможности внутриволостной (трансвагинальной / трансректальной) эхографии в точной диагностике генитального эндометриоза различной локализации. Она разделена на три области. Внутреннюю область карты занимает аденомиоз (анатомически это тело и шейка матки), средний круг – это область наружного эндометриоза, в которой анатомически расположены структуры малого таза; наружная область – это место расположения смежных

органов, в которых могут выявляться очаги ГИЭ. На левой стороне карты имеется маркировка распространенности каждого очага поражения в виде точек (одна точка – размер очага < 1 см, две точки – размер очага 1–3 см, три точки – размер очага > 3 см). Карта заполняется врачом УЗД путем маркировки (например, зачеркивания и нанесения точек) на каждый выявленный очаг генитального эндометриоза. Она может использоваться специалистами УЗИ, МРТ, хирургами для получения обратной связи между врачами и повышения качества диагностики и мониторинга лечения эндометриоза.

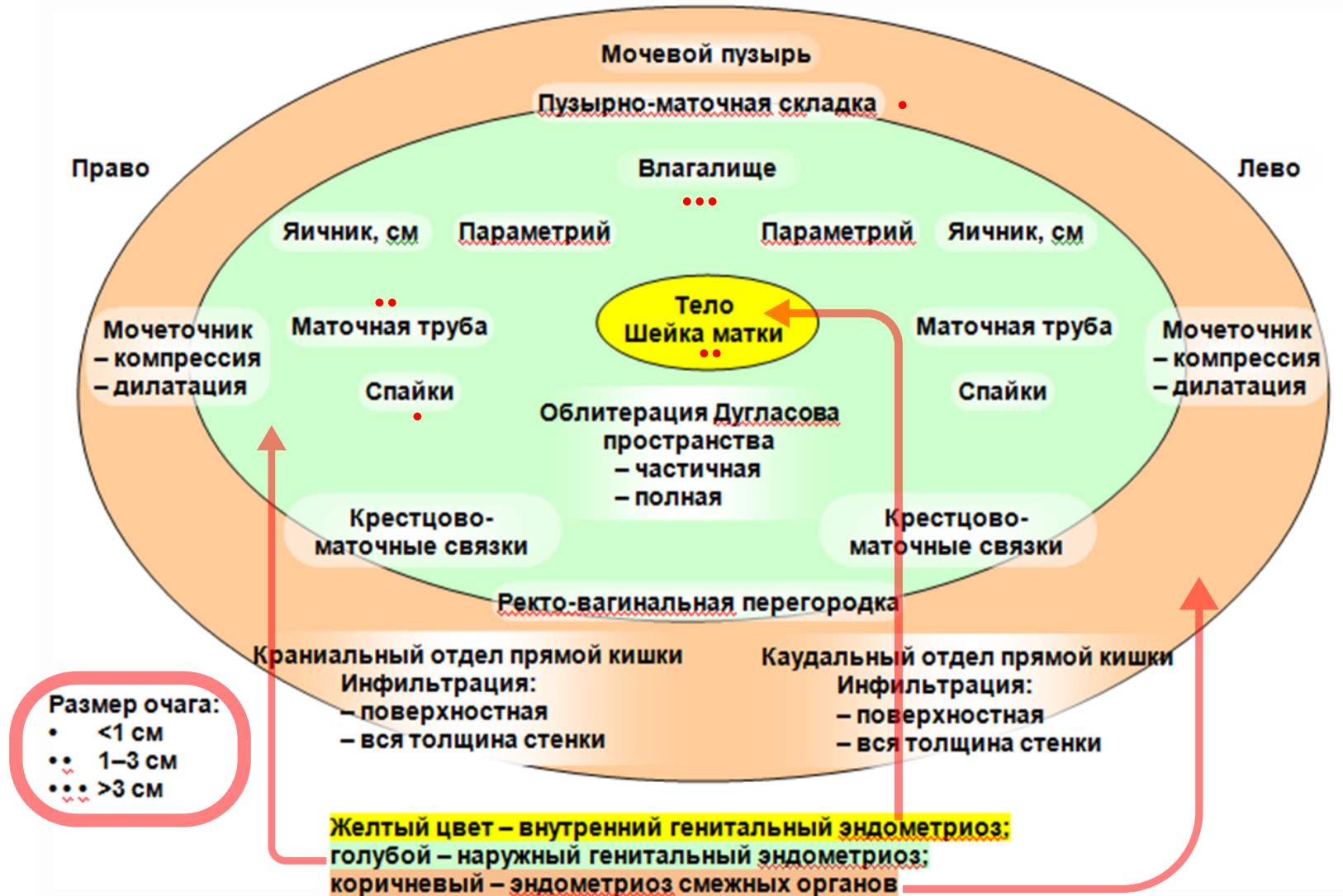

Рисунок 30 – Диагностическая карта генитального эндометриоза в зависимости от его локализации и степени распространенности

В заключение следует отметить, что диаграмма, предложенная для наглядной визуализации расположения эндометриoidных гетеротопий, представляется адекватным и эффективным инструментом для отображения очагов данного заболевания.

Выводы:

1. Комплексная диагностика генитального эндометриоза является эффективным инструментом для выявления данного заболевания у женщин репродуктивного возраста.

2. Оригинальный алгоритм обнаружения эндометриоза позволяет повысить точность диагностики глубокого интерстициального эндометриоза до 77,4–89,5 % в зависимости от локализации эндометриoidных имплантов, который сопоставим с диагностической точностью эндометриомы яичника и аденомиоза.

3. Диагностическая карта наглядной визуализации эндометриoidных гетеротопий представляется адекватным и эффективным инструментом для отображения очагов заболевания.

Основные научные результаты главы опубликованы в трудах [15; 16; 19; 23; 31; 103; 158].

## ГЛАВА 5

## ГЕНИТАЛЬНЫЙ ЭНДОМЕТРИОЗ И БЕРЕМЕННОСТЬ

## 5.1. Влияние беременности на состояние эндометриоза яичников

Как было ранее описано в Главе 2, для оценки распространенности эндометриозных образований яичников на фоне гестации и определения влияния беременности на состояние эндометриомы после внедрения персонализированного подхода к диагностике эндометриоза было проведено когортное исследование, в котором изучались данные у женщин с опухолевидными образованиями придатков матки.

Было проанализировано 33614 родов, произошедшие за 10 лет с 2009 по 2019 годы. Они были разбиты на 2 пятилетних промежутка. В первом пятилетнем промежутке (2009–2013 годы) имело место 21 371 родов, а во втором (2014–2019 годы) – 12 243 родов. Опухоли придатков матки за 10 лет исследования визуализировались при 343 беременностях (1,02 % от общего числа родов), причем на первый пятилетний период приходилось 196 случаев (0,92 % от общего числа родов), а за второй пятилетний промежуток таких случаев было 147 (1,2 % от общего числа родов). Полученные данные свидетельствуют об увеличении частоты образований яичников в 1,3 раза за последний пятилетний промежуток, Таблица 30.

Таблица 30 – Частота образований придатков матки, выявленных во время беременности

Показатель	2009–2013 гг. (n=21371)		2014–2019 гг. (n=12243)		Всего 2009–2019 гг. (n=33614)	
	n	%	n	%	n	%
Опухоли придатков	196	0,92	147	1,2	343	1,02
В т.ч. эндометриоз яичников	33	0,16 <sup>a</sup>	39	0,32 <sup>a</sup>	72	0,21
Примечание: a – $p < 0,05$ считался статистически значимым						

Опухоли придатков во время исследования распределились следующим образом, Таблица 31.

Таблица 31 – Типы опухолевидных образований яичников и их частота

Тип опухоли	2009–2013		2014–2019		2009–2019	
	гг.		гг.		гг.	
	n	%	n	%	n	%
Серозная гладкостенная цистаденома	44	22,4	30	20,4	74	21,6
Зрелая кистозная тератома	41	20,9	27	18,4	68	19,2
Эндометриоидная киста	33	16,8 <sup>a</sup>	39	26,5 <sup>a</sup>	72	21,0
Параовариальная киста	25	12,8	22	15,0	47	13,7
Серозная кистозная опухоль или пограничная опухоль яичника	11	5,6	9	6,1	20	5,83
Фиброма яичника	10	5,1	6	4,1	16	4,66
Серозная папиллярная цистаденома	8	4,1	6	4,1	14	4,08
Муцинозная цистаденома	6	3,1	7	4,8	15	4,37
Текома яичника	6	3,1	0	0	6	1,75
Злокачественные новообразования яичников	4	2	3	2,0	7	2,04
Андробластома (опухоль Сертоли)	3	1,5	3	2,0	6	1,75

Примечания: *a* –  $p < 0,05$  считался статистически значимым; номинальные показатели представлены как n (%), для анализа использовался  $\chi^2$  Пирсона, точный критерий Фишера

За исследуемый 10 летний период (2009–2019 годы) во время беременности опухоли придатков распределились следующим образом. Наиболее распространенными находками были серозная гладкостенная цистаденома и эндометриоидная киста яичника, которые встречались почти с одинаковой частотой (21,6 % и 21,0 % соответственно). Из распространенных образований придатков матки во время гестации за исследованный период можно отметить зрелую кистозную тератому с частотой 19,2 % и параовариальные кисты с частотой 13,7 %. Частота других образований яичников за этот период была меньше 6,0 %.



Наиболее распространенными опухолями придатков во время беременности с 2009 по 2013 гг. были гладкостенная цистаденома (22,4 %), зрелая тератома (22,4 %), эндометриома яичников (16,8 %) и параовариальная киста (12,8 %).

За период с 2014 по 2019 гг. распространенными опухолями придатков во время беременности явились эндометриоидная киста (26,5 %), серозная гладкостенная цистаденома (20,4 %), зрелая тератома (18,4 %) и параовариальная киста (15,0 %). Количество гладкостенной серозной цистаденомы и зрелой тератомы яичника за период 2014–2019 годы уменьшилось, а количество параовариальных кист несколько увеличилось. Частота эндометриоза яичников, также возросла с 0,16 % за период с 2009 по 2013 годы до 0,32 % за период 2014–2019 годы, увеличившись при этом в 2,1 раза по сравнению с предыдущим пятилетним периодом,  $p = 0,029$ .

Удельный вес встречаемости других типов опухолей яичников не показал статистически значимых изменений,  $p > 0,05$ . Злокачественные новообразования за исследованный период выявлены в 7 случаях (2,04 %), пограничные опухоли яичников обнаружены в 20 случаях (5,83 %) от общего количества опухолей яичников. Эти виды новообразований составляли только 0,02 % и 0,06 % соответственно от всего количества родов за 10 лет.

Установлено, что эндометриоз яичников был диагностирован у 72 пациенток в первом триместре гестации: в том числе у 33 женщин – за период 2009–2013 годов и у 39 беременных – с 2014 по 2019 гг., Таблица 32.

Беременные, вошедшие в исследование, были в возрасте от 19 до 44 лет, средний возраст составил  $29,7 \pm 5,1$  год. Возрастная категория 20–35 лет превалировала у женщин с эндометриозом яичников и составила 61,1 %, несколько реже (32,9 %) случаев этих поражений яичников отмечено в категории от 36 до 40 лет. В других возрастных категориях доли эндометриом яичников были единичными.

Таблица 32 – Характеристика эндометриоидных кист и их трансформация во время беременности

Показатель	2009– 2013 гг. (n=33)		2014– 2019 гг. (n=39)		2009– 2019 гг. (n=72)	
	n	%	n	%	n	%
Размеры кисты, объем см <sup>3</sup>						
– до 30	14	42,4	21	58,9	35	48,6
– 30–59	8	24,2	6	15,6	14	19,4
– 60 и больше	12	36,4	15	38,5	27	37,5
Изменения во время беременности						
– уменьшение	17	51,5	26	66,7	43	59,7*
– без изменений	4	12,1	4	10,3	8	11,1
– увеличение	12	36,4	9	23,1	21	29,2
– децидуализация	7	21,2	5	12,8	9	12,5
Примечания: *P <0,05 считался статистически значимым, номинальные показатели представлены как n (%), для анализа использовались $\chi^2$ Пирсона, точный критерий Фишера и критерий Z						

Наступление беременности среди женщин с эндометриоидными поражениями яичников, выявленными при беременности, имело некоторые особенности. Так, за 10 лет исследования спонтанный способ зачатия отмечен у 40 (55,6 %) пациенток, тогда как восстановление фертильности методами ВРТ регистрировались у 32 (44,4 %) женщин. За период с 2009 по 2013 годы установлено 23 (69,7 %) естественно наступивших беременностей, а после ВРТ – 10 (30,3 %). В промежутке с 2014 по 2019 годы отмечена несколько другая тенденция: достоверное увеличение количества беременностей после ВРТ – 22 случая, что составило 56,4 %; и соответственно самостоятельно наступивших беременностей – 17 (43,6 %), что выявило статистически значимую разницу,  $p = 0,047$ .

Объем эндометриоидных кист яичников находился в большом диапазоне, который был в пределах от 2,4 до 308,0 см<sup>3</sup>. Проведенное ультразвуковое исследование в первом триместре гестации выявило наличие эндометриоидных

кист небольшой величины у 28 беременных (38,9 %), средних размеров у 18 (25,0 %) пациенток, а большие параметры эндометриом яичников наблюдались у 26 (36,1 %) женщин. При динамическом наблюдении за опухолями яичников эндометриоидной природы обнаружено, что размеры кист претерпевали изменения в 88,9 % случаев. Стоит отметить, что полного исчезновения эндометриоидных кист яичников на фоне гестации не наблюдалось ни в одном случае. Уменьшение объема эндометриоидных кист яичников во время беременности наблюдалось у 43 (59,7 %) женщин; эндометриомы увеличились в размерах у 21 (29,2 %) пациентки; из них у 9 (12,5 %) отмечалась децидуализация кисты. При небольших первоначальных параметрах эндометриоидных кист яичников в первом триместре беременности их объем в более поздних сроках уменьшался или оставался неизменным в 24 случаях (33,3 %). При кистах средних размеров такая тенденция отмечена в 9 (12,5 %) случаев. При первоначально больших параметрах кист, их объем в более поздние сроки уменьшался у 12 (16,7 %) пациенток. Следует подчеркнуть, что между трансформацией размеров кист небольшого объема во время гестации при сравнении с кистами средних и больших параметров была получена статистически значимая разница,  $p = 0,035$ . Эндометриоидные поражения были удалены хирургическим путем в 23 (31,9 %) случаев, во время операции кесарево сечение. Причем за промежуток с 2014 по 2019 гг. отмечалось статистически значимое снижение частоты цистэктомий,  $p = 0,045$ , по сравнению с промежутком с 2009 по 2013 гг. Эндометриомы яичников больших размеров в нашем исследовании не всегда реагировали на медикаментозную терапию, применяемую во время беременности, и чаще подвергались оперативным вмешательствам. Мы пришли к выводу, что небольшие по размеру эндометриомы яичников можно наблюдать консервативно во время беременности. Эти результаты подразумевают, что сам по себе эндометриоз яичника не нужно удалять хирургическим путем до беременности для уменьшения побочных эффектов во время беременности. Наши данные согласуются с выводами в недавнем исследовании P. Vercellini и соавт. [154],

которые также пришли к выводу, что эндометриоидные кисты яичников малых размеров не оказывают влияния на исходы беременности и родов.

В нашем исследовании получены данные о значительном возрастании количества эндометриомы яичников за последний пятилетний период. Характер изменения этих кист во время беременности представлен на Рисунке 31.

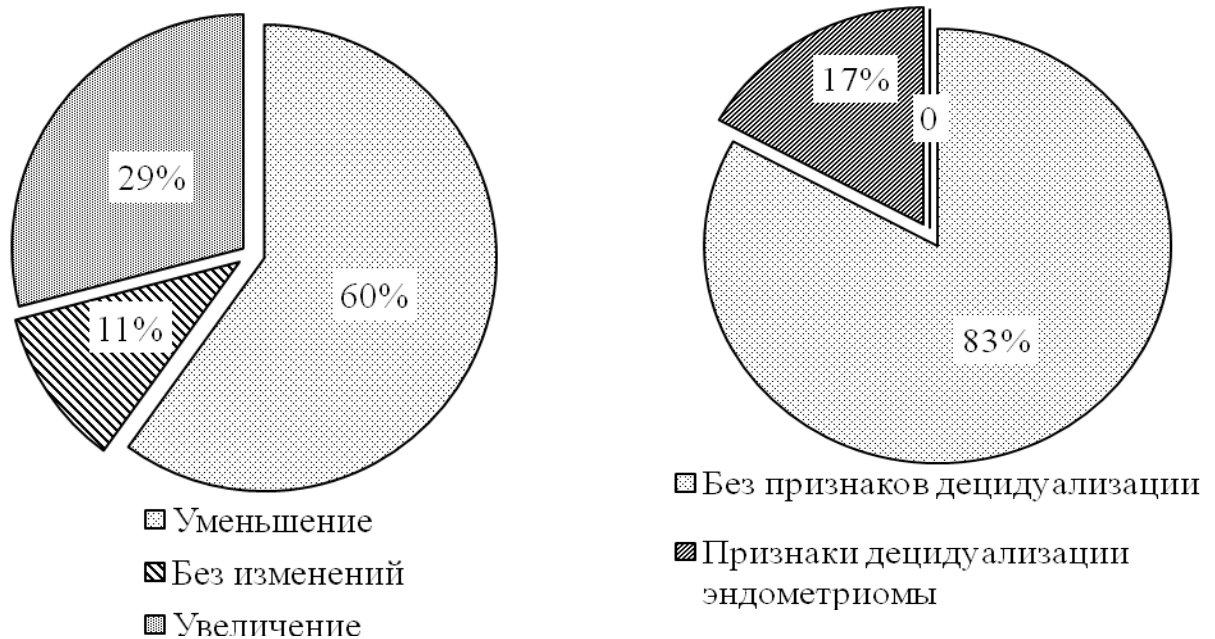


Рисунок 31 – Влияние беременности на состояние эндометриомы яичников

Таким образом, влияние беременности на эндометриоидные кисты яичников было различным. Кисты яичников малых размеров в большинстве случаев не имели тенденции к росту, а у женщин с эндометриомами средних и больших параметров чаще отмечалось увеличение опухоли на фоне беременности. В нашей работе наблюдение за эндометриозом яичников было основано на результатах персонализированного подхода к диагностике и прогнозированию изменений в очагах генитального эндометриоза [538]. Это позволило снизить частоту хирургического вмешательства у 20 % пациенток с данным заболеванием на фоне гестации.

## 5.2. Влияние наружного эндометриоза на перинатальные исходы (ретроспективное исследование)

Женщины с генитальным эндометриозом входят в группу повышенного акушерского риска по сравнению с общей популяцией. Риск акушерских осложнений может изменяться в зависимости от специфики формы эндометриоза. Для выявления влияния эндометриоза на повышенный риск акушерских осложнений и перинатальные исходы было проведено ретроспективное исследование у пациенток с хирургическим лечением наружного эндометриоза в анамнезе, с самостоятельно наступившей беременностью.

У 151 спонтанно забеременевшей женщины с наружным генитальным эндометриозом в 109 случаях беременность закончилась родами, в 42 случаях произошло самопроизвольное прерывание беременности, Таблица 33.

Таблица 33 – Исходы беременности и способ родоразрешения у женщин сравниваемых групп в зависимости от типа наружного эндометриоза

Показатель	ЭЯ, n=112	ГИЭ, n=39	КГ, n=1019
Возраст, лет (M±m)	30,0±2,78 <sup>к</sup>	31,0±2,79 <sup>к</sup>	26,0±4,48
ИМТ kg/m <sup>2</sup> (M±m)	20,40±1,16	21,50±1,24	22,30±1,62
Исход беременности (абс. (%))			
Прерывание беременности	33 (29,46)	9 (23,08)	0 (0,00)
Роды	79 (70,54) 3	30 (76,92)	1019 (100,00)
Способ родоразрешения (абс. (%))			
Вагинальные роды	44 (55,70) <sup>к</sup>	18 (60,00) <sup>к</sup>	750 (73,60)
Вакуум/щипцы	0 (0,00)	0 (0,00)	14 (1,37)
Кесарево сечение	35 (44,30%) <sup>к</sup>	12 (40,00) <sup>к</sup>	255 (25,02)
Примечания: ЭЯ = эндометриоз яичников, ГИЭ = глубокий инфильтративный эндометроз, КГ = контрольная группа, ИМТ = индекс массы тела; к,э,г – статистически значимая разница между группами, p < 0,05, номинальные показатели представлены как n (%), количественные показатели – как среднее значение ± стандартное отклонение, для анализа использовались $\chi^2$ Пирсона и t-тест			

Количество пациенток, прооперированных по поводу эндометриомы яичников в анамнезе, составило 112, а хирургическое лечение глубокого инфильтративного эндометриоза в анамнезе отмечалось у 39 женщин. Средний возраст беременных с эндометриозом яичников составил  $30,0 \pm 2,78$  (25–38 лет), с глубоким инфильтративным эндометриозом (ГИЭ) –  $31,0 \pm 2,79$  (27–38 лет), а в контрольной группе возраст беременных составил  $26,0 \pm 4,48$  (15–41 год). Распределение по возрасту пациенток с наружным генитальным эндометриозом в анамнезе не имело достоверно значимых различий,  $p > 0,05$ . Однако женщины из групп эндометриоза оказались значительно старше, чем в контрольной группе,  $p < 0,05$  для обеих групп с эндометриозом.

Индекс массы тела у исследуемых пациенток в группе ЭЯ оказался  $20,40 \pm 1,16$ , в группе ГИЭ –  $21,50 \pm 1,24$ , а в КГ –  $22,30 \pm 1,62$ . ИМТ оказался примерно одинаковый во всех исследуемых группах. Причем у женщин с наружным генитальным эндометриозом в анамнезе он находился в диапазоне от 19 до  $24 \text{ kg/m}^2$ , а в контрольной группе его диапазон составил 18–32  $\text{kg/m}^2$ ; достоверной разницы в группах получено не было,  $p > 0,05$  для всех групп.

Беременность закончилась самопроизвольным абортom почти у каждой третьей женщины (29,46 %) с ЭЯ в анамнезе и у каждой четвертой женщины (23,08 %) с ГИЭ в анамнезе, статистически значимой разницы между группами ЭЯ и ГИЭ получено не было,  $p > 0,05$ . Случаев внематочной беременности в нашем исследовании не отмечалось.

У оставшихся 109 (72,2 %) пациенток с сохраненной беременностью и эндометриозом в анамнезе способ родоразрешения распределился следующим образом. Роды закончились с помощью операции кесарево сечение у пациенток с эндометриозом яичников в 44,3 % случаев, а у беременных с глубоким инфильтрационным эндометриозом – в 40,0 % случаев. Самостоятельные вагинальные роды произошли у 44 женщин с ЭЯ, что составило 55,7 %, и у 18 беременных с ГИЭ, что составило 60 %. Статистически значимой разницы между подгруппами с эндометриозом выявлено не было,  $p > 0,05$ . В контрольной группе оперативное родоразрешение отмечалось в 269 случаях, что составило 26,4 %,

вагинальные роды наблюдались в 750 случаях (73,6 %). Количество операций кесарево сечение в контрольной группе было достоверно ниже, чем в группах с эндометриозом,  $p < 0,05$  при сравнении ЭЯ и ГИЭ с КГ.

Осложнения беременности и родов и распределение массы тела рожденных плодов у беременных исследуемых групп представлены в Таблице 34.

Таблица 34 – Осложнения беременности и родов у женщин сравниваемых групп в зависимости от типа наружного эндометриоза

Показатель	ЭЯ, n=112	ГИЭ, n=39	КГ, n=1019
Осложнения во время беременности (абс. (%))			
Преэклампсия	6 (7,59) <sup>к</sup>	2 (6,67) <sup>к</sup>	146 (14,33)
Отслойка плаценты	1 (1,27)	0 (0,00)	15 (1,47)
Предлежание плаценты	2 (2,53)	3 (10,00) <sup>э,к</sup>	18 (1,77)
Преждевременные роды	12 (15,19) <sup>к</sup>	4 (13,33) <sup>к</sup>	84 (8,24)
Маловесный плод	7 (8,86) <sup>к</sup>	2 (6,67) <sup>к</sup>	22 (2,16)
ЗВРП	4 (5,06)	1 (3,33)	13 (1,28)
Масса плода (абс. (%))			
<1500 г.	3 (3,80)	0 (0,00)	17 (1,67)
1500–2500 г.	9 (11,39) <sup>к</sup>	4 (13,33) <sup>к</sup>	67 (6,58)
>2500 г.	67 (84,81)	26 (86,67)	935 (91,76)
Примечания: ЭЯ = эндометриоз яичников, ГИЭ = глубокий инфильтративный эндометроз, КГ = контрольная группа;			
к,э,г – статистически значимая разница между группами, $p < 0,05$ , номинальные показатели представлены как n (%), для анализа использовался $\chi^2$ Пирсона,			

В нашем исследовании были рассмотрены некоторые осложнения беременности. Преэклампсия в группах с ЭЯ и ГИЭ встречалась примерно в одинаковом количестве случаев (7,6 % и 6,7 % соответственно), и была в 2 раза ниже, чем в контрольной группе, где она наблюдалась в 14,33 %,  $p < 0,05$  при сравнении ЭЯ и ГИЭ с КГ. Отслойка плаценты наблюдалась в 1,27 % случаев в группе ЭЯ и в 1,47 случаев в КГ, данное осложнение беременности не имело статистической разницы между группами,  $p > 0,05$ . Предлежание плаценты у беременных с ГИЭ в анамнезе наблюдалось в 10,0 % случаев, в группе ЭЯ – в

2,53 % случаев, и в КГ – в 1,77 % случаев. Данное осложнение беременности значительно чаще наблюдалось в группе с ГИЭ,  $p < 0,05$  при сравнении с контрольной группой и группой ЭЯ. Преждевременные роды при эндометриозе яичников в анамнезе встречались в 15,19 % случаев и при глубоком инфильтративном эндометриозе – 13,33 % случаев, и были достоверно чаще, чем в контрольной группе где их частота составила 8,24 %,  $p < 0,05$  при сравнении ЭЯ и ГИЭ с КГ.

Количество маловесных детей было значительно больше у пациенток с ЭЯ и ГИЭ, (8,8 % и 6,7 % соответственно, по сравнению с 2,2 % в контрольной группе,  $p < 0,05$ ). Между подгруппами эндометриоза статистически значимой разницы получено не было,  $p > 0,05$ . Число плодов с внутриутробной задержкой развития у пациенток с ЭЯ составило 5,06 %, а у беременных с ГИЭ – 3,33 % и было несколько больше чем в КГ, где их доля составила 1,28 %; при этом статистической разницы между группами получено не было,  $p > 0,05$  для всех групп.

Подавляющее количество новорожденных детей в исследуемых группах родилось с весом больше 2500 грамм. В группе ЭЯ их доля составила 84,81 %, в группе ГИЭ – 86,67 %, а в контрольной группе – 91,76 %, статистически значимой разницы между группами получено не было,  $p > 0,05$  для всех групп. Плодов с массой тела от 1500 до 2500 грамм в группах с ЭЯ и ГИЭ родилось примерно одинаковое количество, 11,39 % и 13,33 % соответственно,  $p > 0,05$ , но было в 2 раза больше, чем в КГ, где их частота составила 6,58 %,  $p < 0,05$  при сравнении ЭЯ и ГИЭ с КГ. Плоды с экстремально низкой массой тела наблюдались только в группе ЭЯ (3,8 %) и КГ (1,67 %), статистически достоверной разницы между группами получено не было,  $p > 0,05$ . В группах с эндометриозом отмечалось 2 случая мертворождаемости. Все случаи относились к недоношенным и входили в группу эндометриоза яичников: первый из них имел вес 970 г., а второй – 1830 г. В контрольной группе отмечалось 18 случаев мертворожденных и 4 случая ранней неонатальной гибели плода. Из них 11 случаев мертворождаемости и все случаи ранней неонатальной смерти наблюдались у недоношенных детей.



Таким образом, эндометриоз может оказывать негативное влияние на беременность. В нашем ретроспективном исследовании было получено, что женщины с наружным эндометриозом в анамнезе входят в группу высокого перинатального риска. К таким факторам можно отнести угрозу самопроизвольного аборта, преждевременные роды, патологическое расположение плаценты и высокое количество операций кесарево сечение.

### **5.3. Комплексное влияние эндометриоза на исходы беременности и родов (проспективное исследование)**

Для комплексного изучения влияния всех видов генитального эндометриоза на перинатальные исходы были проанализированы осложнения беременности и родов у женщин с эндометриозом в зависимости от их клиничко-анатомических особенностей. Для этого проведено проспективное когортное исследование. Подробно методология этого исследования описана в Главе 2.

Средний возраст женщин основной группы составил  $34,1 \pm 4,3$  года (диапазон: 19–44 года). У этих пациенток аденомиоз был выявлен в 46,1 % случаев (165 женщин), эндометриома яичников была обнаружена у 31,8 % (114 женщин), а глубокий инфильтративный эндометриоз был зарегистрирован у 22,1 % – 79 женщин. Основная группа (пациентки с генитальным эндометриозом) после этого была разделена на три подгруппы: с аденомиозом (Адмз), эндометриозом яичников (ЭЯ) и глубоким инфильтративным эндометриозом (ГИЭ). Средний возраст беременных контрольной группы составил  $27,7 \pm 3,1$  лет. Основная и контрольная группы имели статистически значимые различия по возрасту,  $p < 0,001$ . Между подгруппами с эндометриозом различной локализации, по данным показателей статистически значимой разницы не выявили,  $p > 0,05$  для всех подгрупп, Таблица 35.

Таблица 35 – Клинические характеристики женщин с эндометриозом (n = 358)

Признаки	Адмз, n=165	ЭЯ, n=114	ГИЭ, n=79	КГ, n=150	P
Возраст (лет)	36,1±3,1	34,4±4,9	35,6 ±3,5	27,7±3,1 <sup>а,э,г</sup>	<0,05 <sup>‡</sup>
Курение	15 (9,1%)	11 (9,6%)	9 (11,4%)	16 (10,7%)	0,9
Индекс вес/рост (кг/м <sup>2</sup> )	22,1±3,4	21,5±2,8	21,9±3,3	23,3±3,0 <sup>а,э,г</sup>	<0,05 <sup>‡‡</sup>
Раннее менархе	67 (40,1%)	42 (36,8%)	39 (49,4%)	43 (28,7%) <sup>а,г</sup>	<0,05*
Короткий менструальный цикл	53 (32,1%)	32 (28,1%)	29 (36,7%)	34 (22,7%) <sup>г</sup>	<0,05* *
Длительные обильные менструации	101 (60,2%)	67 (58,8%)	54 (68,3%)	61 (40,7%) <sup>а,э,г</sup>	<0,05* **

Примечания: а=адмз, г=гиэ, э=эя, к=кг  
<sup>‡</sup> – статистически значимая разница для КГ и Адмз, КГ и ГИЭ; КГ и ЭЯ, p < 0,001;  
<sup>‡‡</sup> – статистически значимая разница для КГ и Адмз, КГ и ГИЭ p = 0,001; КГ и ЭЯ, p < 0,001;  
\* – статистически значимая разница между КГ и Адмз, p = 0,045, между КГ и ГИЭ, p = 0,003;  
\*\* – статистически значимая разница между КГ и ГИЭ, p = 0,036;  
\*\*\* – статистически значимая разница для КГ и Адмз, КГ и ГИЭ, p < 0,001; КГ и ЭЯ, p = 0,005

Индекс массы тела (ИМТ) у беременных с аденомиозом составил 22,1 ± 3,4, и был несколько выше, чем в подгруппе эндометриоза яичников, где ИМТ составил 21,5 ± 2,8 и подгруппе ГИЭ где он был 21,9 ± 3,3. У беременных контрольной группы данный индекс составил 23,3 ± 3,0, и был выше, чем в группе эндометриоза, p = 0,001 при сравнении КГ с Адмз и КГ с ГИЭ, а при сравнении КГ и ЭЯ p < 0,001. Курение отмечали 9,1 % беременных с Адмз, 9,6 % беременных с ЭЯ и 11,4 % беременных с ГИЭ; в контрольной группе курило 10,7 % женщин. Наличие вредных привычек (курение) не выявило статистически значимых отличий между женщинами основной и контрольной группы, p = 0,9.

У пациенток с эндометриозом чаще отмечалось раннее менархе, которое у пациенток с Адмз наблюдалось в 40,1 % случаев, при ЭЯ – в 36,8 % случаев, а у беременных с ГИЭ – в 49,4 % случаев. У беременных контрольной группы раннее менархе имело место в 28,7 % случаев. При анализе возраста начала менструации статистически значимые отличия были получены при сравнении с КГ с Адмз,  $p = 0,045$  и КГ с ГИЭ  $p = 0,003$ ; сравнение ЭЯ с КГ не получило статистически значимую разницу,  $p > 0,05$ . Короткий менструальный цикл в подгруппе Адмз отмечен в 32,1 %, в подгруппе ЭЯ – в 28,1 % и в подгруппе ГИЭ – в 36,7 %, а в контрольной группе короткая продолжительность менструального цикла встречалась реже, и наблюдалась в 22,7 % случаев. При этом статистически значимая разница была получена только при сравнении пациенток подгруппы ГИЭ с КГ,  $p = 0,036$ , а при сравнении Адмз с КГ и ГИЭ с КГ не выявило статистически значимых различий,  $p > 0,05$ . Длительные обильные менструации в подгруппе Адмз встречались в 60,2% случаев, в подгруппе ЭЯ – в 58,8 % случаев, и в подгруппе ГИЭ – в 68,3 % случаев; в контрольной группе их частота составила 40,7 %. Длительные обильные менструации встречались чаще у беременных с эндометриозом всех локализаций,  $p = 0,005$  при сравнении ЭЯ с КГ, а  $p < 0,001$  – при сравнении Адмз с КГ и ГИЭ с КГ.

Анализ репродуктивной функции беременных, обследованных групп представлены в Таблице 36.

Таблица 36 – Нарушения репродуктивной функции у беременных с эндометриозом различной локализации (n = 358).

Репродуктивные нарушения	Адмз, n=165	ЭЯ, n=114	ГИЭ, n=79	КГ, n=150	P
Искусственные аборты	108 (65,5%)	68 (59,6%)	61 (77,2%)	58 (38,7%) <sup>а,э,г</sup>	<0,05*
Самопроизвольные аборты	46 (27,9%)	29 (25,4%)	22 (27,8%)	14 (9,3%) <sup>а,э,г</sup>	<0,05**
Бесплодие	66 (40,0%)	34 (29,8%)	36 (65,6%)	8 (5,3%) <sup>а,э,г</sup>	<0,05‡
Длительность бесплодия	4,1±1,8	3,0±1,9	3,9 ±1,4	0,9±0,6 <sup>а,э,г</sup>	<0,05‡‡

Примечания: а=адмз, г=гиэ, э=эя, к=кг;  
 \* – статистически значимая разница между КГ и Адмз, КГ и ГИЭ, р < 0,001; КГ и ЭЯ, р = 0,001;  
 \*\* – статистически значимая разница между КГ и всеми группами эндометриоза р < 0,0001;  
 ‡ – статистически значимая разница между КГ и всеми группами эндометриоза р < 0,001;  
 ‡‡ – статистически значимая разница между КГ и всеми группами эндометриоза р < 0,001

При анализе генеративной функции пациенток было выяснено, что в анамнезе у 237 (66,2 %) женщин с эндометриозом отмечались искусственные аборты. В подгруппах эндометриоза они отмечались следующим образом: при Адмз их частота составила 65,5 %, при ЭЯ – 59,6 %, а в подгруппе с ГИЭ – в 77,2 %. В контрольной группе искусственное прерывание беременности отмечалось в 37,8 % случаев. Искусственные аборты значительно чаще наблюдались во всех подгруппах эндометриоза при сравнении с КГ, р < 0,0001 при сравнении Адмз с КГ и ГИЭ с КГ, а при сравнении ЭЯ с КГ р = 0,001. Самопроизвольные аборты при эндометриозе встречались значительно чаще, чем в контрольной группе: у пациенток с аденомиозом их частота составила 27,9%, с эндометриозом яичников – 25,4 % и ГИЭ – 27,8 %, а в контрольной группе – только 9,3 %, р < 0,001 для всех подгрупп. Жалобы на бесплодие предъявляли

136 (38 %) больных с эндометриозом, причем с максимальной частотой нарушение репродукции отмечалось у пациенток с ГИЭ (65,6 %), у пациенток с аденомиозом и эндометриозом яичников бесплодие составило 40,0 % и 29,8 % соответственно, что статистически значимо отличалось от контрольной группой, где частота infertility составила 5,3 %,  $p < 0,001$  для всех подгрупп с эндометриозом. Длительность бесплодия в анамнезе среди пациенток с аденомиозом матки, эндометриозом яичников и ГИЭ составила  $4,1 \pm 1,8$ ,  $3,0 \pm 1,9$  и  $3,9 \pm 1,4$  соответственно, что было статистически значимо больше, чем в контрольной группе, где длительность бесплодия была  $0,9 \pm 0,6$ ,  $p < 0,001$  для всех подгрупп с эндометриозом.

Способы наступления беременности и ее исходы представлены в Таблице 37.

Таблица 37 – Способ наступления беременности и её исходы у женщин с генитальным эндометриозом (n = 358).

Признаки	Адмз, n=165	ЭЯ, n=114	ГИЭ, n=79	КГ, n=150	p
Способ наступления беременности					
Спонтанная беременность	79 (47,9%)	80 <sup>а,г</sup> (70,2%)	34 (43,0%)		0,561
ВРТ	86 (52,1%)	34 (29,8%)	45 (57,0%)		
Исходы беременности (n=298)					
Самопроизвольный выкидыш	20 (12,1%)	23 (20,2%)	17 (21,5%)		
Роды	145 (87,9%)	91 (79,8%)	62 (78,5%)		0,893
Примечания: а=адмз, г=гиэ, э=эя, к=кг; а,г – статистически значимая разница между подгруппами ЭЯ и Адмз, ЭЯ и ГИЭ $p < 0001$ , между Адмз и ГИЭ $p = 0,561$					

После применения ВРТ беременность наступила у 165 (46,1 %) женщин с эндометриозом, в том числе из них: у 86 (52,1 %) – с аденомиозом, у 34 (29,8 %) –

с эндометриозом яичников и у 45 (57,0 %) – с ГИЭ. Естественное наступление беременности зарегистрировано у 193 женщин (54,9 %), при этом наименьшая частота ее отмечалась у пациенток с ГИЭ (43,0 %) и с аденомиозом (47,9 %), что статистически значимо меньше, чем при эндометриозе яичников,  $p < 0,001$ ; статистически достоверной разницы при сравнении подгрупп Адмз и ГИЭ для спонтанной беременности получено не было,  $p = 0,561$ .

Беременности закончились родами у 298 (83,2 %) женщин с эндометриозом. В подгруппах с аденомиозом, эндометриозом яичников и ГИЭ частота родов составила 87,9 %, 79,8 % и 78,5 % соответственно. Самопроизвольный выкидыш на ранних сроках у женщин с основной группы отмечался в 16,8 % случаев, статистически значимой разницы между исследуемыми подгруппами эндометриоза получено не было,  $p = 0,893$ .

Распределение частоты осложнений беременности и родов у пациенток исследуемых групп представлено в Таблице 38.

При исследовании осложнений беременности и родов у пациенток с эндометриозом было получены следующие результаты. Они возникали в основной группе значительно чаще, чем в контрольной группе. Частота развития преждевременных родов (до 37 недель беременности) в подгруппе Адмз составила 19,3 %, в подгруппе ЭЯ – 20,9 %, при ГИЭ – 33,9 %, а в контрольной группе ее частота составила 4,0 %. Частота преждевременных родов имела статистически значимые отличия при сравнении всех исследуемых подгрупп с эндометриозом с контрольной группой,  $p < 0,001$  для всех подгрупп. Предлежание плаценты при аденомиозе наблюдалось в 11,7 % случаев, при эндометриозе яичников – в 13,2 % случаев, глубоком инфильтративном эндометриозе – в 27,4 % случаев, а в контрольной группе – в 1,3 % случаев. Во всех подгруппах эндометриоза данная патология встречалась значительно чаще,  $p < 0,001$  для всех подгрупп. При сравнении частоты предлежания плаценты между подгруппами с эндометриозом ГИЭ встречался статистически значимо чаще, чем аденомиоз и эндометриоз яичников,  $p = 0,001$  и  $p = 0,047$  соответственно. Отслойка плаценты в подгруппе Адмз встречалась в 6,2 % случаев, в подгруппе ЭЯ – в 5,5 % случаев,

при ГИЭ – в 11,3 % случаев. При сравнении основной группы (частота отслойки плаценты – 7,0 %) и контрольной группы (1,3 %) была получена статистическая значимость,  $p = 0,018$ . При этом, отслойка плаценты в подгруппах пациенток с эндометриозом при сопоставлении с контрольной группой, статистически значимо чаще встречалась только при ГИЭ,  $p = 0,004$ ).

Таблица 38 – Осложнения беременности и родов у женщин с эндометриозом (n = 298)

Осложнения	Адмз, n=145	ЭЯ, n=91	ГИЭ, n=62	Эндм, n=298	КГ, n=150	p
Преждевременные роды <37 нед	28 (19,3%)	19 (20,9%)	21 (33,9%)	68 (22,8%)	6 (4,0%)	<0,001
Предлежание плаценты	17 (11,7%)	12 (13,2%)	17* (27,4%)	46 (15,4%)	2 (1,3%)	<0,001
Отслойка плаценты	9 (6,2)	5 (5,5%)	7 (11,3%)	21 (7,0%)	2 (1,3%)	0,018
Гестационная гипертензия	21 (14,5%)	13 (14,3%)	12 (19,3%)	46 (15,4%)	6 (4,0%)	<0,001
Гестационный диабет	13 (9,0%)	9 (9,9%)	5 (8,0%)	27 (9,1%)	4 (2,7%)	0,021
ЗВРП	17 (11,7%)	11 (12,1%)	7 (11,3%)	35 (11,7%)	7 (4,7%)	0,026
Кесарево сечение	65 (44,8%)	48 (52,7%)	42 (67,7%)	155 (52,0%)	45 (30%)	<0,001
Примечания: а=адмз, г=гиэ, э=эя, к=кг, эндмз=генитальный эндометриоз; * – ГИЭ статистически значимо отличается от группы Адмз – $p = 0,001$ и ЭЯ – $p = 0,047$						

В подгруппах с аденомиозом и эндометриозом яичников статистически значимых отличий в частоте отслойки плаценты получено не было,  $p$ . Гестационная гипертензия в основной группе имела общую частоту 15,4 %, что было статистически достоверно больше, чем в контрольной группе ( $p < 0,001$ ), где ее частота составила 4,0%. Частота встречаемости гестационной гипертензии между подгруппами генитального эндометриоза статистически значимой разницы

не выявило, хотя у пациенток с ГИЭ ее частота была несколько выше. Частота гестационного сахарного диабета во всех подгруппах была примерно одинакова и составила 9,0 %, 9,9 % и 8,0 % для Адмз, ЭЯ и ГИЭ соответственно,  $p > 0,05$  при сравнении всех подгрупп. Общая частота гестационного сахарного диабета при эндометриозе составила 9,1 % и была статистически больше, чем в контрольной группе,  $p = 0,021$ , где ее частота составила 2,7 %. Задержка внутриутробного развития плода у всех женщин с эндометриозом встречалась с частотой 11,7 %, а в контрольной группе – имела частоту 4,7 %, что было статистически значимо больше в основной группе,  $p = 0,026$ . В подгруппах эндометриоза частота ЗВРП была примерно одинаковая и составила 11,7 %, 12,1 % и 11,3 % для Адмз, ЭЯ и ГИЭ соответственно, статистически достоверных различий между подгруппами эндометриоза не выявлено,  $p < 0,05$ . Оперативное родоразрешение (кесарево сечение) у пациенток с эндометриозом произошло в 52,0 % случаев. Роды путем операции кесарево сечение статистически значимо чаще регистрировались среди родильниц из подгрупп с эндометриозом в сравнении с контрольной группой, где частота кесаревых сечений составила 30,0 %,  $p = 0,012$  для подгруппы с аденомиозом,  $p < 0,001$  для подгрупп с эндометриомой яичников и ГИЭ. В процентном отношении абдоминальное родоразрешение преобладало у пациенток с ГИЭ, при сопоставлении с частотой кесаревых сечений в подгруппах с аденомиозом и эндометриозами яичников – 67,7 % против 44,8 % и 52,7 % соответственно, но статистически значимого различия между подгруппами эндометриоза получено не было,  $p > 0,05$  для всех подгрупп.

Настоящее исследование сфокусировано на возможной статистически значимой связи между эндометриозом различной локализации с патологическим течением беременности и родов, которая важна для улучшения мониторинга пациенток с этой патологией, входящих в группу высокого перинатального риска.

В нашей работе было выявлено, что все исследованные осложнения беременности при эндометриозе различной локализации встречались чаще, чем у женщин без эндометриоз.



Из 358 женщин с генитальным эндометриозом, включенных в это исследование, только 298 (83,2 %) смогли выносить беременность, что подтверждает очень высокий уровень невынашивания беременности при данном заболевании [326]. Это важные данные, потому что эндометриоз и особенно ГИЭ, имеет тенденцию к увеличению распространенности в популяции, что негативно влияет на фертильность у женщин репродуктивного возраста [320]. В нашем исследовании были получены данные, что эндометриоз может негативно влиять на беременность с точки зрения повышенного риска наступления преждевременных родов, кровотечений во время беременности вследствие предлежания и отслойки плаценты и высокой частоты операции кесарево сечение, как показано на Рисунке 32.

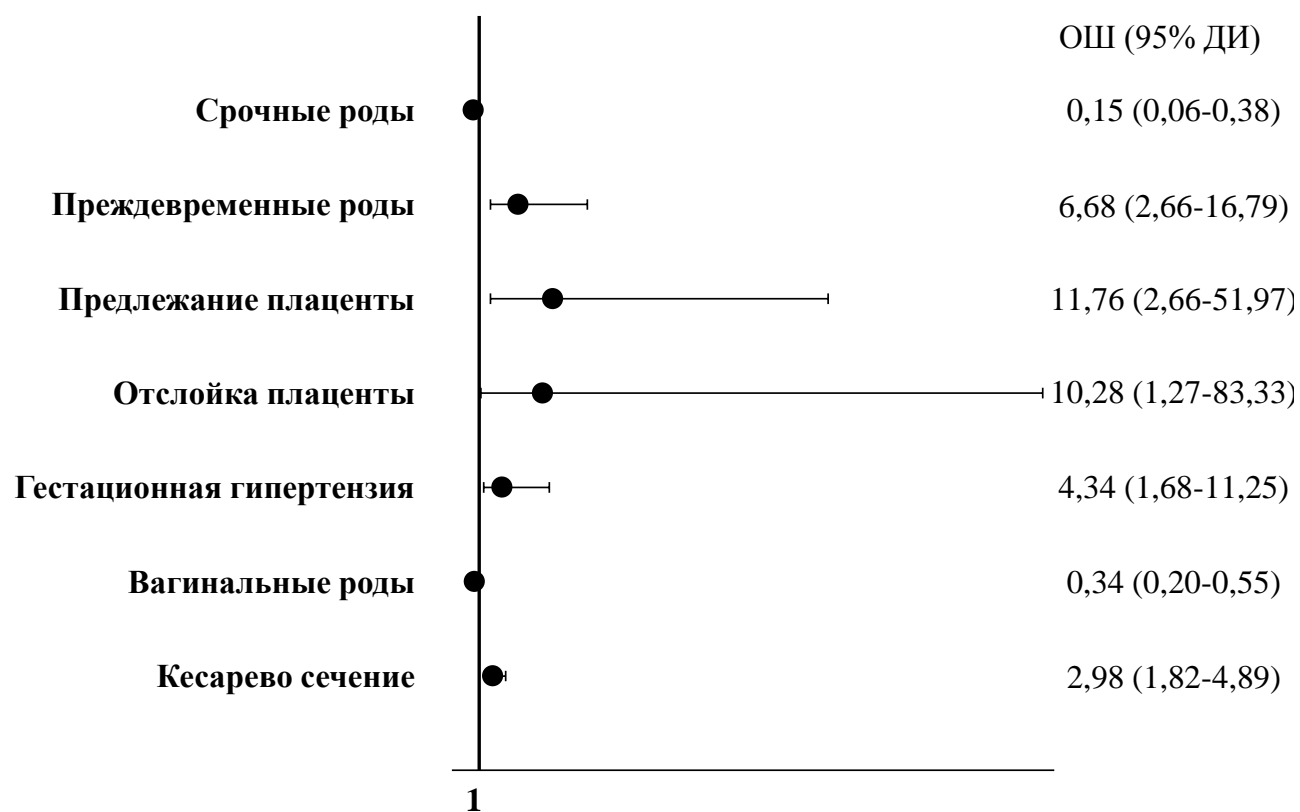


Рисунок 32 – Вероятность увеличения осложнений беременности и родов у женщин с генитальным эндометриозом

Результаты нашего исследования также свидетельствуют о том, что эндометриоз различной локализации действительно может влиять на исходы беременности и имеет статистически значимую зависимость с высокой частотой

осложнений, возникающих во время гестации. Увеличивается частота преждевременных родов (ОШ 6,7; 95 % ДИ 2,7–16,8), отмечается рост операции кесарево сечение (ОШ 3,0; 95 % ДИ 1,8–4,9), возрастает количество предлежаний плаценты (ОШ 11,8; 95 % ДИ 2,7–52,0) и отслойки плаценты (ОШ 10,3; 95 % ДИ 1,3–83,3).

При этом в нашем исследовании показано, что, женщины с глубоким интерстициальным эндометриозом имели более высокий риск осложнений беременности, чем пациентки с эндометриозом других локализаций.

Другим важным выводом нашего исследования является высокая частота предлежания плаценты у женщин с глубоким интерстициальным эндометриозом. При ГИЭ предлежание плаценты встречается в 2 раза чаще, чем у пациенток с другой локализацией эндометриоза и более чем в 20 раз чаще, чем в контрольной группе.

Основные научные результаты главы опубликованы в трудах [13; 14; 17; 18; 31].

**ГЛАВА 6****МАТЕМАТИЧЕСКАЯ МОДЕЛЬ ПРОГНОЗИРОВАНИЯ ВНУТРЕННЕГО  
ЭНДОМЕТРИОЗА**

На результаты эхографии в диагностике аденомиоза, особенно на его ранних стадиях, в немалой степени влияет субъективная интерпретация изображений. На недостаточную объективность ультразвукового исследования влияют маленькие размеры эндометриоидных гетеротопий и частое сочетание аденомиоза и множественной миомы матки [40; 123]. Поэтому актуальным является поиск новых признаков аденомиоза и оценка их информативности, полученных с помощью неинвазивных методов диагностики. В Главе 4 была изложена проведенная нами комплексная оценка диагностической эффективности эхографии для выявления эндометриоза различной локализации, в том числе при сравнении с МРТ. У нас были получены данные, что трансвагинальная двухмерная/трехмерная визуализация имеет высокую диагностическую точность в выявлении внутреннего эндометриоза, сопоставимую с результатами МРТ. Точность 2D/3D трансвагинальной эхографии с объемной реконструкцией полости матки в диагностике аденомиоза оказалась высокой – 91,9 % (чувствительность – 90,7 %, специфичность – 92,2 %) и не зависела от формы заболевания [16; 19; 33; 103].

Для снижения доли субъективного фактора в диагностике наиболее информативных признаков аденомиоза нами была разработана модель количественной оценки статистико-математической значимости различных эхографических признаков аденомиоза и создание алгоритма, который позволяет прогнозировать наличие данного заболевания на ранних этапах его развития.

Клинико-anamnestические характеристики пациенток обследуемых групп представлены в Таблице 40.

Таблица 40 – Клинико-анамнестические данные пациенток обследованных групп

Показатель	Группа				
	А, n=64	ЧА, n=43	А+Л, n=21	ЧЛ, n=36	К, n=30
Альгодисменорея	57(89,06±1,18) <sup>к,чл</sup>	37(86,05±1,43) <sup>к,чл</sup>	20(95,24±2,17) <sup>к,чл</sup>	7(19,44±0,74) <sup>а,ча,а+л</sup>	4(13,33±0,68)
Кровянистые мажущиеся выделения из половых путей до и после менструации	50(78,13±1,11) <sup>к,чл</sup>	36(83,72±1,41) <sup>к,чл</sup>	14(66,67±1,82) <sup>к,чл</sup>	5(13,89±0,63) <sup>к,а,ча,а+л</sup>	0(0,00±0,00)
Диспареуния	29(45,31±0,85) <sup>к,чл</sup>	22(51,16±1,10) <sup>к,чл</sup>	7(33,33±1,29) <sup>к,чл</sup>	3(8,33±0,49) <sup>а,ча,а+л</sup>	0(0,00±0,00)
Наличие родов в анамнезе	48(75,00±1,09) <sup>к</sup>	32(74,42±1,33) <sup>к</sup>	16(76,19±1,94) <sup>к</sup>	21(61,76±1,36) <sup>к</sup>	30(100,0±1,85)
Наличие медицинских аборт в анамнезе	31(51,67±0,93)	18(45,00±1,07)	13(65,00±1,84)	17(50,00±1,23)	12(40,00±1,17)
Примечание: а,ча,а+л,чл,к – статистически достоверная разница с группами А, ЧА, А+Л, ЧЛ, К, p < 0,05.					

Средний возраст больных в группе с наличием аденомиоза матки (группа А) составил  $37,44 \pm 0,64$  лет; из которых в подгруппе с «чистым» аденомиозом матки (ЧА) он составил  $36,56 \pm 0,71$ ; а в подгруппе аденомиоза в сочетании с лейомиомой матки (А+Л) средний возраст был  $39,24 \pm 1,23$ . Средний возраст в группе с чистой лейомиомой (ЧЛ) составил  $38,14 \pm 1,02$  лет; а в контрольной группе (К) он составил  $36,77 \pm 0,66$  лет. Средний возраст достоверно между группами не различался,  $p > 0,05$  для всех групп.

Как видно из Таблицы 40, альгодисменорея у пациенток с наличием аденомиоза встречалась в 89,06 % случаев, из них подгруппе ЧА – в 86,05 % случаев и подгруппе А+Л – у 95,24 % женщин, а в группе ЧЛ частота этого признака наблюдалась в 19,44 % случаев и в группе контроля – в 13,33 % случаев. У пациенток с наличием аденомиоза, как «чистого», так и в сочетании с лейомиомой маткой альгодисменорея отмечалась достоверно чаще, чем у пациенток с «чистой» лейомиомой матки и контрольной группой,  $p < 0,05$ .

Кровянистые мажущиеся выделения из половых путей до и после менструации в основной группе (А) наблюдались в 78,13 % случаев, в подгруппах ЧА и А+Л их частота составила 83,72 % и 66,67 % соответственно. В группе сравнения (ЧЛ) жалобы на кровянистые выделения были в 13,89 %, а в контрольной группе данные жалобы отмечены не были. Данный симптом у пациенток с аденомиозом встречался значительно чаще, чем у женщин с чистой лейомиомой и условно здоровых женщин,  $p < 0,05$ . Жалобы на диспареунию также чаще отмечались в группе (А), где их частота составила 45,31 %. В подгруппах ЧА и А+Л их доля была 51,16 % и 33,33 % соответственно, а в группе ЧЛ – 8,33 %. В подгруппах аденомиоза диспареуния имела достоверно значимые различия с группой ЧЛ,  $p < 0,05$ . Однако, у пациенток с «чистой» лейомиомой, несмотря на достоверно значимое меньшее количество, наблюдались такие же жалобы, как у женщин с аденомиозом. Поэтому существовала потребность в уточнении клинического диагноза. С этой целью нами была использована трансвагинальная эхография. Наглядное изображение характерных эхографических признаков аденомиоза представлено на Рисунке 33.

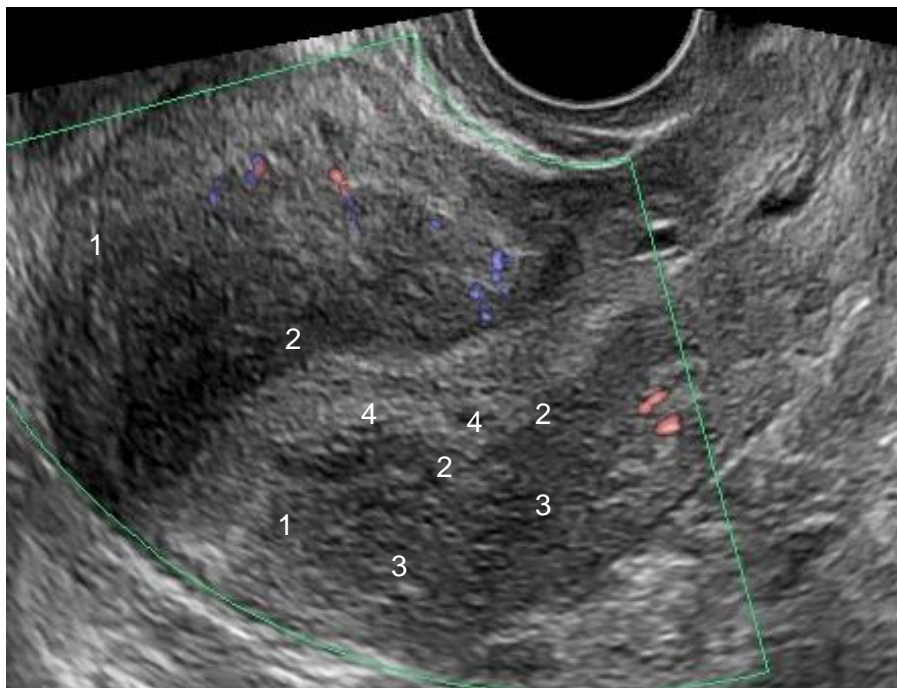


Рисунок 33 – Эхограмма матки с аденомиозом диффузной формы  
 Эхографические признаки внутреннего эндометриоза: шаровидная форма матки;  
 (1) асимметрия стенок, (2) неоднородность МСЗ; (3) умеренная поперечно-  
 полосатая исчерченность (больше кзади от полости матки); (4) наличие мелких  
 кистозных полостей 0,3 и 0,25 см в диаметре в базальной и суббазальной области

После проведения трансвагинальной эхографии были отобраны факторные эхографические признаки, средние значения которых приведены в Таблице 41, и был проведен их анализ.

На первом этапе проведения анализа была построена модель классификации (линейная функция дискриминации) на основании всех 9 факторных признаков, которые указаны в Главе 2. После обучения модели и при выборе оптимального порога принятия / отвержения, чувствительность этой модели на обучающем множестве составила 96,1 % (95 % ДИ: 88,9–99,7 %), специфичность – 98,0 % (95 % ДИ: 92,0–100 %). На подтверждающем множестве чувствительность модели составила 100 % (95 % ДИ: 84,1–100 %), специфичность – 88,9 % (95 % ДИ: 56,1–100 %).

Таблица 41 – Данные факторных эхографических признаков в обследованных группах

Факторные эхографические признаки	Группы				
	А, n=64	ЧА, n=43	А+Л, n=21	ЧЛ, n=36	К, n=30
Объем матки, см <sup>3</sup> (X1), M±m	88,28±0,11 <sup>к</sup>	76,12±0,09 <sup>к</sup>	113,16±0,26 <sup>к</sup>	90,48±0,15 <sup>к</sup>	36,28±0,08
Передне-задний размер матки (X2), см, M±m	5,09±0,11 <sup>к,чл</sup>	4,89±0,07 <sup>к,чл</sup>	5,50±0,27 <sup>к,чл</sup>	4,97±0,19 <sup>к,а,ча,а+л</sup>	3,91±0,07
Шаровидная форма матки (X3), n(P±p, %)	53(82,81±1,14) <sup>к,чл</sup>	34(79,07±1,37) <sup>к,чл</sup>	19(90,48±2,12) <sup>к,чл</sup>	21(58,33±1,29) <sup>к,а,ча,а+л</sup>	0(0,00±0,00)
Поперечно-полосатая исчерченность миометрия (X4), n(P±p, %)	60(93,75±1,21) <sup>к,чл</sup>	39(90,70±1,46) <sup>к,чл</sup>	21(100,00±2,22) <sup>к,чл</sup>	21(58,33±1,29) <sup>к,а,ча,а+л</sup>	0(0,00±0,00)
Коэффициент соотношения толщины передней и задней стенки матки (X5), M±m	0,67±0,02 <sup>к,чл</sup>	0,67±0,03 <sub>к,чл</sub>	0,68±0,03 <sup>к,чл</sup>	0,81±0,04 <sup>к,а,ча,а+л</sup>	0,99±0,01
Максимальная толщина МСЗ (X6), см, M±m	0,93±0,04 <sup>к,чл</sup>	0,89±0,05 <sup>к,чл</sup>	1,01±0,08 <sup>к,чл</sup>	0,48±0,02 <sup>к,а,ча,а+л</sup>	0,57±0,02
Факторные эхографические признаки	Группы				
	А, n=64	ЧА, n=43	А+Л, n=21	ЧЛ, n=36	К, n=30

Факторные эхографические признаки	Группы				
	А, n=64	ЧА, n=43	А+Л, n=21	ЧЛ, n=36	К, n=30
Коэффициент соотношения максимальной толщины МСЗ к толщине миометрия в районе измеряемого участка МСЗ (X7), $M \pm m$	0,51±0,01 <sup>к,чл</sup>	0,52±0,02 <sup>к,чл</sup>	0,50±0,02 <sup>к,чл</sup>	0,29±0,01 <sup>а,ча,а+л</sup>	0,30±0,01
Разница между максимальной и минимальной толщиной МСЗ (X8), см, $M \pm m$	0,66±0,03 <sup>к,чл</sup>	0,63±0,04 <sup>к,чл</sup>	0,74±0,06 <sup>к,чл</sup>	0,16±0,01 <sup>к,а,ча,а+л</sup>	0,07±0,01
Выраженная васкуляризация миометрия (X9), n(P±p, %)	32(50,00±0,89) <sub>к</sub>	22(51,16±1,10) <sub>к</sub>	10(47,62±1,54) <sup>к</sup>	12(33,33±0,97) <sup>к</sup>	0(0,00±0,00)
Примечание : а, ча, а+л, чл, к – статистически достоверная разница с группами А, ЧА, А+Л, ЧЛ, К (p<0,05)					



Чувствительность и специфичность модели на обучающем и подтверждающем множествах статистически значимо не различалась:  $p = 0,79$  при сравнении чувствительности и  $p = 0,71$  при сравнении специфичности по критерию  $\chi^2$ , что свидетельствует об адекватности построенной модели.

Для выявления факторов, в наибольшей степени связанных с возможностью разделения пациенток в 2 класса, был проведен отбор признаков с использованием метода пошаговой регрессии (stepwise regression).

Сокращение объема исходной информации провели в связи с тем, что при автоматическом распознавании и классификации возникает необходимость в снижении размерности исходного пространства признаков вследствие следующих соображений:

- чем меньшим числом факторов можно обойтись при классификации, тем проще будет обосновать содержательную сторону разделения;

- снижение размерности информации позволяет существенно уменьшить чисто вычислительные трудности, неизбежно возникающие при обработке данных;

- при объеме изучаемой совокупности  $N$ , которая незначительно превышает размерность признаков  $Z$ , среди компонент  $x(1), x(2), \dots, x(Z)$ , по которым проводится классификация, могут быть компоненты, приводящие к системной ошибке [59].

В результате анализа было выделено 2 признака, которые позволили проводить классификацию: к ним были отнесены признак X4 – поперечно-полосатая исчерченность и признак X7 – коэффициент соотношения максимальной толщины МСЗ к толщине миометрия в районе измеряемого участка МСЗ.

На выделенном наборе признаков была построена модель классификации (линейная функция дискриминации). После обучения модели и при выборе оптимального порога принятия / отвержения, чувствительность модели на обучающем множестве составила 96,1 % (95 % ДИ: 88,9–99,7 %), специфичность – 93,9 % (95 % ДИ: 85,3–98,9 %). На подтверждающем множестве

чувствительность модели составила 100 % (95 % ДИ: 84,1–100 %), специфичность – 88,9 % (95 % ДИ: 56,1–100 %). Чувствительность (специфичность) модели на обучающем и подтверждающем множествах статистически значимо не различалась,  $p = 0,79$  при сравнении чувствительности и  $p = 0,86$  при сравнении специфичности по критерию  $\chi^2$ , что свидетельствует об адекватности.

Для оценки значимости выделенных факторных признаков для проведения классификации был использован метод сравнения кривых операционных характеристик [517; 518] построенных моделей (ROC curve analysis). На Рисунке 34 приведены ROC-кривые моделей.

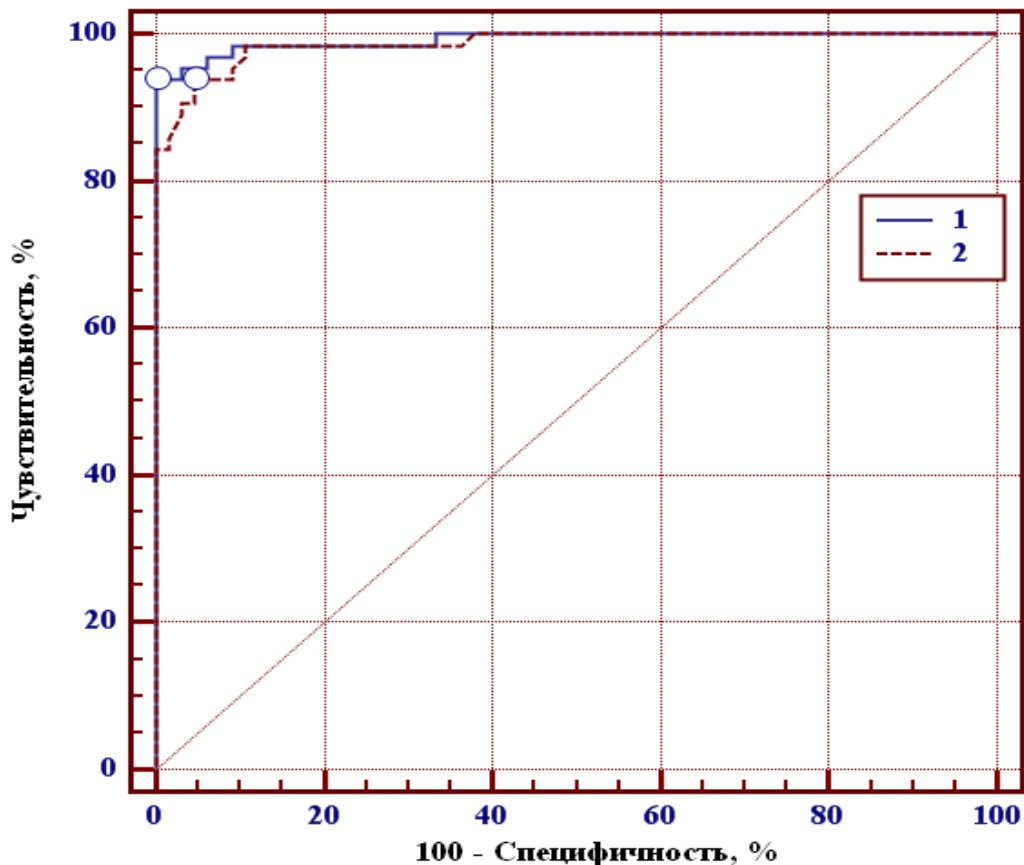


Рисунок 34 – ROC-кривые моделей прогнозирования аденомиоза матки:

- 1 – линейная модель, построенная на всех 9 факторных признаках,
- 2 – линейная модель, построенная на 2-х выделенных факторных признаках, – кривые построены на всех 130 случаях

При проведении анализа установлено, что площадь под ROC-кривой для модели, построенной на всех 9 факторных признаках, составила  $AUC_1 = 0,99$  (95 % ДИ: 0,96–1,00), для модели, построенной на 2-х выделенных факторных признаках –  $AUC_2 = 0,99$  (95 % ДИ: 0,95–1,00). При сравнении ROC-кривых  $AUC_2$  статистически значимо не отличается от  $AUC_1$ ,  $p = 0,38$ ). Таким образом, уменьшение числа факторных признаков модели от девяти до двух не снижает ее прогностических качеств, что указывает на высокую значимость выделенных факторных признаков (поперечно-полосатая исчерченность миометрия и коэффициент соотношения максимальной толщины МСЗ к толщине миометрия в районе измеряемого участка МСЗ) для прогнозирования диагноза аденомиоза.

Порог принятия/отвержения определялся путем оптимизации показателя Youden index модели [59] и был выбран равным  $Y_{crit}=0,47$ . При  $Y > Y_{crit}$  в модели прогнозируется наличие аденомиоза, при  $Y \leq Y_{crit}$  – прогнозируется диагноз чистая лейомиома или здоровая женщина. После выбора оптимального порога принятия/отвержения отношение правдоподобия [59] модели (на всех 130 случаях) составило  $+LR=20,6$  (95 % ДИ: 6,8–62,4),  $-LR=0,07$  (95 % ДИ: 0,03–0,20).

Для выявления силы и направленности влияния двух выделенных факторных признаков была построена модель логистической регрессии, модель адекватна ( $\chi^2=143$  при  $p < 0,001$ ). Результаты анализа коэффициентов приведены в Таблице 42.

Таблица 42 – Анализ влияния факторных признаков на риск развития аденомиоза (логистическая регрессионная модель)

Факторный признак	Значение коэффициентов модели прогнозирования, $b \pm m$	Уровень значимости отличия коэффициента от 0	ОШ (95% ДИ)
Поперечно-полосатая исчерченность миометрия	2,2±0,7	<0,002	8,6 (2,2 – 32,9)
Коэффициент соотношения максимальной толщины МСЗ к толщине миометрия в районе измеряемого участка МСЗ	0,27±0,07	<0,001	1,3 (1,2 – 1,5)

Из проведенного анализа следует, что увеличение интенсивности поперечно-полосатой исчерченности статистически значимо ( $p < 0,002$ ) повышает риск аденомиоза, ОШ = 8,6 (95 % ДИ: 2,2–32,9) на каждую единицу. Установлено также, что повышение коэффициента соотношения максимальной толщины МСЗ к толщине миометрия в районе измеряемого участка МСЗ зоны повышает ( $p < 0,001$ ) риск аденомиоза, ОШ = 1,3 (95 % ДИ: 1,2–1,5) на каждый %.

В качестве примера прогнозирования можно рассмотреть следующие случаи.

#### Пример 1.

Так, например, больная К. поступила с жалобами на резко болезненные менструации, наличие кровянистых мажущихся выделений до и после менструального кровотечения. Длительно получала различную гормональную терапию, без эффекта. В анамнезе 1 роды, 1 самопроизвольный аборт. При эхографическом обследовании размеры матки: длина – 5 см, ширина – 5,5 см, передне-задний размер – 4,1 см, объем – 50,9 см<sup>3</sup>; шаровидная форма тела матки; низкая поперечно-полосатая исчерченность миометрия; коэффициент соотношения передней и задней стенок матки – 0,8; максимальная толщина соединительной зоны – 11мм; коэффициент соотношения максимальной толщины

соединительной зоны к толщине миометрия в районе измеряемого участка соединительной зоны – 62 %; разница между максимальной и минимальной толщиной соединительной зоны – 8,9 мм; выраженная степень васкуляризации миометрия; индекс резистентности в радиальных артериях матки – 0,74. При расчете в рамках модели (1), получим  $Y = 0,872$  ( $Y > Y_{crit}$ ), прогнозируется наличие аденомиоза, – больной был выставлен диагноз чистый аденомиоз, что было подтверждено после гистологического исследования операционных материалов.

#### Пример 2.

Так, например, больная С., 39 лет, поступила с жалобами на резко болезненные менструации, наличие кровянистых мажущихся выделений до и после менструального кровотечения. Длительно получала различную гормональную терапию, без эффекта. В анамнезе 2 родов, 1 медикаментозный аборт. При обследовании размеры матки: длина – 5,3 см, ширина – 5,6 см, передне-задний размер – 5,4 см, объем – 55,4 см<sup>3</sup>; форма тела матки бугристая; низкая поперечно-полосатая исчерченность миометрия; коэффициент соотношения передней и задней стенок матки – 0,87; максимальная толщина соединительной зоны – 5,3 мм; коэффициент соотношения максимальной толщины соединительной зоны к толщине миометрия в районе измеряемого участка соединительной зоны – 40,77 %; разница между максимальной и минимальной толщиной соединительной зоны – 2,6 мм; выраженная степень васкуляризации миометрия; индекс резистентности в радиальных артериях матки – 0,69. При расчете в рамках модели (1) получили  $Y=0,289$  ( $Y < Y_{crit}$ ), исключено наличие аденомиоза, больной был выставлен диагноз чистая лейомиома матки, который в дальнейшем был подтвержден при оперативном лечении.

Приведенные примеры показывают, что применение разработанной математической модели прогнозирования диагноза аденомиоза матки у двух пациенток с практически аналогичными клиническими и эхографическими данными позволило выставить достоверный диагноз.

Основные научные результаты главы опубликованы в трудах [60; 76]

## ГЛАВА 7

### ОЦЕНКА ЭФФЕКТИВНОСТИ МОДЕЛИ ДИАГНОСТИКИ ЭНДОМЕТРИОЗА

#### **7.1. Эффективность разработанных методов диагностики для изучения влияния аденомиоза на маточно-плацентарный кровоток во время беременности**

В Главе 5 в нашем исследовании была выявлена высокая частота у беременных с эндометриозом и неблагоприятных акушерских и неонатальных исходов. Нами было установлено, что при эндометриозе на фоне гестации значительно чаще происходят преждевременные роды, кровотечение вследствие предлежания и отслойки плаценты, увеличение количества оперативного родоразрешения путем кесарева сечения и более высокая частота рождения плодов с маленькой для гестационного срока массой тела [14; 17; 18; 31]. Результаты наших исследований согласуются с рядом работ, в которых отмечается, что эндометриоз является фактором риска неблагоприятных исходов беременности и родов. Также в них предполагается, что осложнения беременности, возникающие на фоне эндометриоза, могут быть следствием вовлечения в патологический процесс различных механизмов. К этим механизмам они относят связанное с эндометриозом хроническое воспаление, наличие спаек, кровотечение из эндометриоидных имплантов, глубокую дефектную плацентацию, а также инвазию децидуализированного эктопического эндометрия в стенку сосудов [212; 246; 380; 445]. Следует отметить, что в ряде других исследований указывается на отсутствие у женщин с эндометриозом повышенного риска акушерских осложнений [124; 389]. При этом R. Orozco и соавт. [135] в недавнем крупном когортном исследовании, которое включало 6708 беременных с эндометриозом, указывает на трудность подтверждения дородового диагноза некоторых форм эндометриоза, в первую очередь таких, как аденомиоз и

глубокий инфильтративный эндометриоз. Это является причиной до сих пор нерешенной проблемы отбора пациенток с этими формами эндометриоза в группу высокого перинатального риска на этапе планирования беременности с их последующим мониторингом во время гестации [135]. При этом почти нет исследований, позволяющих оценить изменения маточно-плацентарного кровотока при беременности на фоне эндометриоза, хотя потенциально это может быть важным патогенетическим звеном развития осложнений беременности при данной патологии. Учитывая вышеизложенное, в нашем исследовании мы использовали разработанную нами ранее математическую модель прогнозирования аденомиоза для отбора пациенток с данной патологией на этапе планирования беременности для включения их в группу высокого перинатального риска [60; 76]. У этой группы женщин нами впоследствии было изучено влияние диффузного аденомиоза на маточно-плацентарную перфузию в разные сроки беременности.

Методология проведенного исследования подробно представлена в Главе 2.

Клинико-анамнестические данные беременных исследуемых групп представлены в Таблице 43.

Таблица 43 – Клиническо-анамнестические характеристики исследуемых женщин

Признаки	Адмз, n=89	КГ, n=70	p
Возраст (лет)	34,1±3,1	27,7±3,1	<0,001
Курение	9 (10,1%)	8 (11,4%)	0,685
Индекс вес/рост (кг/м <sup>2</sup> )	21,06±2,4	23,7±2,9	0,001
Раннее менархе	41 (46,1%)	19 (27,1%)	0,023
Длительные обильные менструации	49 (55,1%)	28 (40,0%)	<0,001
Примечания: количественные переменные представлены как среднее ± стандартное отклонение, номинальные данные представлены как n (%). Количественные переменные анализировали+ с использованием <i>t</i> -критерия <i>Стьюдента</i> ; качественные переменные – с использованием $\chi^2$ <i>Пирсона</i> , $p < 0,05$ считался статистически значимым			

Средний возраст женщин с аденомиозом составил  $34,1 \pm 3,33$  (диапазон: 19 – 43 года), в контрольной группе –  $29,47 \pm 3,24$  (диапазон: 18–41 год). Средний возраст беременных основной группы был статистически достоверно больше, чем в контрольной группе,  $p < 0,001$ . Беременные с аденомиозом имели индекс массы тела  $21,06 \pm 2,4$  кг/м<sup>2</sup>, и он был статистически значимо выше, чем в контрольной группе, где ИМТ составил  $21,06 \pm 2,4$  кг/м<sup>2</sup>,  $p = 0,001$ . Употребление табака отмечало 10,1 % женщин основной группы и 11,4 % беременных группы контроля; табакокурение не выявило статистически значимых отличий между группами  $p = 0,685$ .

При оценке менструальной функции у пациенток с аденомиозом раннее менархе отмечалось в 46,1 % случаев, и имело достоверно значимые отличия от беременных без аденомиоза, где его частота составила 27,1 %,  $p = 0,023$ . Длительные обильные менструации в основной группе встречались в 55,1 % случаев и были достоверно чаще, чем в контрольной группе, где их частота составила 40,0 %,  $p < 0,001$ .

Оценка репродуктивной функции исследуемых групп представлена в Таблице 44.

Таблица 44 – Нарушения репродуктивной функции у исследуемых женщин

Репродуктивные нарушения	Адмз, n=89	КГ, n=70	p
Искусственные аборт	50 (56,2%)	27 (38,6%)	0,001
Самопроизвольные аборт	23 (25,8%)	8 (11,4%)	<0,001
Бесплодие	36 (40,4%)	4 (5,7%)	<0,001
Длительность бесплодия	$4,1 \pm 1,9$	$0,9 \pm 0,5$	<0,001
Спонтанная беременность	56 (63,9%)	64 (91,4%)	<0,001
ВРТ	33 (37,1%)	6 (8,6%)	
Примечание: качественные данные представлены как n (%), анализировались с помощью $\chi^2$ Пирсона, $p < 0,05$ считался статистически значимым			

При анализе генеративной функции пациенток было выяснено, что медикаментозное прерывание беременности в группе аденомиоза наблюдалось в 56,2 % случаев, а у беременных без эндометриоза – в 38,6 % случаев, и было



достоверно чаще в основной группе,  $p = 0,001$ . Самопроизвольные аборт при аденомиозе встречались в 25,8 % случаев и были значительно чаще, чем в контрольной группе ( $p < 0,001$ ), где их частота составила 11,4 %. Жалобы на бесплодие предъявляли 40,4 % женщин с аденомиозом, что статистически значимо отличалось от контрольной группы, где частота бесплодия составила 5,7 %,  $p < 0,001$ . Длительность инфертильности в анамнезе среди пациенток с аденомиозом матки составила  $4,1 \pm 1,9$  лет, что было статистически значимо больше, чем в контрольной группе ( $p < 0,001$ ), где длительность бесплодия составила  $0,9 \pm 0,5$  лет. Естественное наступление беременности зарегистрировано у 63,9 % женщин с аденомиозом, что статистически значимо меньше ( $p < 0,001$ ), чем в контрольной группе, где частота спонтанной беременности отмечалась в 91,4 % случаев. После применения ВРТ беременность наступила у 37,1 % пациенток с аденомиозом, что было значительно чаще, чем у женщин контрольной группы ( $p < 0,001$ ), где доля ВРТ составила 8,6 %.

Основные показатели оценки состояния плода у пациенток с аденомиозом представлены в Таблице 45.

При оценке состояния плода у обследованных женщин в первом триместре беременности (11–13+6 нед.) величина копчико-теменного размера (КТР) у беременных группы аденомиоза составила  $59,4 \pm 6,31$  мм, а у женщин без эндометриоза  $60,47 \pm 7,82$  мм. КТР был примерно одинаковый в сравниваемых группах без статистически значимых различий,  $p = 0,488$ . Уровень свободного хорионического гонадотропина человека (ХГЧ) в основной группе составил  $1,18 \pm 0,56$  МоМ, а в группе контроля –  $1,08 \pm 0,49$  МоМ, статистически значимых различий в оценке ХГЧ между группами получено не было,  $p = 0,678$ . Уровень ассоциированного с беременностью плазменного протеина А (РАРР-А), напротив, в группе беременных на фоне аденомиоза был значительно ниже, чем в контрольной группе (0,67 МоМ против 1,29 МоМ,  $p < 0,001$ ). Среднее значение пульсационного индекса (ПИ) маточных артерий также было статистически значимо выше в основной группе по сравнению с контрольной группой (2,24 против 1,51;  $p < 0,001$ ).

Во втором и третьем триместрах уголнезависимый показатель кровотока в маточных артериях (ПИ) также показал более высокие значения у беременных с аденомиозом по сравнению с контрольной группой (1,22 против 0,94 ;  $p = 0,002$  и 0,98 против 0,82;  $p < 0,001$  соответственно). Также при оценке фетометрии в третьем триместре беременности у женщин с аденомиозом отмечалась более значительная доля плодов с задержкой внутриутробного развития, чем в контрольной группе (10,1 % против 4,3 %,  $p < 0,001$ ).

Таблица 45 – Показатели состояния плода у исследуемых женщин во время беременности

Показатели	Адмз, n=89	КГ, n=70	p
Первый триместр			
КТР (мм)	59,4 ± 6,31	60,47 ± 7,82	0,488
свободный ХГЧ (МоМ)	1,18 ± 0,56	1,08 ± 0,49	0,678
РАРР-А (МоМ)	0,67 ± 0,11	1,29 ± 0,13	<0,001
средний ПИ маточных артерий	2,24 ± 0,56	1,51 ± 0,43	<0,001
Второй триместр			
средний ПИ маточных артерий	1,22 ± 0,23	0,94 ± 0,27	0,002
Третий триместр			
средний ПИ маточных артерий	0,98 ± 0,09	0,82 ± 0,06	<0,001
ЗВРП (фетометрия)	9 (10,1%)	3 (4,3%)	<0,001
Примечания: количественные переменные представлены как среднее ± стандартное отклонение, номинальные данные представлены как n (%). Количественные переменные анализировали с использованием <i>t</i> -критерия; номинальные – с использованием <i>хи-квадрата</i> Пирсона, $p < 0,05$ считался статистически значимым			

Осложнения беременности и родов, возникшие у женщин с аденомиозом на протяжении гестации представлены в Таблице 46.

Таблица 46 – Осложнения во время гестации у пациенток с аденомиозом

Осложнения	Адмз, n=89	КГ, n=70	p
Преждевременные роды <37 нед	19 (21,3%)	4 (5,7%)	<0,001
Предлежание плаценты	10(11,2%)	1 (1,4%)	<0,001
Отслойка плаценты	6 (6,7%)	1 (1,4%)	0,032
ЗРП (после рождения)	15 (16,8%)	4 (5,7%)	<0,001
Кесарево сечение	41 (46,1%)	7 (10%)	<0,001
Примечание: качественные данные представлены как n (%), анализировались с помощью $\chi^2$ Пирсона, p < 0,05 считался статистически значимым			

При исследовании осложнений беременности и родов у пациенток с диффузным аденомиозом было выявлено, что они возникали в основной группе значительно чаще при сравнении ее с контрольной группой. Частота преждевременных родов (до 37 недель беременности) в группе аденомиоза составила 21,3 %, а у беременных без эндометриоза – 5,7 %, что статистически значимо больше при сравнении основной группы с контрольной группой, p < 0,001. Предлежание плаценты у беременных с аденомиозом встречалась в 11,2 % случаев и отмечалась значительно чаще, чем у здоровых женщин (p < 0,001), где ее частота составила 1,4 %. Отслойка плаценты также имела статистически значимые различия при сравнении основной группы с контрольной группой: частота данного осложнения беременности составила 6,7 % и 1,4 % случаев соответственно, p = 0,032. Задержка внутриутробного развития плода у пациенток с аденомиозом встречалась в 16,8 % случаев и была статистически значимо чаще, чем у беременных без эндометриоза, где ее частота составила 5,7 %, p < 0,001. Оперативное родоразрешение (при помощи операции кесарево сечение) было выполнено у 46,1 % беременных с аденомиозом и было статистически значимо чаще в сравнении с контрольной группой, где ее частота была 10,0 %, p < 0,001.

## **7.2. Эффективность разработанных методов диагностики для мониторинга лечения аденомиоза прогестагенами**

Выбор схемы терапевтического лечения внутреннего эндометриоза (аденомиоза) до сих пор представляется затруднительным, так как ни один из имеющихся препаратов не может полностью выполнить поставленные цели. Гормональная терапия может проводиться в течение длительного периода времени и поэтому используемые для этого препараты должны обладать высокой эффективностью, хорошей переносимостью, достаточной безопасностью и приемлемой стоимостью [229]. Согласно данным систематического обзора European Society of Human Reproduction and Embryology [233] прогестаген микронизированный диеногест показал высокую эффективность для уменьшения синдрома хронической тазовой боли, хорошо переносится пациентками и считается перспективным для лечения данной патологии. Однако в ряде исследований при его сравнении с другими прогестагенами не было получено столь однозначных результатов [148; 351]. Выбор наиболее информативного и доступного неинвазивного метода мониторинга лечения внутреннего эндометриоза с оценкой степени его распространенности и оптимального контроля проводимой терапии является важным и до сих пор до конца нерешенным. Общепринятым и доступным методом диагностики данной патологии является ультразвуковое исследование. При этом на результаты эхографии в диагностике аденомиоза в немалой степени влияет субъективная интерпретация визуализации, что значительно снижает ценность данного метода. В своем анализе С. Ехасоустос и соавт. [242] указывает, что для постановки точного диагноза аденомиоза отдельных ультразвуковых признаков недостаточно. Для уменьшения доли субъективного фактора в диагностике аденомиоза перспективно использовать математические модели количественной оценки различных эхографических признаков данного заболевания. В частности, одна из таких моделей прогнозирования внутреннего эндометриоза была разработана

нами на базе Донецкого республиканского центра охраны материнства и детства [76]. При этом практический интерес вызвало использование нашей модели прогнозирования аденомиоза также для контроля его терапии прогестагенами.

Описание исследования подробно изложено в Главе 2.

Возраст пациенток основной группы составил  $33,9 \pm 5,1$  лет, а группы сравнения  $34,1 \pm 5,2$ , статистически значимой разницы между группами получено не было,  $p > 0,05$ . Исходные демографические и клинические характеристики женщин, включенных в две исследуемые группы, были в целом сопоставимы, статистически значимых отличий выявлено не было,  $p > 0,05$ .

В Таблице 47 приведены результаты опросников SF-12, полученные в начале лечения и через 6 месяцев применения консервативной терапии.

Таблица 47 – Суммарные баллы физического и ментального здоровья, форма SF-12 в начале лечения и после шести месяцев лечения диеногестом (ОГ) и норэтиндрона ацетатом (ГС)

Группы	FCS		P	MCS		p
	до лечения	после лечения		до лечения	после лечения	
ОГ, n=76	39,11±1,13	44,86±0,94	<0,001	35,44±1,24	53,16±2,34	<0,001
ГС, n=91	39,25±1,17	44,91±1,12	<0,001	35,04±1,29	49,73±3,82	<0,001

Примечания: ОГ = основная группа, ГС = группа сравнения;  
FCS = суммарные баллы физического здоровья; MCS – суммарные баллы ментального здоровья; M±SD

Показатель суммарных баллов физического здоровья (FCS) до лечения в группе Диеногеста и Норэтиндрон ацетата составил  $39,11 \pm 1,13$  и  $39,25 \pm 1,17$  соответственно, и статистически достоверно не отличался,  $p = 0,432$ . Показатель суммарных баллов физического здоровья (FCS) после лечения Диеногестом и Норэтиндрон ацетатом составил  $44,86 \pm 0,94$  и  $44,91 \pm 1,12$  соответственно. Данный показатель (FCS) статистически значимо увеличился через 6 месяцев

после лечения как для основной группы, так и для группы сравнения,  $p < 0,001$ . Достоверных различий между группами с использованием диеногеста и норэтистерона ацетата после лечения выявлено не было,  $p = 0,753$ . Суммарные баллы показателя ментального здоровья (MCS) до лечения в группе Диеногеста и Норэтиндрон ацетата составил  $35,44 \pm 1,24$  и  $35,04 \pm 1,29$  соответственно. А после лечения эти показатели возросли и составили в ОГ  $53,16 \pm 2,34$  и ГС  $49,73 \pm 3,82$  соответственно. Суммарные баллы ментального здоровья (MCS) показали статистически значимое увеличение в обеих группах после лечения,  $p < 0,001$ , при этом существенных различий между основной группой и группой сравнения в начале лечения получено не было,  $p = 0,103$ , а после лечения в группе диеногеста суммарный балл ментального здоровья был статистически значимо выше, чем в группе норэтистерона ацетата,  $p < 0,001$ .

Характеристика симптомов хронической тазовой боли в обследованных группах представлены в Таблице 48.

В начале лечения у пациенток основной и контрольной группы преобладали симптомы дисменореи тяжелой и средней степени, которые наблюдались в 65,8% и 51,6% соответственно, дисменорея средней степени встречалась в 26,3% и 44,0%, а легкая – в 3,9% и 2,2% случаев соответственно. Подобная картина была получена для диспареунии, где ее тяжелая степень отмечалась в ОГ и ГС в 48,7% и 51,6% случаев, диспареуния средней выявлена в 35,5% и 34,1%, а легкой степени – в 3,9% и 4,4% случаев соответственно. Неменструальная тазовая боль также чаще наблюдалась в обеих группах при ее тяжелой (35,5% и 37,4%) и средней (44,7% и 47,3%) степени выраженности соответственно, частота неменструальной тазовой боли легкой степени в ОГ составила 17,1%, а в ГС – 14,3%. Все вышеизложенные симптомы хронической тазовой боли в начале лечения не имели статистически значимых отличий между основной группой и группой сравнения,  $p > 0,05$  при сравнении всех групп.

Таблица 48 – Оценка болевых симптомов, основанная на числовой рейтинговой шкале боли, на исходном уровне и через шесть месяцев лечения диеногестом (ОГ) и норэтистерона ацетатом (ГС)

Показатели	В начале лечения			Через 6 мес. лечения		
	ОГ, n=76,	ГС, n=91,	P	ОГ, n=76,	ГС, n=91,	P
Дисменорея*			0,13			<0,001
Отсутствует	3 (3,9%)	2 (2,2%)		71 (93,4%)	63 (69,2%)	
Легкая	3 (3,9%)	2 (2,2%)		3 (3,9%)	22 (24,2%)	
Средняя	20 (26,3%)	40 (44,0%)		2 (2,6%)	6 (6,6%)	
Тяжелая	50 (65,8%)	47 (51,6%)		0 (0%)	0 (0%)	
Диспареурия*			0,96			0,313
Отсутствует	3 (3,9%)	4 (4,4%)		45 (59,2%)	48 (52,7%)	
Легкая	9 (11,8%)	9 (9,9%)		28 (36,8%)	36 (39,6%)	
Средняя	27 (35,5%)	31 (34,1%)		3 (3,9%)	4 (4,4%)	
Тяжелая	37 (48,7%)	47 (51,6%)		0 (0%)	3 (3,3%)	
Неменструальная тазовая боль*			0,838			0,171
Отсутствует	2 (2,6%)	1 (1,1%)		48 (63,2%)	62 (68,1%)	
Легкая	13 (17,1%)	13 (14,3%)		26 (34,2%)	22 (24,2%)	
Средняя	34 (44,7%)	43 (47,3%)		2 (2,6%)	3 (3,3%)	
Тяжелая	27 (35,5%)	34 (37,4%)		0 (0%)	4 (4,4%)	

Примечание: начения представляют собой числа (проценты %).

\* –  $p < 0,05$  для всех групп с тазовой болью в начале лечения прогестагенами и через 6 месяцев лечения прогестагенами.

Оцениваемые нами симптомы хронической тазовой боли были в значительной степени устранены в обеих группах исследования после шестимесячного лечения двумя сравниваемыми прогестагенами. После проведенного лечения дисменорея тяжелой степени не отмечалась как в ОГ, так и в ГС, ее частота средней степени составила 2,6 % и 6,6 %, легкой степени – 3,9 % и 22,4 % соответственно. У пациенток, принимавших Диеногест, дисменорея отсутствовала в 93,4 % случаев, а принимавших Норэтиндрона ацетат, данный симптом не отмечался у 69,2 % женщин. При сравнении дисменореи в начале лечения и после 6 месяцев лечения в обеих группах было выявлено достоверно значимое снижение частоты данного симптома,  $p < 0,001$  для всех групп. При сравнительной оценке эффективности прогестагенов в лечении дисменореи, было отмечено статистически значимое различие в пользу диеногеста по сравнению с норэтистерона ацетатом  $p < 0,001$ .

Диспареуния тяжелой степени после 6 месяцев лечения прогестагенами в основной группе не отмечалась, а в группе сравнения ее частота составила 3,3 %, средней степени – 3,9 % и 4,4 %, легкой степени 36,8 % и 39,6 % соответственно. Отсутствие жалоб на диспареунию в ОГ отметили 59,2 % и в группе сравнения – 52,7 % пациенток с аденомиозом. При сравнении диспареунии в начале лечения и через 6 месяцев терапии было отмечено статистически значимое снижение выраженности этого симптома,  $p < 0,001$  для всех групп. При сравнительной оценке эффективности Диеногеста и Норэтиндрона ацетата в лечении дисменореи статистически значимых различий получено не было,  $p = 0,313$ .

Выраженная неменструальная тазовая боль после 6 месяцев лечения прогестагенами в основной группе также не наблюдалась, а в группе сравнения ее частота составила 4,4 %, боль средней степени была у 2,6 % и 3,3 % женщин, легкой степени – в 34,2 % и 25,2 % случаев соответственно. Отсутствие неменструальной тазовой боли в группе диеногеста отмечали 63,2 % женщин, в а группе норэтистерона ацетата – 68,1 % женщин. При сравнении эффективности диеногеста и норэтистерона ацетата в лечении неменструальной тазовой боли также не было выявлено статистически значимой разницы,  $p = 0,171$ .



Применение показателя  $Y$ , рассчитанного с помощью разработанной нами математической модели прогнозирования аденомиоза на ранних его стадиях представлено в Таблице 49.

Таблица 49 – Показатель  $Y$  в начале лечения и через 6 месяцев лечения диеногестом (ОГ) и норэтистерона ацетатом (ГС)

Группы	Показатель $Y$ до лечения			Показатель $Y$ через 6 месяцев лечения		
	$M \pm SD$	95% ДИ	$P$	$M \pm SD$	95% ДИ	$p$
ОГ, $n=76$	$0,71 \pm 0,1$	-0,69- 0,06	0,093	$0,24 \pm 0,03$	0,015–0,033	$<0,001$
ГС, $n=91$	$0,68 \pm 0,14$			$0,26 \pm 0,03$		

Примечания: ДИ – доверительный интервал,  $M \pm SD$  – среднее  $\pm$  стандартное отклонение;  $p < 0,05$  – считался статистически значимым

Показатель  $Y$  в начале лечения в основной группе составил  $0,71 \pm 0,1$ , и не имел статистически значимых различий с группой сравнения ( $p = 0,093$ , где он был  $0,68 \pm 0,14$ ). Через 6 месяцев лечения данный показатель в группе диеногеста составил  $0,24 \pm 0,03$ , а в группе норэтистерона ацетата –  $0,26 \pm 0,03$ . « $Y$ » критерий достоверно значимо снизился в обеих группах, 95 % ДИ 0,015–0,033,  $p < 0,001$ . При этом, в группе диеногеста данный показатель снизился статистически значимо больше, чем в группе норэтистерон ацетата,  $p = 0.003$ .

Для проверки гипотезы о возможности критерия « $Y$ » использовать при мониторинге лечения аденомиоза прогестагенами, использовался множественный логистический регрессионный анализ, данные которого представлены в Таблице 50.

Таблица 50 – Результаты множественного логистического регрессионного анализа

Показатель	В (СО)	Р (знч)	95% ДИ для exp B		
			Нижняя	Exp B	верхняя
Константа	-36,94			0,000	
Показатель Y	-20,66 (7,94)	0,009	0,000	0,000	0,006
MSF	0,392 (0,087)	<0,001	1,248	1,48	1,755
Примечание: R2 = 107,6 (Hosmer & Lemeshow), 0,475 (Cox & Snell), 0,635 (Nagelkerke). Хи-квадрат модели 12,553					

При проведении множественного логистического регрессионного анализа были получены следующие результаты: для оценки влияния предикторов на зависимые переменные отклика (дихотомические переменные диеногест и норэтистерона ацетат) из предикторов (которыми явились количественные переменные FCS, MCS и критерий «Y», порядковые переменные: дисменорея, диспареурия и неменструальная тазовая боль) статистически значимые различия были получены только у двух показателей: критерий «Y» и фактор MCS через 6 после месяцев лечения прогестагенами, статистически достоверная значимость которых была  $p = 0,009$  для показателя «Y» и  $p < 0,001$  для показателя «MCS через 6 после месяцев лечения».

Для дополнительной оценки полученной модели рассчитывали ряд показателей. Чувствительность нашей модели составила 78,9 %, специфичность – 84,6 %, точность – 82,0 %, ошибка 1-го рода 21,1 %, ошибка 2-го рода 15,4 %.

В ходе ультразвукового исследования в начале лечения у всех обследованных женщин были выявлены классические эхографические признаки внутреннего генитального эндометриоза (аденомиоза), которые графические представлены на Рисунке 35.

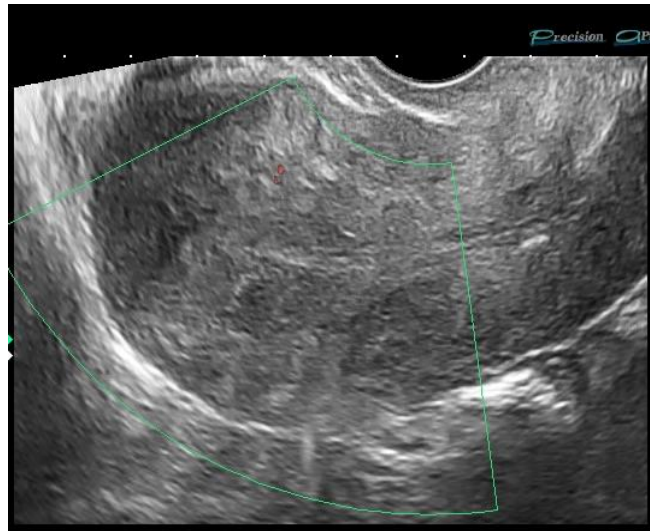

Рисунок 35 – Данные эхографического исследования до лечения прогестагенами. 1 – поперечно-полосатая исчерченность миометрия, 2 – утолщение МСЗ за счет пенетрации базального слоя эндометрия на половину толщины стенки матки (белая и красная стрелки соответственно)

Наиболее характерными из них явились наличие поперечных полос умеренной и выраженной интенсивности и усиление неоднородности структуры мышечной соединительной зоны (МСЗ). Также наблюдалось утолщение МСЗ за счет пенетрации базального слоя эндометрия на половину толщины стенки матки и более половины толщины стенки матки с увеличением отношения МСЗ к толщине миометрия в районе измеряемого участка. Эти признаки использовались в уравнении и полученный показатель  $Y$  сопоставлялся с пороговым  $Y_{crit}$  (Рисунок 36).

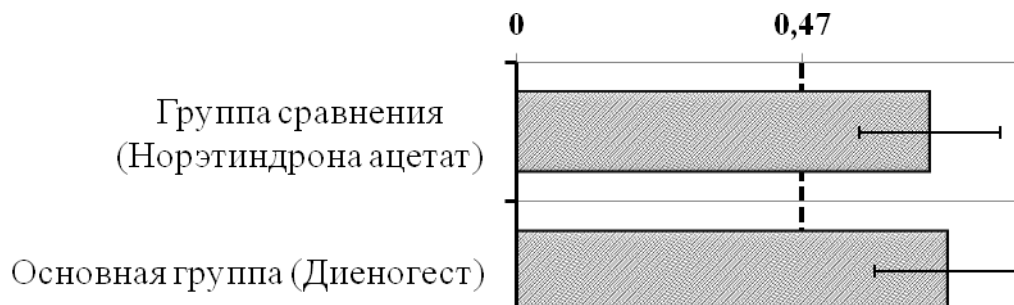


Рисунок 36 – Изменения порогового значения  $Y$  в основной группе и группе сравнения за 6 мес лечения

Среднее значение показателя  $Y$  составило 0,71 в основной группе и 0,68 в группе сравнения, что было выше порогового критерия  $Y_{crit} = 0,47$ , что указывало на наличие аденомиоза.

Большая часть обследованных женщин с данной патологией в начале лечения страдали симптомами хронической тазовой боли.

Из них дисменорея наблюдалась в основной группе в 96,0 % случаев, а в группе сравнения в 97,8 % случаев, а средняя и тяжелая степень отмечалась в 92,1 % и 95,6 % случаев соответственно; диспареурия в группе диеногеста регистрировалась в 96,0 %, в группе с применением норэтистерона ацетата у 95,6 % пациенток, средняя и тяжелая степень отмечалась у 84,2 % и 85,7 % женщин соответственно; неменструальная тазовая боль встречалась в основной группе в 97,3 % случаев, а в группе сравнения в 98,9 % случаев, из них средняя и тяжелая степень отмечалась в 80,2 % и 84,6 % случаев соответственно.

За время лечения диеногестом и норэтистерона ацетатом отмечалось значительное и сходное облегчение симптомов боли в женщин с аденомиозом при обоих видах терапии. Это было ожидаемо, так как эти два препарата, относятся к одному и тому же фармакологическому классу [351]. Наблюдаемое статистически значимое межгрупповое различие в снижении дисменореи в пользу группы, где применялся диеногест, возможно имеет клиническое значение. При оценке диспареурии и неменструальной тазовой боли межгрупповых статистических различий не было выявлено.

Анализ качества жизни пациенток с аденомиозом в начале лечения в соответствии с опросником SF-12 продемонстрировал значительное снижение суммарных показателей физического и ментального здоровья женщин, как в основной группе, так и в группе сравнения. Следует отметить статистическую однородность между пациентками изучаемых групп, где во всех изучаемых показателях было  $p > 0,05$ .

Прогестагены за шесть месяцев терапии оказали положительное воздействие на качество жизни и состояние здоровья обследованных женщин. При оценке физического здоровья межгрупповых различий между основной

группой и группой сравнения получено не было, а на ментальное здоровье и психоэмоциональный статус диеногест оказал более выраженное позитивное влияние. Такая результативность при применении прогестагенов для лечения аденомиоза, связана с сочетанием их противовоспалительного, антиангиогенного, иммуномодулирующего и антипролиферативного действия, что согласуется с результатами исследований, посвященных этиопатогенезу аденомиоза [3; 120; 516].

При контрольном исследовании через 6 месяцев от начала приема прогестагенов у всех обследованных женщин было отмечено значительное улучшение структуры стенок матки, Рисунок 37.

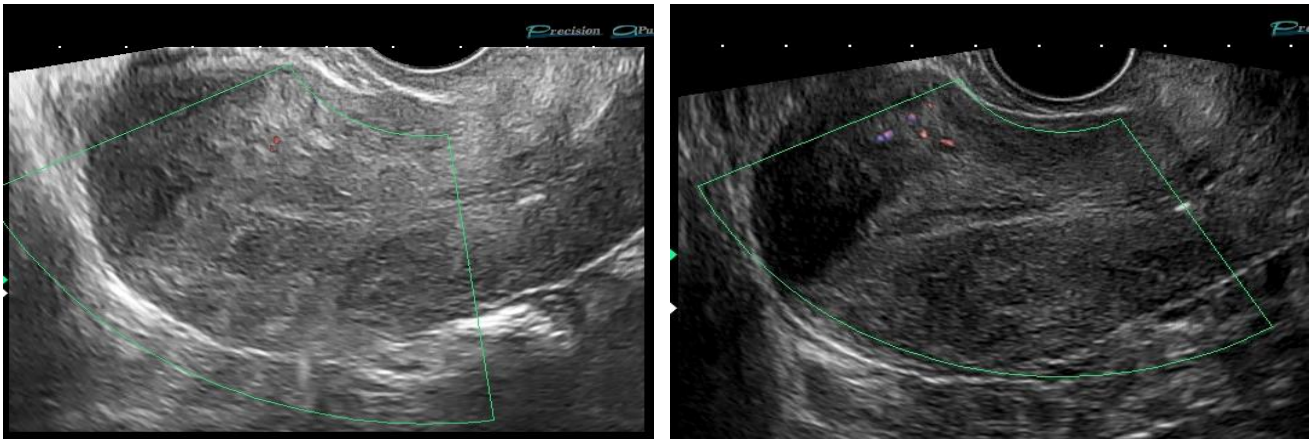


Рисунок 37 – Мониторинг эхографии после лечения женщин с аденомиозом прогестагенами. Динамика изменения мышечной эхоструктуры матки

Поперечно-полосатая исчерченность была слабой или отсутствовала у большинства обследованных женщин (94,8 % в основной группе и 87,4 % в группе сравнения) (Рисунок 38).

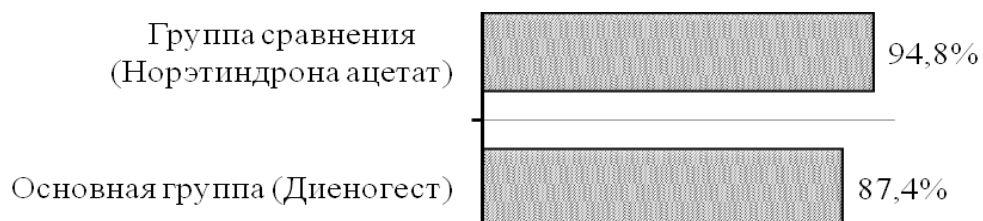


Рисунок 38 – Изменение поперечно-полосатая исчерченность в основной и в группе сравнения за 6 мес лечения

Толщина мышечной соединительной зоны стала соответствовать нормальным значениям, появился четкий контур промежуточного слоя, стенки матки имели одинаковую толщину, без деформации их внутреннего контура. Отношение МСЗ к толщине миометрия в районе измеряемого участка значительно уменьшилось.

Среднее значение показателя  $Y$  в группе диеногеста составило 0,24, а в группе норэтистерона ацетата – 0,26, что было ниже порогового критерия  $Y_{crit} = 0,47$ . При этом значение показателя  $Y$  в группе, где использовался диеногест, был статистически значимо ниже, чем в группе норэтистерона ацетата,  $P < 0,001$ , что графически представлено на Рисунке 39.

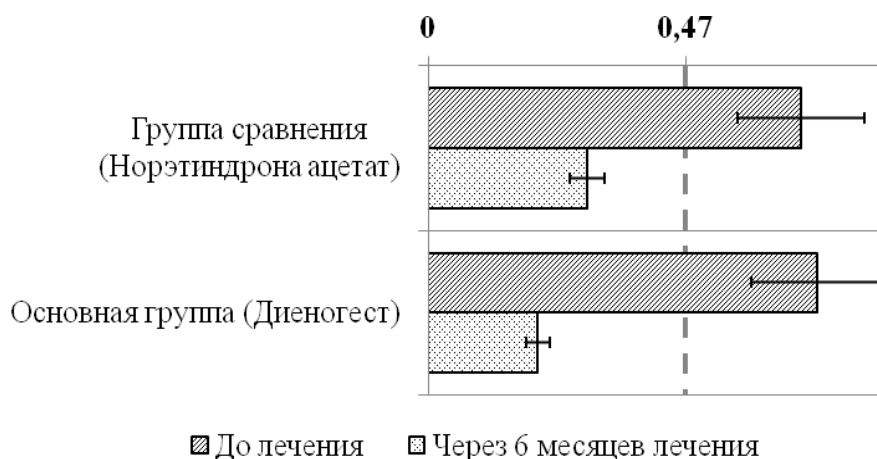


Рисунок 39 – Мониторинг эхографии после лечения женщин с аденомиозом прогестагенами. Динамика изменения показателя  $Y_{uden}$

Для проверки нашей гипотезы о возможности, разработанной нами ранее математической модели прогнозирования аденомиоза, также адекватно оценивать мониторинг его лечения был проведен множественный логистический регрессионный анализ [80]. В результате этого анализа показатель  $Y$  явился значимым фактором для контроля терапии прогестагенами. Уменьшение этого эхографического показателя совместно с увеличением показателя «суммарные баллы ментального здоровья» было связано с эффективностью диеногеста в лечении аденомиоза. Дополнительной оценкой этого послужили достаточно

высокие и сбалансированные чувствительность, специфичность и точность полученной логистической модели.

Таким образом, можно сделать следующие выводы:

1. Применение прогестагенов за шесть месяцев терапии оказало положительное воздействие на выраженность болевого синдрома, качество жизни и состояние здоровья обследованных женщин. Статистически значимые различия между группами при использовании диеногеста и норэтистерона ацетата были выявлены при оценке дисменореи,  $p < 0,001$ , и показателя «суммарные баллы ментального здоровья»,  $p < 0,001$ .

2. При контрольном исследовании через 6 месяцев от начала приема прогестагенов у всех обследованных женщин было отмечено значительное улучшение структуры стенок матки. Среднее значение показателя  $Y$  было значительно ниже порогового критерия  $Y_{crit} = 0,47$ . Данный индекс был ниже в группе диеногеста, чем в группе норэтистерона ацетата: 0,24 и 0,26 соответственно, со статистической значимостью,  $p < 0,001$ .

3. Проведенный множественный логистический регрессионный анализ показал эффективность использования показателя  $Y$  и показателя «суммарные баллы ментального здоровья» для мониторинга лечения аденомиоза прогестагенами: чувствительность – 78,9 %, специфичность – 84,6 %, точность – 82,0 %, ошибка 1-го рода – 21,1 %, ошибка 2-го рода – 15,4%.

Основные научные результаты главы опубликованы в трудах [20; 21].

## ЗАКЛЮЧЕНИЕ

Эндометриоз является хроническим гинекологическим заболеванием, которое серьезно влияет на качество жизни женщин фертильного возраста [180]. На уровне популяции данной патологией страдает от 2 до 11 % женщин в репродуктивном периоде, это составляет около 190 миллионов женщин во всем мире [210; 414; 516]. При этом истинная распространенность генитального эндометриоза до сих пор не известна, так как она зависит от выборки популяции и различных подходов к диагностике и клинической симптоматике [172]. Данная патология в последние годы имеет постоянную тенденцию к увеличению среди населения, при этом негативно влияет на качество жизни женщин и их репродуктивный потенциал [58; 40; 88]. Значительные медико-социальной проблемы, связанные с эндометриозом, указывают на важность понимания его этиопатогенетических механизмов для разработки эффективных для данного заболевания неинвазивных диагностических тестов и терапевтических методов. Патогенез эндометриоза, однако, до сих пор остается неясным, предполагается, что в него вовлечены многофакторные причины, включающие гормональные, воспалительные, иммунологические, генетические, эпигенетические аспекты, условия окружающей среды, а также другие факторы [229; 289]. Как указывала в своей монографии Л. В. Адамян с соавт. [5], генитальный эндометриоз – это болезнь множества теорий, ни одна из которых до настоящего времени не может полностью охватить и выявить все причинно-следственные связи данного заболевания. При этом высказывается мнение, что этиопатогенетические механизмы эндометриоза разной локализации могут иметь значительные отличия [58]. Так, для объяснения этиопатогенеза перитонеального эндометриоза и эндометриомы яичников большое распространение получила гипотеза рефлюкса менструальной крови [5]. Имеется предположение, что глубокие эндометриоидные поражения задних отделов таза формируются при метаплазии остатков Мюллера протока [87; 90]. В своей монографии В. А. Линде [58] указывает на то, что внутренний генитальный эндометриоз развивается из



базального слоя эндометрия, тогда как наружный генитальный эндометриоз, по всей вероятности, происходит из функционального слоя эндометрия, что косвенно подтверждают сведения о разном количестве гормонов к рецепторам в эндометриоидных гетеротопиях различных локализаций. Однако в недавних крупных исследованиях, посвященных патогенезу эндометриоза, акцентируется внимание на едином гистогенезе различных фенотипов эндометриоза. С точки зрения авторов этих мета – анализов данный факт позволяет объяснить морфологическое сходство эндометриоидных гетеротопий при наружном и внутреннем генитальном эндометриозе, и рассматривать их как разновидности одного заболевания [439; 515]. Симптомы эндометриоза чаще всего бывают неспецифичными, поэтому первоначальные свидетельства этого заболевания обычно основываются на совокупности его признаков [3; 113]. Данная патология характеризуется длительными задержками в его диагностике. В большинстве промышленно развитых стран время между появлением первых симптомов заболевания и медицинским диагнозом эндометриоз составляет более восьми лет [9; 198]. Данные о факторах риска эндометриоза, расположенного в разных отделах малого таза до сих пор остаются противоречивыми. Поиск факторов риска, особенно для тяжелых форм эндометриоза, является серьезной проблемой, которая может способствовать улучшению ранней диагностики данной патологии [229].

Оценка клинической картины и правильно собранный анамнез применимы при первичной оценке заболевания. При общем гинекологическом осмотре можно предположить наличие эндометриоза некоторых локализации, например, аденомиоза и эндометриоза влагалища, но эффективность этих методов диагностики является низкой в виду значительной субъективности исследований, а также трудности проведения дифференциальной диагностики с другими заболеваниями малого таза и различными формами эндометриоза [106; 259; 439].

До последнего времени инвазивные методы диагностики, к которым относятся, в первую очередь, диагностическая гистероскопия, диагностическая лапароскопия и лапаротомия, считались наиболее информативными и

безальтернативными методами для выявления различных форм генитального эндометриоза. Имеются многочисленные данные, что эти методы обладают высокой диагностической точностью, при которой чувствительность отмечается на уровне 90,0–95,0 %, а специфичность составляет 75,0–85,0 % [35; 185; 287; 314]. Хирургические методы диагностики позволяют отправлять на патогистологическое исследование образцы тканей, подозрительные на наличие эндометриоза. А патогистологический диагноз при эндометриозе традиционно считается наиболее точным при правильном заборе полученного материала и системном исследовании органов малого таза [191]. Однако в ряде последних исследований указывается, что диагностическая точность хирургических методов может существенно отличаться при различной локализации эндометриоидных очагов и имеет недостатки. Так, если при эндометриозе яичников и перитонеальном эндометриозе чувствительность инвазивной диагностики была выше 90,0 %, то при некоторых формах глубокого инфильтративного эндометриоза, например, при поражениях ректосигмоидального отдела кишечника эти методы малоэффективны, с чувствительностью менее 20,0 % [52; 117; 444]. При аденомиозе диагностическая лапароскопия показана только при тотальном поражении матки [118]. В своей монографии Л. В. Адамян с соавт. (2006) также указывала на нецелесообразность использования гистероскопии в качестве самостоятельного метода диагностики внутреннего эндометриоза [5]. На точность инвазивной диагностики негативно влияют значительная распространенность патологического процесса, наличие спаек малого таза и сочетание различных форм эндометриоза [191; 314; 448].

В последнее время происходит радикальное совершенствование неинвазивных инструментальных методов обследования, среди которых наибольшее распространение получили магнитно-резонансная томография (МРТ) и эхография. МРТ при диагностике генитального эндометриоза имеет высокую точность, несмотря на это, ее рекомендуют использовать в качестве метода второй линии [238]. Считается, что МРТ целесообразно проводить при спорных случаях эндометриоза и при сочетании данного заболевания с лейомиомой,

которые вызывают затруднения при ультразвуковом исследовании. При этом МРТ имеет ряд недостатков, ограничивающих его применение. К ним можно отнести высокую стоимость, дискомфорт у некоторых пациенток из-за необходимости подготовки кишечника и использования внутривенного контрастного вещества, а также потребности в высококвалифицированных специалистах лучевой диагностики, проводящих МРТ исследование [107; 312].

Ультразвуковая диагностика считается методом визуализации первой линии для диагностики эндометриоза. В нескольких недавних систематических обзорах с мета-анализом сравнивались диагностические показатели эхографии и МРТ. Во всех этих исследованиях был сделан вывод, что УЗИ имеет сходную диагностическую точность с МРТ, где чувствительность эхографии и МРТ для выявления генитального эндометриоза составила 45–95 % и 50–96 %, соответственно, а специфичность – 40–85 % и 50–90 %, соответственно [352]. Однако диагностическая ценность эхографии находится в большой зависимости от локализации эндометриоидных гетеротопий. Если для диагностики эндометриомы яичников трансвагинальное ультразвуковое исследование считается «золотым стандартом», то точность эхографии в диагностике аденомиоза значительно ниже, особенно при сочетании его с миомой матки, а в диагностике глубокого инфильтративного эндометриоза до последнего времени ультразвуковые методы считались малоэффективными [25; 42]. В последние годы прикладываются значительные усилия в совершенствовании методик эхографической диагностики эндометриоза. Разрабатываются новые схемы обследования женщин с подозрением на глубокий инфильтративный эндометриоз [53]. Использование трехмерной визуализации значительно усилило диагностические возможности эхографии, в первую очередь, аденомиоза, где позволило оценивать переходную зону матки с точностью, превышающей МРТ [243]. Настоящим прорывом в ультразвуковой диагностике генитального эндометриоза за последние годы можно считать использование принципа международного консенсуса. Он заключается в том, что были созданы международные рабочие группы по эндометриозу (IDEA, MUSA, WERF EPNet),

которые предпринимают серьезные попытки усовершенствовать методики исследования данного заболевания различной локализации, и стандартизировать подходы к различным аспектам эндометриоза, таким как этиопатогенез, диагностика, лечение, профилактика [110; 450; 501–504]. Однако, несмотря на значительные успехи неинвазивной диагностики генитального эндометриоза, проблема стандартизации сонографических исследований еще далека от решения. Многие новые методики ультразвуковой диагностики этого заболевания на настоящий момент не подтвердили свою результативность по сравнению с традиционными методами эхографии [147; 154; 344]. В настоящее время сохраняется ряд противоречий по эффективности использования эхографических методов в диагностике генитального эндометриоза различной локализации, в первую очередь, это относится к аденомиозу, и многим формам глубокого инфильтративного эндометриоза. Методы ультразвуковой эхографии в диагностике генитального эндометриоза требуют еще значительного усовершенствования [473; 433]. По мнению С. Ехасоустос и соавт. [242], к данному времени не существует согласия среди специалистов сонологов относительно наиболее точного признака, или комбинации признаков для ультразвуковой диагностики данного заболевания. В работе подчеркивается, что большие перспективы в выявлении генитального эндометриоза с помощью эхографии могут открываться при разработке новых комплексных подходов к данному заболеванию [242]. Все вышеуказанное подтверждает актуальность проведения исследований, направленных на поиск новых, патогенетически обоснованных методов неинвазивной диагностики, лечения и профилактики генитального эндометриоза.

В связи с вышеизложенным, целью нашего исследования стало повышение эффективности восстановления здоровья женщин с генитальным эндометриозом путем разработки и внедрения персонализированных методов ультразвуковой диагностики и мониторинга лечения пациенток с данной патологией в зависимости от локализации очагов поражения.

Для достижения поставленной цели нами были решены следующие задачи:

1. Провести ретроспективный анализ медицинской документации для сопоставления эхографических и патогистологических диагнозов и определения факторов риска возникновения генитального эндометриоза.

2. Выявить особенности маточной структуры и гемодинамики при аденомиозе и при его сочетании с лейомиомой.

3. Определить эхографические особенности овариальной структуры, гемодинамики и состояния овариального резерва при эндометриодных кистах яичников.

4. Выявить эхографические критерии диагностики глубокого инфильтративного эндометриоза в зависимости от локализации очага поражения.

5. Изучить влияние беременности на состояние генитального эндометриоза и определить воздействие данного заболевания на течение и исходы беременности.

6. Разработать математическую модель диагностики внутреннего эндометриоза на основании трансвагинальных эхографических критериев и оценить её результативность.

7. Оценить эффективность комплексного подхода к ультразвуковой диагностике у пациенток с генитальным эндометриозом в зависимости от очага локализации.

8. Определить эффективность разработанных персонализированных диагностических мероприятий для мониторинга лечения генитального эндометриоза.

Для выполнения поставленных в работе цели и задач, была разработана программа исследования, которая включала несколько этапов:

На **первом** этапе было проведено эпидемиологическое исследование частоты и структуры генитального эндометриоза. Для оценки распространенности генитального эндометриоза был проведен ретроспективный анализ медицинской документации Донецкого республиканского центра охраны материнства и детства. Было проанализировано 9987 историй пациенток, находящихся на лечении в гинекологическом отделении, из них 1411 женщин с гистологически

верифицированным диагнозом генитальный эндометриоз после оперативного вмешательства. Почти у половины женщин с генитальным эндометриозом отмечалось наличие других доброкачественных образований тела матки, таких как миома матки и аномалии развития женских половых органов.

Следующим шагом было проведение исследования случай-контроль 330 пациенток, у которых после оперативного гинекологического лечения был подтвержден «чистый» эндометриоз. С помощью анкеты у них анализировались демографические характеристики, семейная предрасположенность, репродуктивное состояние, акушерско-гинекологический анамнез, симптомы эндометриоза и физикальные особенности пациенток. У них были выявлены факторы риска реализации генитального эндометриоза в зависимости от его локализации.

На **втором** этапе для выявления наиболее характерные признаки генитального эндометриоза различной локализации был проведен ряд комплексных проспективных исследований пациенток с подозрением на данную патологию.

Был проведен сравнительный анализ эффективности трансабдоминальной, трансвагинальной эхографии и МРТ у 110 женщин с жалобами на хроническую тазовую боль и подозрением на наличие внутреннего эндометриоза в сочетании с другой доброкачественной патологией матки. Результаты неинвазивной диагностики были в слепую сопоставлены с заключениями гистопатологического исследования с расчетом их чувствительности, специфичности, диагностической точности и прогностической ценности положительного и отрицательного результата.

Для выявления наиболее типичных для аденомиоза эхографических признаков было обследовано 210 женщин с подозрением на наличие данного заболевания. Им всем производилось двухмерное трансвагинальное ультразвуковое исследование. Данные ультразвуковой эхографии сопоставлялись с результатами патогистологического исследования с определением количества ложноположительных и ложноотрицательных результатов. При этом для каждого

исследованного эхографического признака внутреннего эндометриоза были рассчитаны чувствительность, специфичность, точность, прогностическая ценность положительного и отрицательного результата, в том числе при сочетании аденомиоза с другой патологией матки (лейомиомой и гиперплазией эндометрия).

Проведено сравнение эхографических критериев аденомиоза и лейомиомы матки. Целью исследования было выявление эхографических признаков, позволяющих с большой точностью провести дифференциальную диагностику аденомиоза и лейомиомы матки. При этом была обследована 141 женщина, из которых у 85 была произведена гистерэктомия по поводу данных заболеваний матки. Основную группу составили 56 женщин с «чистым» аденомиозом, группу сравнения составили 45 пациенток с «чистой лейомиомой матки», в контрольную группу вошли 40 гинекологически здоровых женщин. Диагноз аденомиоз и лейомиома матки были верифицированы с помощью патогистологического исследования. Для оценки этих двух патологических состояний матки сравнивались ультразвуковые признаки аденомиоза и лейомиомы матки, выявленные с помощью двухмерной и трехмерной эхографии. Акцент в исследовании ставился на выявлении особенностей переходной эндомиометриальной зоны (МСЗ) матки, определяемой при помощи 3D визуализации, которые могли отличаться при данных патологических состояниях.

Для оценки особенностей васкуляризации матки при аденомиозе было исследовано 43 пациентки с узловой формой данного заболевания, 78 пациенток с лейомиомой матки, которые составили группу сравнения и 30 пациенток с неизменной маткой, которые вошли в контрольную группу. У этих женщин проводилась качественная и количественная оценка кровотока в патологическом очаге, миометрии и в маточных артериях. При количественной оценке кровотока оценивали его максимальную скорость, индекс резистентности, а также индекс васкуляризации, выявляемый при 3D доплерографии.

Следующим шагом нашего исследования была оценка эхографических критериев эндометриомы яичников при сравнении другими доброкачественными

опухолями яичников неэндометриоидной природы. Было проведено 358 исследований у пациенток с подозрением на объемные доброкачественные образования придатков матки. Диагноз киста яичника был установлен у 318 женщин. У 30 пациенток были выявлены функциональные кисты яичников, они были исключены из исследования. Все пациентки были прооперированы при помощи лапароскопии, гистоструктура образований была подтверждена с помощью патогистологических исследований. У всех пациенток с кистами яичников исследовалась их васкуляризация. При наличии кровотока в просвете кисты, ее перегородке или капсуле в режиме ЦДК определяли уголнезависимые показатели.

Также проводилась оценка овариального резерва у женщин эндометриозом. С этой целью в исследование была включена 61 больная с односторонними эндометриоидными кистами яичников, неизменным контралатеральным яичником и регулярным менструальным циклом. Всем пациенткам в предоперационном периоде и через один месяц после операции проводилась трансвагинальная эхография, в которую был включен подсчет количества антральных фолликулов при помощи 3D эхографии с использованием опции VOCAL. Также у этих пациенток оценивалось изменение концентрации антимюллера гормона в сыворотке крови, в те же сроки, когда проводился подсчет количества антральных фолликулов яичников. Данным больным при помощи лапароскопии была произведена цистэктомия с сохранением неизменной части яичника. Контрольную группу составили 43 здоровых женщин. Для верификации диагноза эндометриоз проводилось гистологическое исследование макропрепаратов, полученных во время операции.

У данной группы пациенток изучали влияние хирургического удаления эндометриомы на васкуляризацию пораженного яичника. Кровоснабжение пораженного яичника сравнивали с неизменным контралатеральным яичником. Исследование проводили с помощью 3D ангиографии. При качественной оценке васкуляризации изучали пространственное расположение, выраженность ветвления сосудов, уровень цветовой насыщенности кровотока в яичниках. При



количественной оценке кровотока рассчитывали индексы васкуляризации в строме яичников (VI FI VFI), а также уголнезависимые показатели в маточных и яичниковых артериях.

Заключительным шагом в оценке наиболее характерных эхографических признаков генитального эндометриоза стало исследование пациенток с подозрением на наличие очагов глубокого инфильтративного эндометриоза. Для этого нами был разработан алгоритм комплексного обследования женщин с подозрением на присутствие данной патологии. В исследование были включены 124 пациентки, у которых имелись клинические симптомы, характерные для генитального эндометриоза. Диагноз устанавливался после проведения двух/трехмерной внутриволостной эхографии с последующей его лапароскопической оценкой и гистологическим подтверждением.

В соответствии с разработанным нами оригинальным алгоритмом комплексного подхода к эхографическому исследованию были осмотрены все потенциальные места для внутреннего и наружного генитального эндометриоза. Акцент в исследовании делался на выявление очагов глубокого инфильтративного эндометриоза, которые наиболее трудные для ультразвуковой диагностики. Исследование начиналось с оценки основных эхографических критериев внутреннего эндометриоза. При исследовании эндометриомы яичников выделяли ее атипичные формы и наличие целующихся кист. Особое внимание обращали на подвижность матки и придатков. Уменьшение подвижности, или фиксированное положение которых, предполагало наличие спаек, облитерации прямокишечно-маточного углубления, очагов эндометриоза в кишечнике и фаллопиевых трубах. Выявление этих критериев было основанием для расширения эхографического исследования. При котором определяли очаги с повышенной чувствительностью в малом тазу, наличие перитонеальных кист, гидросальпинксов / гематосальпинксов. Для определения облитерации Дугласова использовали «признак скольжения» в режиме динамической визуализации [386]. Поражения эндометриозом крестцово-маточных связок определяли в среднесагитальной проекции матки, их толщину измеряли в месте впадения

связки в шейку матки. Эндометриоидные гетеротопии в прямой кишке описывали в соответствии с сегментом кишки, в котором они встречались. Также исследовали заднюю стенку влагалища и ректовагинальную клетчатку. Для всех очагов эндометриоидной инфильтрации рассчитывались распространенность, чувствительность, специфичность, положительные и отрицательные прогностические значения, точность теста, положительные и отрицательные отношения правдоподобия, относительный риск и отношение шансов.

На **третьем** этапе оценивали влияние генитального эндометриоза (внутреннего и наружного) на исходы беременностей и перинатальные исходы.

Для определения частоты эндометриоидных кист яичников на фоне гестации и изучения влияния беременности на состояние эндометриомы было проведено когортное исследование. Проанализировано 33614 беременностей, произошедших в течение 10 лет в условиях Донецкого республиканского центра охраны материнства и детства с использованием карт наблюдения за беременными и истории их родов, в том числе записи акушерско-гинекологического осмотра и результаты ультразвукового исследования. Данные об операциях и исходах родов были поделены на два последовательных пятилетних периода: с 2009 по 2013 и с 2014 по 2019 гг. Оценка эндометриоидных кист яичников осуществлялась при скрининговых УЗИ органов малого таза всех пациенток в сроке 11–13 недель беременности с использованием трансабдоминальной и трансвагинальной эхографии и с подробной верификацией придатков матки. Последующие обследования выполнялись в сроках 18–24, 28–32 и 36–39 недель беременности.

Для оценки исходов беременностей и родов у женщин с различными формами генитального эндометриоза сначала были ретроспективно проанализированы истории родов пациенток, у которых предварительно было проведено хирургическое лечение наружного эндометриоза, и беременность у которых наступила без помощи вспомогательных репродуктивных технологий. За период 2009–2013 гг. были проведены 1263 лапароскопические операции по поводу наружного эндометриоза с последующим гистологическим

подтверждением диагноза. В дальнейшем под наблюдением оставались 1018 пациенток. Из них забеременели 439 женщин (первобеременные). У 158 из них беременность наступила естественным путём. В 7 случаях наблюдалась многоплодная беременность – они были исключены из исследования. Оставшиеся в под наблюдением женщины основной группы (151 человек) были распределены следующим образом: 1-я подгруппа (112 человек) с эндометриомой яичников (ЭЯ); 2-я подгруппа (39 человек) – с глубоким инфильтрационным эндометриозом (ГИЭ). Контрольную группу составили 1019 первобеременных, гинекологически здоровых женщин, роды у которых произошли в ДРЦОМД в 2013 г. Полученные результаты подвергались анализу, который включал детальное описание эндометриоидных поражений, осложнения, возникшие во время беременности, срок родов, способ родоразрешения и массу тела плода.

В следующем исследовании оценивали влияние генитального эндометриоза, как внутреннего, так и наружного, на исходы беременностей и родов. Для этого было проведено проспективное когортное исследование за период с 2014 по 2019 год. Предварительно были обследованы женщины ( $n = 600$ ), которые хотели забеременеть, и у которых имелось подозрение на генитальный эндометриоз на основании клинических признаков и данных ультразвукового исследования. У них были исследованы все потенциальные локализации генитального эндометриоза. Информация о ранее перенесенных операциях по поводу эндометриоза была подтверждена результатами гистологического исследования. Их этих женщин у 358 наступила беременность (они вошли в основную группу). Контрольную группу ( $n = 150$ ) составила случайная выборка из всех женщин, родивших за период с 2014 по 2019 г.г. в ДРЦОМД ( $n = 12\ 243$ ). Критерием включения женщин в контрольную группу было отсутствие диагноза генитальный эндометриоз и беременность, наступившая без использования вспомогательных репродуктивных технологий. У всех беременных исследуемых групп изучались осложнения во время гестации, исходы родов, методы родоразрешения.

**Четвертым** этапом исследования стала разработка математической модели диагностики аденомиоза матки на основании анализа эхографических критериев. Для этого были обследованы 100 женщин в репродуктивном возрасте, подвергшихся оперативному лечению (удаление узлов или гистерэктомия) по поводу доброкачественной патологии органов малого таза: 64 пациентки с наличием аденомиоза матки (группа А), из которых 43 – с «чистым» аденомиозом матки (группа ЧА), 21 – с аденомиозом в сочетании с лейомиомой матки (группа А+Л); 36 – с «чистой» лейомиомой матки (группа ЧЛ). Группу контроля составили 30 практически здоровых женщин фертильного возраста, обратившихся в отделение планирования семьи по поводу контрацепции.

Показанием к хирургическому лечению была неэффективность проводимой гормональной терапии по поводу синдрома хронической тазовой боли. Производилось гистологическое исследование макропрепаратов, удаленных во время операций. Для выявления факторных признаков, связанных с наличием аденомиоза, и построения системы прогнозирования диагноза был использован метод построения многофакторных моделей классификации [78].

Исходно оценка моделей проводилась на 9 факторных эхографических признаках. Анализ проводился по результатам наблюдения 130 пациенток, при этом, диагноз лейомиома или здоровая ( $Cl_1$ ) был выставлен 66 пациенткам, диагноз «чистый аденомиоз» или аденомиоз+лейомиома ( $Cl_2$ ) – 64 женщинам.

Для контроля переобучения математических моделей и проведения оценки их адекватности [518] все случаи были разделены в 3 множества: для расчета параметров моделей использовалось обучающее множество, 100 случаев) для контроля переобучения моделей применялось контрольное множество, 10 случаев и для проверки адекватности моделей на новых данных использовалось подтверждающее множество, 20 случаев.

На заключительном, **пятом** этапе исследования была проведена оценка возможности использования разработанной модели прогнозирования внутреннего эндометриоза для изучения влияния диффузного аденомиоза на маточно-

плацентарный кровоток у беременных и для мониторинга лечения аденомиоза прогестагенами.

Для оценки воздействия диффузного аденомиоза на маточно-плацентарный кровоток при беременности, на фоне данной патологии, было проведено проспективное исследование на базе ДРЦОМД за период с 2015 по 2022 год. В данное исследование было включено 89 беременных, у которых до зачатия был установлен эхографический и/или гистологический диагноз диффузный аденомиоз. Диагноз аденомиоз ставился при помощи ранее разработанной нами модели прогнозирования вероятности наличия аденомиоза матки на этапе планирования беременности [60; 76]. Эта модель использовалась нами для формирования группы высокого перинатального риска среди желающих забеременеть пациенток с внутренним эндометриозом на этапе планирования беременности. Контрольную группу составили 70 беременных женщины без признаков заболевания (отсутствие предыдущего диагноза эндометриоза любой локализации, наличие нормального трансвагинального УЗИ до беременности и отсутствие в анамнезе симптомов, характерных для эндометриоза). Кроме оценки маточно – плацентарного кровотока в ходе исследования были собраны данные о наличии осложнений во время гестации, исходах беременности, методах родоразрешения.

Для оценки результативности модели прогнозирования внутреннего эндометриоза при мониторинге терапии прогестагенами было проведено перекрестное исследование, в которое вошли 167 пациенток фертильного возраста, которые были госпитализированы в гинекологическое отделение Донецкого республиканского центра охраны материнства и детства для оперативного лечения. Показанием к хирургическому лечению была неэффективность проводимой гормональной терапии по поводу синдрома хронической тазовой боли. При гистологическом исследовании у них был выявлен внутренний эндометриоз. В послеоперационном периоде 76 пациенткам с аденомиозом был назначен препарат диеногест в дозе 2 мг ежедневно, непрерывно в течение 6 месяцев, они вошли в основную группу исследования. В

группу сравнения вошла 91 пациентка с верифицированным аденомиозом, которые получали в качестве консервативного лечения прогестаген норэтистерона ацетат в пероральной дозе 2,5 мг один раз в день также в течение 6 месяцев.

Для мониторинга лечения аденомиоза использовалась разработанная нами ранее модель прогнозирования данной патологии. Проверялась возможность использования критерия «Y» из нашей модели для мониторинга лечения аденомиоза прогестагенами (диенгест и норэтистерона ацетат), которые в исследовании выступили в качестве зависимых переменных. Ковариатами в нашей работе явились такие симптомы эндометриоза, как наличие и тяжесть дисменореи, глубокой диспареунии и неменструальной боли в области таза, а также сводные показатели физического (FCS-12) и ментального (MCS-12) здоровья. Степень выраженности симптомов тазовой боли оценивалась с использованием числовой рейтинговой шкалы боли (NRS-11), а FCS-12 и MCS-12 рассчитывались с помощью опросника для оценки состояния здоровья SF-12. Для выполнения поставленной цели был применен множественный логистический регрессионный анализ. В качестве дополнительной оценки результатов, полученных при регрессионном анализе, для нашей модели были рассчитаны чувствительность, специфичность, диагностическая точность, ошибка 1-го рода и ошибка 2-го рода.

По данным ретроспективного исследования частота гистологически подтвержденного генитального эндометриоза среди прооперированных больных была выявлена в 23,8 % случаев. Эндометриоз без сопутствующей патологии («чистый» эндометриоз) в зависимости от его локализации распределился следующим образом: наиболее часто наблюдался «чистый» эндометриоз яичников – у 205 (48,5 %) женщин, «чистый» аденомиоз матки встречался несколько реже – у 137 (32,4 %) пациенток, а «чистый» глубокий инфильтративный эндометриоз встречался только у 81 (19,1 %) больных. Причем у 49,7 % из них отмечалось наличие других доброкачественных образований тела матки, таких как миома матки и аномалии развития женских половых органов. У 287 (20,3 %) пациенток отмечалось сочетание эндометриоза различной

локализации наличие одновременно всех исследуемых форм генитального эндометриоза (аденомиоз + эндометриома яичников + глубокий инфильтративный эндометриоз) наблюдалась у 19 женщин, что составило 1,3 % случаев.

При сопоставлении гистологического диагноза с данными эхографического исследования нами было выяснено, что на дооперационном этапе при ультразвуковом исследовании эндометриоз не был диагностирован у 674 (47,8 %) женщин. При эндометриоидных кистах яичников и аденомиозе частота ложноотрицательных диагнозов составила 9,1 % и 14,4 % соответственно. Наибольшие затруднения при ультразвуковой диагностике вызывали сочетание аденомиоза с миомой матки и также множественные формы поражения генитального эндометриоза где ложноотрицательный результат составил 435 случаев (64,5 %). Глубокий инфильтративный эндометриоз (81 случай – 12,0 %) не был диагностирован во время ультразвуковой эхографии и являлся только патогистологическим диагнозом.

Эндометриоз является одной из самых распространенных гинекологических заболеваний. Причем до сих пор нет точной информации об ее истинной распространенности среди населения [414]. В нашем исследовании распространенность эндометриоза в общей выборке женщин, проходящих оперативное вмешательство сопоставима с результатами [210; 229], где частота эндометриоза в популяции составила 25–40 %.

Оценка частоты встречаемости этого заболевания способствовала в формировании групп пациенток в нашем исследовании. Также нами была выявлена недостаточная эффективность стандартных методов ультразвуковой диагностики у пациенток с подозрением на наличие генитального эндометриоза. Это подтверждает актуальность работы и необходимость усовершенствования эхографических методов диагностики данной патологии.

До сих пор существуют противоречивые данные, для какой возрастной группы более характерен эндометриоз. В ряде исследований указывалось, что увеличение возраста женщин является фактором риска эндометриоза [423; 120]. С

другой стороны имеются публикации, где указывается, что данное заболевание «молодеет» и частота женщин с диагнозом эндометриоз у девочек-подростков и женщин раннего фертильного возраста в последнее время постоянно увеличивается [4]. В нашем исследовании наблюдалась существенная разница между средним возрастом больных эндометриозом, который был значительно больше, чем у женщин без этой патологии. При этом, средний возраст пациенток с эндометриозом яичников и ГИЭ относился к среднему репродуктивному периоду, а у больных аденомиозом – к старшему репродуктивному периоду.

В нашем исследовании у женщин рабочих профессий эндометриоз встречался значительно реже. Это косвенно подтверждает результаты других авторов, в которых был показан более высокий уровень эндометриоза среди образованных женщин [39]. Это можно объяснить возможной задержкой деторождения у женщин с высшим образованием.

В ряде публикаций сообщено об обратной связи между индексом массы тела и эндометриозом, где женщины с диагнозом эндометриоз значительно чаще имеют стабильно худощавое телосложение в подростковом возрасте [4; 172; 122; 291]. Также указывалось, что табакокурение препятствует развитию эндометриоза [3; 122; 241 291]. В нашем исследовании курение пациенток и их низкий индекс массы тела (ИМТ) также имели статистическую значимость и явились факторами риска эндометриоза.

Раннее начало половой жизни в нашей работе явилось фактором риска эндометриоза. что не совпадает с данными М. Ashrafi и соавт. [241], которые получили противоположные результаты.

Проведенный анализ соматической патологии показал у пациенток значительное увеличение по сравнению с женщинами без эндометриоза частоты заболевания органов мочевыделительной системы и болезней органов пищеварения, частота которых составила 16,9 % и 18,2 % соответственно. Увеличение заболеваний органов желудочно-кишечного тракта связано с пациентками, страдающими глубокими инфильтративным эндометриозом, на долю которых приходится 33 случая, что составляет 55,0 % частоты данной



патологии. Полученные нами результаты могут свидетельствовать о взаимном влиянии сопутствующей патологии данной локализации на прогрессирование очагов эндометриоза.

Связь между характеристиками менструального цикла и эндометриозом остается до сих пор неясной, так как данные, полученные разными исследователями, являются очень противоречивыми. Большая часть исследований на сегодняшний день указывает, что ранняя менструация (< 11 лет) увеличивает риск эндометриоза [5; 229; 291]. Хотя в ряде других работ не обнаружено какой-либо существенной разницы между возрастом менархе и эндометриозом [140; 241]. С. М. Peterson и соавт. [413] в своем исследовании сообщили, что ими не было выявлено никакой связи между эндометриозом и характером менструального цикла, включая среднюю продолжительность цикла, длительность менструального кровотечения и возраст менархе. А большое исследование К. Е. Nnoaham и соавт. [282] показало, что более короткая продолжительность менструального цикла и раннее менархе связано с увеличением риска эндометриоза. По полученным в нашей работе данным раннее менархе, короткий менструальный цикл, длительное менструальное кровотечение также явились факторами риска развития эндометриоза, а регулярность менструального цикла не стало фактором риска этого заболевания. В целом, наши результаты подтверждают теорию ретроградной менструации Симпсона, согласно которой женщины при большей менструальной контаминации таза подвержены повышенному риску эндометриоза [229; 282]. Кроме того считается, что позднее наступление беременности и длительная задержка между менархе и первой беременностью являются факторами, повышающими вероятность развития данного заболевания [293].

В нашем исследовании была проанализирована наследственная предрасположенность к эндометриозу. У нас не было получено статистически значимых данных, что риск заболеть у женщин первой и второй степени родства по наследованию эндометриоза выше, чем у здоровых женщин. Наиболее высокая частота наследственной предрасположенности к эндометриозу оказалась в только в

подгруппе с глубоким инфильтрационным эндометриозом, где у родственников 1-й и 2-й степени родства она составила 12,5 % и 3,75 % соответственно. Следует отметить, что наши результаты не согласуются с данными ряда исследователей, в которых выявлена наследственная предрасположенность к эндометриозу, которая определяется сложными генетическими дефектами, имеющими связь с несколькими генами [3; 263; 288; 423].

При анализе генеративной функции наличие родов имело обратную связь с эндометриозом в нашем исследовании, а наличие абортс явилось фактором риска данной патологии. При этом невынашивание беременности не выявило связи с эндометриозом. Бесплодие статистически чаще встречалось у женщин с эндометриозом и также явилось фактором риска этой патологии. Эти данные согласуются с результатами ряда других исследований [154; 173; 262; 369]. Несколько исследований показывают, что длительная продолжительность бесплодия при отсутствии других причин сама по себе может стать предшественником эндометриоза [229; 241].

Использование контрацепции, таких как КОКи и ВМС, как известно, влияет на объем менструальной крови. Если ретроградная менструация вовлечена в этиопатогенез эндометриоза, можно ожидать, что использование ВМС (частой причины меноррагии) увеличит риск этого заболевания. Brown и соавт. (2018) получили данные, что использование контрацептивов связано с риском данной патологии, при этом предположили, что использование КОК не столько влияет на развитие эндометриоза, сколько назначается при косвенных признаках этого заболевания [363]. В другом исследовании воздействие КОК было связано с более низким риском эндометриоза [200]. Результаты нашего исследования также выявили наличие достоверно значимой разницы между воздействием ВМС и КОК у женщин с эндометриозом, хотя при этом была получена слабая корреляция с этим заболеванием.

В настоящем исследовании мы наблюдали умеренную связь между эндометриозом с операциями на органах малого таза в анамнезе ( $r = 0,405$ ) и

наличием воспалительных заболеваний в анамнезе ( $r = 0,429$ ), которые также могут быть факторами риска данного заболевания.

Согласно полученным результатам нашего исследования эндометриоз имеет сильную связь с наличием симптомов хронической тазовой боли. У нас была выявлена значительная разница между симптомами эндометриоза в зависимости от его локализации.

P. Vercellini и соавт. [154] в своем мета – анализе указывают, что симптомы эндометриоза, такие как диспареуния, дисменорея, тазовая боль напрямую связаны с его локализацией, также было отмечено, что стадия заболевания в большей степени связана с тяжестью дисменореи а не с болью во время предменструального синдрома.

В нашем исследовании у пациенток с эндометриозом выявлено достоверное увеличение запоров и диареи. У них также была выявлена умеренная связь с эндометриозом ( $r = 0,404$ ). Данная патология кишечника чаще выявлялась у женщин с аденомиозом (33,0 % и 29,0 %) и глубоким инфильтративным эндометриозом (56,2 % и 60,0 %), что свидетельствует о том, что в патологический процесс может вовлекаться дистальный отдел кишечника, а синдром раздраженного кишечника следует рассматривать как сопутствующую патологию данного заболевания [441].

В исследовании сильную связь ( $r \geq 0,7$ ) с эндометриозом получили следующие факторы: синдром хронической тазовой боли ( $r = 0,742$ ), синдром хронической усталости ( $r = 0,749$ ), диспареуния ( $r = 0,702$ ); значительная связь ( $r \geq 0,5$ ) с данной патологией была установлена для межменструальных кровянистых выделений ( $r = 0,663$ ), бесплодия ( $r = 0,624$ ), альгодисменореи ( $r = 0,613$ ), короткого менструального периода ( $r = 0,595$ ), длительных менструаций ( $r = 0,504$ ); умеренная связь ( $r \geq 0,3$ ) с эндометриозом выявлена для медицинских аборт в анамнезе ( $r = 0,454$ ), обратная связь для родов в анамнезе ( $r = -0,434$ ) и раннего менархе ( $r = 0,433$ ). Они могут быть полезны при скрининге данного заболевания и в определенной мере являться предикторами для диагноза эндометриоз. На ранних этапах диагностики необходимо иметь достаточно

информации об этих характеристиках пациенток и симптомах эндометриоза. При этом следует учитывать, что количество беременностей в анамнезе выявило обратную связь с эндометриозом.

Кроме того, наше исследование предполагает, что при внутреннем и наружном генитальном эндометриозе выявлены одинаковые факторы риска, что дает эпидемиологическую поддержку гипотезе о том, эти состояния имеют сходные этиопатогенетические механизмы [515].

При анализе сравнения неинвазивных методов диагностики аденомиоза трансабдоминальная эхография показала низкую чувствительность (33,8 %) при высокой специфичности (91,7 %) и неплохой диагностической точности (72,9 %), прогностической ценности положительного (79,1 %) и отрицательного (70,4 %) результата. Данный метод может применяться только как дополнительный метод диагностики внутреннего эндометриоза. Трансвагинальная эхография получила приемлемые, умеренно точные результаты. Диагноз аденомиоза корректно был установлен в 23 случаях, в 5 случаях были получены ложноположительные результаты, а в 12 случаях – ложноотрицательные результаты. Чувствительность ТВУЗИ составила 66,0 %, специфичность 92,4 %, общая точность – 84,5 %, прогностическая ценность положительного и отрицательного результата трансвагинальной эхографии составила 90,2 % и 85,8 % соответственно. При сочетании аденомиоза с лейомиомой матки чувствительность диагностики аденомиоза составила только 40,0 %, при достаточно высокой специфичности – 83,8 %, диагностическая точность – 69,7 %, а прогностическая ценность положительного и отрицательного результата трансвагинальной эхографии в сочетании с лейомиомой составили 53,8 % и 74,7 % соответственно. Чувствительность МРТ в диагностике аденомиоза составила 73,8 %, специфичность – 94,6 %, диагностическая точность – 88,2 %, прогностическая ценность положительного и отрицательного результата составили 86,7 % и 89,4 % соответственно. В нашем исследовании в 9 случаях при МРТ были получены ложноотрицательные результаты, причиной которых была трудность дифференциации переходной эндометриальной зоны от наружного

миометрия. В нашем исследовании результаты эффективности диагностических тестов трансвагинальной эхографии и МРТ, в общем, сопоставимы с некоторым преимуществом последнего. Полученные нами данные согласуются с выводами ряда специалистов лучевой диагностики, которые указывают на сходную диагностическую точность этих двух методов [343; 344; 346; 365]. Однако, как указывал М. Zhang и соавт. [344] в недавнем обзоре литературы, несмотря на высокую информативность МРТ, отсутствие стандартизации этого метода значительно ограничивает его использование. Также до сих пор недостаточно изучена его связь с клинической симптоматикой и тяжестью заболевания [344]. Эти особенности МРТ часто являются причиной противоречивых и спорных результатов в визуализации аденомиоза, снижающих его диагностическую ценность [312]. В качестве малоинвазивного метода первой линии диагностики предпочтительно использовать эхографические методы, а МРТ целесообразно применять для уточнения диагноза и в трудных для диагностики случаях аденомиоза, возникающих при трансвагинальной эхографии [134; 190; 192; 310].

При анализе эхографических признаков аденомиоза было установлено, что внутренний эндометриоз редко бывает изолированным. Он часто ассоциируется с другой патологией матки, такой как миома и гиперпластические процессы эндометрия. В нашем исследовании внутренний эндометриоз сочетался с миомой матки в 38,5 % случаев и с гиперплазией эндометрия в 30,8 % случаев. Эти данные поддерживают концепцию аденомиоза, как гормонозависимого расстройства, которое ассоциируется с постоянно повышенным уровнем эстрогенов [157; 344; 365; 515].

Результаты, полученные в нашем исследовании во многом согласуются с данными других исследований, в которых указывается на возможность диагностики аденомиоза с помощью двухмерного трансвагинального УЗИ с высокой точностью [399; 476]. Однако, полученная нами прогностическая значимость положительного результата двухмерной трансвагинальной эхографии для диагностики аденомиоза ниже, чем в ряде исследований (55,3 против 71,0 и 83,3 соответственно) [344; 365]. Это можно объяснить различиями

патогистологических диагностических критериев внутреннего эндометриоза и тем, что мы не исключили из нашего исследования пациенток с большими множественными миомами матки, что могло привести к некоторому искажению результатов исследования. При этом М. Bazot и соавт. [157] в своем исследовании указывает, что трансвагинальное ультразвуковое исследование имеет низкую чувствительность (38,4 %) при проведении систематического (безвыборочного) популяционного скрининга у пациенток.

Таким образом, наибольшую чувствительность при диагностике внутреннего эндометриоза в нашем исследовании имеет гетерогенность миометрия (80,8 %), а эхогенные борозды в миометрии, общее увеличение размеров матки, с появлением ее шаровидности, и кисты миометрия имеют наиболее высокую специфичность, диагностическую точность и прогностическую значимость положительного результата.

Нами произведен анализ эхографических признаков внутреннего эндометриоза с лейомиомой матки, которая значительно снижает точность установления правильного диагноза. Были получены данные, показывающие, что сочетание двухмерной трансвагинальной эхографии с трехмерной ультразвуковой визуализацией является эффективным для диагностики аденомиоза, критерии визуализации которого отличаются от лейомиомы матки. Чувствительность трехмерной эхографии в исследовании эндомиометриальной соединительной зоны для диагностики аденомиоза была достаточно высокая и составила 83,93 %. Наши результаты согласуются с данными других исследований, что комплексный подход с использованием различных видов эхографии, в том числе 3D реконструкции матки, имеет высокую чувствительность в диагностике аденомиоза, которая по результатам других исследований также находилась в пределах 80,0–90,0 % [106; 107; 476]. В нашей работе наиболее информативными эхографическими признаками в диагностике внутреннего эндометриоза явились: общее увеличение размеров матки, кисты миометрия и неравномерная толщина эндомиометриальной соединительной зоны.

Таким образом, объемная трехмерная эхография эндометриальной соединительной зоны является перспективным методом неинвазивной диагностики аденомиоза с высокой чувствительностью и специфичностью.

При оценке васкуляризации узловой формы аденомиоза и лейомиомы матки была выявлена высокая частоту измененного кровотока в патологических очагах матки. При узловой форме аденомиоза в 97,7 % случаев определялся радиальный тип кровотока, а при лейомиоме радиальная васкуляризация наблюдалась в 12,8 %, а в 87,2 % имелась циркулярная периферическая васкуляризация. Интенсивность кровотока находилась в прямой зависимости от размера узла, индекс васкуляризации при узловом аденомиозе составил  $4,1 \pm 0,32$ , и был достоверно ниже, чем при лейомиоме матки, который составил  $5,6 \pm 0,43$  ( $p < 0,05$ ). У здоровых женщин с неизменённым миометрием индекс васкуляризации был значительно выше, чем в основной группе и группе сравнения ( $p < 0,05$ ), и составил  $8,9 \pm 0,47$ . Различия индекса васкуляризации, а также типа кровотока позволяют проводить дифференциальную диагностику при различной патологии матки. Хотя дифференциация узлового аденомиоза от миомы представляет определённые трудности, проведение ультразвуковой ангиографии (с использованием двухмерной визуализации и 3D реконструкции) позволяет дифференцировать узлы аденомиоза и лейомиомы. Трансвагинальная трехмерная ангиография, являясь достаточно новой техникой неинвазивной диагностики, позволяет дополнить информацию о васкуляризации при аденомиозе и лейомиоме матки.

Чувствительность трансвагинальной эхографии в диагностике эндометриоидных кист яичников составила 90,7 % (95 % ДИ 88,4–95,1); специфичность – 94,2 % (95 % ДИ 89,8–96,7), а прогностическая ценность отрицательного результата – 90,4 % (95 % ДИ 83,8–95,2).

В нашем исследовании эндометриоидные кисты встречались у пациенток более молодого возраста. Они имели более скудную васкуляризацию, с внутренним диффузным достаточно однородным мелкодисперсным содержимым, и были меньшего размера, чем другие исследованные образования придатков

матки. Наибольшее количество расхождений в диагнозе в нашем исследовании было с геморрагическими кистами. Эти наши результаты согласуются с данными, полученными с использованием магнитно-резонансной томографии [196; 238].

В шести из девяти ложноположительных диагнозов эндометриоидной кисты были геморрагические кисты. При эхографии во всех случаях визуализировалась мелкодисперсная несмещаемая гомогенная взвесь, и в только одном из этих случаев, в режиме ЦДК имелась васкуляризация. В двух из 12 ложноотрицательных диагнозов эндометриоидных кист были пограничные кисты яичников, во всех этих случаях определялись внутрикистозные папиллярные разрастания, в одном случае отмечалось гетерогенное содержимое, и все они имели васкуляризацию с низкими значениями ИР и ПИ. В пяти случаях эндометриомы яичников были диагностированы как дермоидные кисты из-за их гетерогенной структуры. Во всех этих случаях в кистах наблюдалось внутреннее диффузное гомогенное мелкодисперсное эхо.

В значительном количестве исследований наиболее характерным эхографическим критерием эндометриоидной кисты яичника считают наличие гомогенной несмещаемой эховзвеси [25; 42; 516]. При этом в исследовании И. А. Озерской и соавт [66] отмечалось, что для правильного диагноза эндометриоз яичников достаточно наличия только одного этого признака. А в исследовании L. Saba и соавт. [196] указывают, что распространенность этого эхосонографического признака составляет только 43 %, и находят его недостаточным. По данным В. Н. Демидова [42] средняя эхогенность была отмечена в 48 % эндометриоидных кист яичников, а изменение эхогенности внутреннего содержимого существенно снижало точность ее диагностики.

Также в современной литературе нет единого мнения о характере внутриопухолевого кровотока при эндометриозе яичников. Некоторые исследователи считают, что при ЦДК внутренне содержимое эндометриоидных кист всегда аваскулярное или васкуляризация встречается меньше, чем в 50 % случаев [66; 238]. Другие авторы отмечают более высокий процент эндометриоидных поражений придатков матки с наличием в них кровотока [196].



В нашем исследовании, наличие васкуляризации было обнаружено в 25,5 % эндометриоидных кист при исследовании в режиме ЦДК (ИР  $0,64 \pm 0,13$ ). Хотя это значение несколько ниже в ДНЭК (ИР  $0,58 \pm 0,13$ ), оба поражения, как представляется, имели достаточно одинаковые количественные уголнезависимые показатели. Характер кровотока в обеих исследуемых группах можно характеризовать как высокорезистентный и низкодистолический. Данный тип спектральной доплерометрии может быть связан с наличием токсических факторов, повышением давления, вызванным накоплением геморрагической жидкости внутри кисты или являться результатом изменений стенок сосудов [426]. Существенные различия были найдены, когда эндометриоидные кисты сравнивали с пограничными опухолями яичников, за исключением двух случаев эндометриоидных кист яичников, когда ошибочно был поставлен диагноз пограничная опухоль яичников из-за наличия диффузного внутреннего эхо. Согласно данным S. K. Agarwal и соавт. [172] такие особенности кровоснабжения могли быть связаны как с активным ростом опухоли, так и с наличием областей свежих кровоизлияний. В ряде исследований отмечалось о выявленных различиях между эндометриоидными кистами яичников и другими доброкачественными опухолями яичников при использовании спектральной доплерографии [117; 193]. Однако, как указывает М. Н. Буланов [25] в своей монографии, воспроизводимость спектральной доплерографии в диагностике эндометриоидных кист яичников является недостаточной для рутинного использования этого метода. Согласно нашим данным, наличие васкуляризации не позволяет выявить различия между эндометриоидными кистами яичников и другими доброкачественными опухолями яичников, хотя значение ПИ в нашем исследовании, было статистически выше при эндометриомах. Наличие васкуляризации выявило полезность для отличия эндометриоидных кист от пограничных опухолей яичников.

Наше исследование позволяет сделать вывод, что в тех случаях, когда выявляемые морфологические изменения яичников неспецифичны, исследование с помощью доплерографии дает дополнительную информацию, которая

позволяет провести правильную дифференциальную диагностику кистозных образований придатков матки.

В нашем исследовании было получено, что хирургическое удаление односторонней эндометриомы снижает количество антральных фолликулов в пораженном яичнике ( $p < 0,001$ ). Также после хирургического вмешательства по поводу односторонней эндометриомы яичника отмечается уменьшение концентрации антимюллера гормона в сыворотке крови после ( $p < 0,001$ ).

Использование трансвагинальной эхографии с наличием 3D режима и опций VOCAL и 5D Follicle позволяет оптимизировать оценку количества антральных фолликулов у пациенток с эндометриомой яичников. А комплексная оценка овариального резерва при помощи трансвагинальной трехмерной эхографии и определения уровня антимюллера гормона повышает надежность оценки овариального резерва при хирургическом удалении односторонней эндометриомы яичника.

Наше исследование продемонстрировало значительно более низкие показатели внутрияичникового кровотока у пациенток с односторонней эндометриомой яичников. Причем хирургическое удаление односторонней эндометриомы яичника негативно влияло на стромальный кровоток, как пораженного, так и интактного контрлатерального яичника, что является косвенным признаком, подтверждающим общее снижение овариального резерва после хирургического удаления эндометриомы [1]. Повышение уголнезависимых индексов в яичниковых и маточных артериях после операции также свидетельствуют о повышении сопротивлению кровотоку и снижению васкуляризации в яичниках. Следует отметить, что снижение индекса васкуляризации (VI) указывает на долю сигнала потока (плотность сосудов), обнаруженного в пределах всего яичника. Это подтверждает точку зрения Е. Д. Дубинской и соавт. [65] о токсическом действии эндометриомы, негативно влияющей на структуру стенки сосудов в вовлеченном в патологический процесс яичнике. FI описывает среднее значение интенсивности потока во всем яичнике (оценка общего овариального кровотока). В нашем исследовании данный

показатель был значительно ниже в пораженном эндометриозом яичнике, но в динамике больше снижался в контрлатеральном яичнике. Это косвенно указывает на общее снижение кровотока в яичниках, и согласуется результатами исследований, где выявлено снижение концентрации антимюллера гормона в сыворотке крови после хирургического вмешательства по поводу односторонней эндометриомы яичника [144]. Показатель VFI является более общим индексом, который демонстрирует интенсивность, как отдельных сосудов, так и потока, которые получены путем умножения показателей VI и FI. Данный индекс также был снижен в нашем исследовании, что согласуется с работами, указывающими на более низкие внутрияичниковые стромальные сосудистые характеристики при эндометриоме [170; 248].

В нашей работе мы провели оригинальную оценку очагов генитального эндометриоза, выполненную при помощи разработанного нами алгоритма комплексного эхографического обследования женщин с подозрением на данное заболевание. Акцент в исследовании был направлен на выявление очагов глубокого инфильтративного эндометриоза, как наиболее трудного для диагностики. Как видно из нашего исследования генитальный эндометриоз является зачастую многоочаговым заболеванием, которое поражает женщин репродуктивного возраста и в лечении требует участие квалифицированных, многопрофильных специалистов, имеющих опыт ведения этой патологии. Точное определение локализации эндометриоидных поражений помогает планировать персонифицированный подход к лечению пациенток с этой патологией. Использование комплексной методики диагностики генитального эндометриоза позволило повысить точность диагностики генитального эндометриоза различной локализации. Нами разработан подробный поэтапный алгоритм диагностики эндометриоидных поражений. Его применение дало возможность при диагностике аденомиоза и эндометриомы яичников, которые выявляются во время рутинного трансвагинального ультразвукового исследования, акцентировать внимание на выявлении очагов глубокого инфильтративного эндометриоза. Наша работа демонстрирует, что предоперационное системное

эхографическое исследование может дать точную оценку наличия и местоположения эндометриоидных гетеротопий и предоставить хирургу полезную информацию о фактическом распространении генитального эндометриоза. Точность трансвагинальной эхографии для выявления очагов поражений глубокого инфильтративного эндометриоза (крестцово-маточные связки, параметрий, ректовагинальная перегородка, прямая кишка, влагалище) с использованием комплексного поэтапного ультразвукового исследования с применением нашего алгоритма значительно выше (77,4–89,5 %), чем при стандартной трансвагинальной эхографии (4,0–37,0 %) [486]. Полученные данные согласуются с рядом других исследований, в которых углубленная эхография является эффективной и в ряде случаев превосходит МРТ [147; 187; 328; 487]. Предлагаемое в исследовании поэтапное изучение очагов эндометриоза «от центра к периферии» с использованием нашего оригинального алгоритма предлагает некоторые новые шаги при выполнении стандартного ультразвукового сканирования. Системная оценка различных участков малого таза (матки, яичников, влагалища, ректовагинальной перегородки, крестцово-маточных связок, параметриев и прямой кишки) позволяет упростить и сделать более эффективным диагностический подход к заболеванию. Данный комплексный алгоритм эхографии стал основой создания диагностической карты генитального эндометриоза. Разработанная в нашем исследовании картографическая диаграмма генитального эндометриоза легко воспринимается и может объективно и четко описать расположение пораженных участков. Предложенный диагностический метод может оказаться важным для гинекологов, поскольку воспроизводит изображения в зависимости от анатомической локализации, полезен при ведении и наблюдении пациенток с эндометриозом, а также может служить картой для хирургических целей.

Опухоли придатков матки за период с 2009 по 2019 г.г. визуализировались при 343 беременностях (1,02 % от общего числа родов), причем на период с 2009 по 2013 приходилось 196 случаев (0,92 %), а после 2014 года таких случаев было 147 (1,2 %). Увеличение частоты образований яичников с 2014 по 2019 г.г.

составило 1,3 раза за период с 2014 по 2019 гг. При этом эндометриоз яичников во время беременности был диагностирован у 72 пациенток, в том числе у 33 женщин – за период 2009–2013 гг., и у 39 беременных – с 2014 по 2019 гг. Частота эндометриоза яичников за последний исследуемый 5 летний период возросла с 0,16 % до 0,32 % от всего количества родов, увеличившись в 2,1 раза по сравнению с предыдущим 5-летним периодом ( $p = 0,029$ ). Наши результаты подтверждают данные U. L. R. Maggiore и соавт [124], в которых утверждается о постоянном увеличении в последние десятилетия частоты эндометриоза на фоне гестации, в том числе эндометриоидных кист яичников.

Встречаемость других типов опухолей яичников за исследуемый период не показала достоверно значимых изменений. Злокачественные новообразования и пограничные опухоли яичников от всего количества родов за исследованный период выявлены 0,02 % и 0,06 % соответственно.

В нашем исследовании определен большой удельный вес у пациенток с эндометриозом яичников, беременностей, наступивших с помощью вспомогательных репродуктивных технологий, который отмечался у 44,4 % женщин. При этом за период с 2009 по 2013 годы частота беременностей после ВРТ составляла 30,3 %, а во втором исследуемом 5 летнем промежутке наблюдался значительный рост количества беременностей после ВРТ, которые составили 56,4 %,  $p = 0,047$ . Это свидетельствует о том, что ВРТ является эффективным методом преодоления бесплодия у женщин с эндометриозом яичников. Результаты нашей работы согласуются с выводами недавнего крупного обзора литературы, в котором сообщается о положительной роли вспомогательных репродуктивных технологий в восстановлении фертильности при эндометриозе [154].

Нами было выявлено, что во время гестации кисты изменялись в большинстве (88,9 %) случаев. Больше, чем у половины беременных (59,7 %) размеры кист уменьшались, а у 22,9 % – они увеличивались. Причем, у 12,5 % женщин развивались явления децидуализации эндометриомы. Признаками децидуализации считались: мелкодисперсное содержимое кисты сниженной

эхогенности, наличие папиллярного бугорка, присутствие перегородки и выраженный кровоток в просвете кисты [154; 438]. Причем уменьшение эндометриоидных кист во время беременности чаще наблюдалось при их небольших размерах, по сравнению с кистами средней и большой величины, которые хуже реагировали на консервативное нехирургическое лечение,  $p = 0,035$ .

Наиболее частыми показаниями к хирургическому вмешательству во время беременности были увеличение размеров кисты и сомнительная сонно-морфологическая картина эндометриоидных поражений. Такая трансформация эндометриомы чаще всего являлась результатом ее децидуализации. По литературным данным считается, что данное преобразование эндометриоидной кисты яичника во время беременности происходит в 77 % случаев при наличии у нее тенденции к росту [438]. В нашей работе децидуализация эндометриомы была выявлена у 43 % женщин с увеличением кисты во время гестации. При этом по данным ряда авторов, децидуализация считается первым шагом к регрессии, и, кроме того, децидуализированные эндометриоидные поражения, обладают сниженной способностью к трансплантации. Оба эти механизма поддерживают потенциально полезное влияние беременности на эндометриоз. Они также могут объяснить различия в развитии эндометриоидных имплантов, поскольку децидуализация происходит не во всех эндометриоидных поражениях, а степень децидуализации может варьировать [124; 154]. При этом имеющиеся в настоящее время результаты исследований не позволяют сделать надежный вывод о связи между стадией заболевания и вероятностью регрессии эндометриоза яичников во время беременности [154]. В нашем исследовании отмечается снижение частоты оперативного удаления эндометриоидной кисты за два последующих пятилетних периода (2009–2013 и 2014 – 2019 гг.),  $p = 0,045$ . Эти результаты подтверждают эффективность используемых консервативных методов ведения пациенток при эндометриозе яичников. О подобных результатах также было сообщено в работе В. Leeners и соавт. [457], где указано о важности и возможности нехирургических методов лечения пациенток с эндометриозом яичников во время беременности.

Также нами были получены данные, что эндометриоидные кисты малых размеров не влияют на течение гестации и перинатальные исходы. Однако кисты больших размеров могут способствовать развитию осложнений во время беременности и оказывать негативное воздействие на исходы родов.

Применение персонализированного подхода к диагностике и мониторингу пациенток с эндометриозом яичников на фоне гестации позволило уменьшить количество осложнений во время беременности и родов, и снизить частоту оперативных родоразрешений на 20 %.

Как видно из нашего ретроспективного анализа наружного генитального эндометриоза у 151 спонтанно забеременевшей женщины с данным заболеванием в 42 (27,8 %) случаях произошло самопроизвольное прерывание беременности. Частота самопроизвольных абортов при наружном генитальном эндометриозе в анамнезе является высокой. При этом выкидыш случился у каждой третьей женщины (29,46 %) с эндометриозом яичников в анамнезе и у каждой четвертой (23,08 %) пациентки с глубоким инфильтративным эндометриозом в анамнезе.

Ряд исследователей в своих проведенных исследованиях полагают, что существует зависимость риска негативного исхода родов от места локализации эндометриоидного очага [10; 124; 227]. О влиянии эндометриоза на самопроизвольное прерывание беременности уже в течение длительного времени ведутся ожесточенные дискуссии без надежды прийти к какому-либо компромиссу [154]. Согласно литературным данным, после оперативного лечения наружного генитального эндометриоза беременность наступила только у 21,8 % из числа желавших этого женщин и закончилась родами у 32,7 % из них [221]. В нашем исследовании беременность (без использования ВРТ) смогла наступить самостоятельно у 15,5 % женщин, и закончиться у них родами в 72 % случаев. Полученные нами результаты согласуются с современными данными обзора литературы P. Vercellini и соавт. [154], в котором указывается, что наступившая беременность смогла закончиться родами в 68,0–85,0 % случаев в зависимости от локализации очага поражения. Также до сих пор нет единого мнения о роли эндометриоза в возникновении внематочной беременности [215; 311]. В нашем

исследовании случаев эктопической беременности на фоне эндометриоза выявлено не было.

В нашей работе частота преждевременных родов при наружном эндометриозе составила 10,6 % и была в 1,3 раза выше, чем в общей популяции.

О влиянии эндометриоза на развитие преэклампсии также имеются абсолютно противоположные сведения. В ряде работ приводятся данные, что эндометриоз воздействует на те же триггерные точки, что и в патогенезе преэклампсии и поэтому данное заболевание является фактором риска преэклампсии [55; 146; 164; 296]. В других исследованиях считают, что эндометриоз, наоборот снижает риск этого осложнения беременности [154; 218; 415; 442]. В нашем исследовании преэклампсия у женщин с эндометриозом в анамнезе встречалась в 7,0 % и была в 2 раза реже, чем в общей популяции.

Следует отметить высокую частоту предлежания плаценты у женщин эндометриозом, в особенности с формами глубокого инфильтративного эндометриоза. В нашем исследовании предлежание плаценты у женщин с ГИЭ было в 4 раза чаще, чем у беременных с эндометриозом в анамнезе и в 8 раз больше, чем в контрольной группе. Это можно объяснить выраженным спаечным процессом, который часто сопровождает глубокий инфильтрационный эндометриоз. Полученные результаты совпадают с данными А. Boucher и соавт [295], где указывается, что эндометриоз является причиной аномальной структуры эндометрия матки, что приводит к повышенному количеству кровотечений из-за предлежаний и отслойки плаценты и как следствие ведет к увеличению числа преждевременных родов и операций кесарево сечение. Кроме того, фиксированная аномальная позиция матки, возникающая из-за наличия очагов адгезии ректовагинальной клетчатки таза приводит к нарушению перистальтики и сократительности миометрия и может быть причиной аномального расположения плаценты [154]. По нашему мнению это также является причиной большого количества самопроизвольных аборт в ранние сроки беременности при эндометриозе.



В проведенном нами исследовании были получены данные, что при эндометриозе удельный вес рождения маловесных детей в 1,9 раз больше, чем в общей популяции. Однако, как указывает в этом обзоре литературы Р. Vercellini и соавт. [154], большинство работ, посвященных влиянию эндометриоза на осложнения беременности и исходы родов, имеют ограничения и потенциальные систематические ошибки 1-го и 2-го рода, которые трудно избежать в подобных исследованиях. Также было отмечено, что на осложнения гестации и перинатальные исходы кроме эндометриоза оказывает влияние много других факторов, например, наличие лейомиомы матки, поэтому получаются такие противоречивые результаты исследований [154].

Таким образом, в нашем исследовании было получено, что женщины с наружным эндометриозом в анамнезе входят в группу высокого акушерского риска. В первую очередь это риск угрозы самопроизвольного аборта и патологического расположения плаценты. На этапе дородовой подготовки и с ранних сроков гестации группа женщин с наружным генитальным эндометриозом должна находиться под повышенным контролем врачей женской консультации. Им необходимо обязательно проводить углубленное эхографическое исследование плаценты с использованием доплерометрии.

В предыдущем ретроспективном исследовании анализировались женщины, подвергающиеся хирургическому лечению наружного эндометриоза до беременности. На наш взгляд, в этом исследовании у беременных было недооценено наличие глубокого инфильтративного эндометриоза. Недостатком исследования являлось отсутствие информации о наличии очагов ГИЭ в протоколах ультразвуковой диагностики до хирургического вмешательства. А эндометриоз яичников имел высокую точность при эхографии перед операцией. Диагноз глубокий инфильтративный эндометриоз был установлен только после хирургического лечения на основании гистологического исследования полученных препаратов. При этом, по-видимому, реальная частота ГИЭ была значительно выше, и это отразилось на результатах нашего исследования, в котором ряд осложнений, таких как частота преждевременных родов,

преэклампсии рождения маловесных плодов были несколько больше при эндометриозе яичников в анамнезе, чем при ГИЭ, хотя и не имели между собой статистически значимой разницы. В недавнем обзоре литературы P. Vercellini и соавт. [154] отметили, что эндометриоз яичников является наиболее благоприятной формой генитального эндометриоза для исходов беременности и родов. Нами также ранее были получены данные, что эндометриомы маленьких размеров редко являются отягощающим фактором для течения гестации и для них может использоваться выжидательная тактика [13]. Полученное в нашем исследовании противоречие показало необходимость оценки влияния внутреннего и наружного эндометриоза на беременность в совокупности, для чего нами было проведено проспективное исследование.

Наша работа была направлена на комплексное выявление связи между очагами генитально эндометриоза и осложненным течением беременности и родов. Это соответствует концепции нашего исследования, когда комплексный персонализированный подход к диагностике эндометриоза позволяет разработать критерии для выделения пациенток с данным заболеванием в группу высокого перинатального риска, и для улучшения мониторинга беременных, страдающих этой патологией.

У 16,8 % женщин, включенных в наше исследование, произошел самопроизвольный выкидыш, причем у пациенток с аденомиозом данное осложнение случилось у каждой 8-й женщины, а у больных эндометриомой яичника и ГИЭ у каждой 5-й пациентки. Данные полученной нами частоты самопроизвольных абортов ниже, чем в предыдущем ретроспективном исследовании [14; 18]. Возможно, это связано с включением в нашу нынешнюю работу пациенток, забеременевших при помощи ВРТ. Частота вспомогательных репродуктивных технологий была эффективна у 57,0 % женщин с ГИЭ и 52,1 % пациенток с аденомиозом матки, несколько реже она применялась при эндометриозе яичников, где доля ВРТ составила 29,8 %. Имеются литературные данные, что ВРТ само по себе является фактором высокого риска осложнений при наступившей беременности. В них показано, что процедуры ВРТ могут быть

связаны с неблагоприятными исходами беременности и репродуктивными потерями [212; 389]. В нашем исследовании это нашло подтверждение: получена статистически значимая разница между беременностями после ВРТ и спонтанной беременностью,  $p < 0,05$ .

У всех исследованных нами осложнений беременности на фоне эндометриоза различной локализации выявлено достоверно значимое увеличение частоты ( $p < 0,05$ ) по сравнению с контрольной группой. Частота преждевременных родов была выявлена в 68 случаях (22,8 %, ОШ 6,7; 95 % ДИ 2,7–16,8), количество операции кесарево сечение отмечалось в 155 случаях (52,0 %, ОШ 3,0; 95 % ДИ 1,8–4,9), количество предлежания плаценты выявлено у 46 беременных (15,4 %, ОШ 11,8; 95 % ДИ 2,7–52,0), отслойка плаценты наблюдалась в 21 случае (7,0 %, ОШ 10,3; 95 % ДИ 1,3–83,3), гестационная гипертензия встречалась в 46 случаях (15,4 %, ОШ 4,34; 95 % ДИ 1,68–11,25). Во время сравнения подгрупп эндометриоза только при предлежании плаценты глубокий инфильтративный эндометриоз встречался в 27,4 % случаев, что было достоверно значимо чаще, чем аденомиоз (11,7 %) и эндометриоз яичников (13,2 %),  $p = 0,001$  и  $p = 0,047$  соответственно. Хотя женщины с глубоким инфильтративным эндометриозом имели более высокую частоту беременности, осложненной преждевременными родами, отслойкой плаценты, гестационной гипертензии, чем пациентки с эндометриозом других локализаций, достоверно значимой разницы при осложнениях беременности между подгруппами эндометриоза выявлено не было,  $p > 0,05$ .

Увеличение частоты предлежания плаценты у женщин с ГИЭ может быть объяснено аномальной имплантацией бластоцисты, которая возникает из-за нарушения перистальтики матки. Кроме того, фиксированное аномальное положение матки вследствие плотных спаек таза может снизить эффективность сократимости миометрия, особенно у женщин с наличием ректосигмоидальных эндометриоидных очагов поражения. Высокая распространенность аденомиоза у пациенток с ГИЭ, также может служить фактором, влияющим на аномалии прикрепления плаценты [160; 333].

Что касается способа родоразрешения, то более половины беременных с эндометриозом различной локализации (52,0 %) родоразрешены путем операции кесарево сечение. Результаты нашего исследования подтверждают данные, что высокая частота абдоминального родоразрешения при эндометриозе связана с осложнениями, возникающими во время беременности и в родах у женщин с этой патологией [124].

Недавние опубликованные обзоры и мета-анализы указывают на реальные проблемы в оценке осложнений беременности у пациенток с эндометриозом. [124; 154; 388]. В них указывается, что диагностика ГИЭ во время беременности очень сложна, и в настоящее время нет надежных диагностических инструментов для его выявления во время гестации [154]. Единственным надежным способом по снижению осложнений, связанных с эндометриозом, являются адекватная диагностика данного заболевания различной локализации, особенно глубокого инфильтративного эндометриоза, до момента зачатия, дородовое консультирование и осведомленность пациенток о возможных осложнениях во время беременности. Это возможно только при точной ультразвуковой диагностике эндометриоза до беременности, что было достигнуто в нашем исследовании.

Для повышения качества комплексной диагностики аденомиоза нами была разработана математическая модель с анализом количественной оценки информационной значимости различных эхографических признаков данной патологии с целью создания комплексного алгоритма прогнозирования вероятности наличия данного заболевания в каждом конкретном случае.

На первом этапе проведения анализа была построена модель классификации на основании всех 9 факторных признаков. Чувствительность этой модели на обучающем множестве составила 96,1 % (95 % ДИ: 88,9–99,7 %), специфичность – 98,0 % (95 % ДИ: 92,0–100 %), на подтверждающем множестве ее чувствительность составила 100 % (95 % ДИ: 84,1–100 %) и специфичность – 88,9 % (95 % ДИ: 56,1–100 %).

Для выявления факторов, в наибольшей степени связанных с возможностью разделения пациенток в 2 класса, был проведен отбор признаков с использованием метода пошаговой регрессии (stepwise regression). В результате анализа было выделено 2 признака, которые позволяют проводить классификацию: поперечно-полосатая исчерченность и коэффициент соотношения максимальной толщины маточной соединительной зоны к толщине миометрия в районе измеряемого участка маточной соединительной зоны. На выделенном наборе признаков была построена модель классификации, чувствительность которой на обучающем множестве составила 96,1 % (95 % ДИ: 88,9–99,7 %), специфичность – 93,9 % (95 % ДИ: 85,3–98,9 %), на подтверждающем множестве чувствительность была 100 % (95 % ДИ: 84,1–100%) и специфичность – 88,9 % (95 % ДИ: 56,1–100 %).

Выводы: Наиболее информационно значимыми 2D/3D трансвагинальными эхографическими признаками аденомиоза матки являются поперечно-полосатая исчерченность миометрия и коэффициент соотношения максимальной толщины соединительной зоны к толщине миометрия в районе измеряемого участка соединительной зоны.

Увеличение интенсивности поперечно-полосатой исчерченности статистически значимо ( $p < 0,002$ ) повышает риск аденомиоза, ОШ = 8,6 (95 % ДИ: 2,2–32,9) на каждую единицу; повышение коэффициента соотношения максимальной толщины соединительной зоны к толщине миометрия в районе измеряемого участка соединительной зоны повышает ( $p < 0,001$ ) риск аденомиоза, ОШ = 1,3 (95 % ДИ: 1,2–1,5) на каждый процент.

Разработанная модель прогнозирования вероятности наличия аденомиоза матки позволяет с высокой достоверностью выставить диагноз в каждом конкретном случае и является персонифицированной. Положительное отношение ее правдоподобия составляет +LR = 20,6 (95 % ДИ: 6,8–62,4) и коэффициент отрицательной вероятности – -LR = 0,07 (95 % ДИ: 0,03–0,20).

Для отбора пациенток с аденомиозом в группу высокого перинатального риска на этапе планирования беременности с их последующим мониторингом во время гестации нами применена математическая модель прогнозирования аденомиоза, основанная на эхографических критериях. Критерий включения в исследование был индекс  $Y \geq 0,47$  из нашей модели, который с высокой вероятностью прогнозировал внутренний эндометриоз [60; 76]. У этой группы пациенток были оценены изменения маточно-плацентарного кровотока при беременности на фоне эндометриоза и осложнения беременности и родов.

У беременных с диффузным аденомиозом по сравнению со здоровыми беременными отмечался значительно более низкий уровень ассоциированного с беременностью плазменного протеина А (0,67 против 1,29 МоМ,  $p < 0,001$ ), более высокий средний пульсационный индекс маточных артерий в первом триместре беременности (2,24 против 1,51,  $p < 0,001$ ). Во втором триместре беременности значение ПИ также было достоверно больше, чем в контрольной группе (1,22 против 0,94,  $P < 0,05$ ), третьем триместре беременности сохранялась такая же динамика (0,98 против 0,82,  $p < 0,001$ ). При этом по результатам фетометрии 3-го триместра беременности задержка внутриутробного развития плода отмечалась в 10,1% и была в 2,2 раза чаще, чем в контрольной группе, где ее частота составила 4,3%,  $p < 0,001$ .

Также нами у пациенток с аденомиозом по сравнению с контрольной группой была выявлена более высокая частота таких осложнений беременности, как преждевременные роды (21,3 % против 5,7 %,  $p < 0,001$ ), предлежание плаценты (11,2 % против 1,4 %,  $p < 0,001$ ) и преждевременная отслойка плаценты (6,7 % против 1,4 %,  $p = 0,032$ ).

Родоразрешение путем операции кесарево сечение было произведено в 41 (46,1 %) случае, что достоверно чаще, чем в контрольной группе ( $P < 0,001$ ).

При нормальной беременности ПИ маточных артерий прогрессивно снижается с увеличением срока гестации, что отражает основной процесс плацентации и, следовательно, преобразование спиральных артерий в маточно-плацентарные артерии [164]. Такое физиологическое прогрессирующее снижение

ПИ маточных артерий на протяжении гестации, как полагают, связано с повышением уровня эстрогенов с течением беременности, которые оказывают сосудорасширяющее воздействие [237].

В нашем исследовании у беременных на фоне аденомиоза в первом триместре отмечался более низкий уровень ассоциированного с беременностью плазменного протеина А и более высокий средний пульсационный индекс маточных артерий. Повышенный средний ПИ маточных артерий сохранялся при доплерографии во втором и третьем триместрах беременности. Такая динамика маточно-плацентарного кровотока позволяет заподозрить предпосылки к формированию плацентарной дисфункции на ранних неделях беременности, которая прогрессировала при увеличении срока гестации. Наши данные подтверждают предположения о патофизиологическом механизме осложнений беременности и родов при аденомиозе, когда нарушения гомонально-воспалительного характера совместно с последующим фиброзом являются причиной патологического маточно-плацентарного кровотока и дефектной плацентации. В своем исследовании N. Salmeri и соавт. [217] указывают на повышение сосудистого сопротивления в маточных артериях у женщин с тяжелыми формами наружного генитального эндометриоза только в третьем триместре беременности. Возможно, некоторое противоречие наших результатов этому исследованию связано с различиями в патогенезе аденомиоза и наружного генитального эндометриоза.

В нашей работе также были получены результаты, показывающие более высокий уровень некоторых неблагоприятных акушерских и перинатальных исходов у пациенток с аденомиозом по сравнению с беременными без эндометриоза. В недавних систематических обзорах и мета-анализах, анализирующих потенциальное влияние аденомиоза на поздние акушерские осложнения отмечался повышенный риск самопроизвольных абортов, преждевременных родов, преэклампсии, задержки внутриутробного развития плода, предлежания и отслойки плаценты, частоты оперативного родоразрешения

[135; 246; 411; 506]. Наши результаты согласуются с данными, представленными в этих исследованиях.

Таким образом, беременные с аденомиозом имеют более высокий риск акушерских осложнений и неблагоприятных перинатальных исходов по сравнению со здоровыми женщинами. Это позволяет считать таких женщин пациентками высокого перинатального и акушерского риска. Группу высокого перинатального риска у пациенток с аденомиозом важно формировать на этапе планирования беременности, и у них большое значение имеет оценка состояния маточно-плацентарного кровотока, начиная с первого триместра беременности, что позволит прогнозировать и своевременно выявлять состояния, угрожающие беременной и ее будущему ребенку.

На заключительном этапе была оценена результативность модели прогнозирования внутреннего эндометриоза при мониторинге терапии прогестагенами.

Применение прогестагенов за шесть месяцев терапии оказало положительное воздействие на выраженность болевого синдрома, качество жизни и состояние здоровья обследованных женщин  $p < 0,05$  для всех групп. Статистические различия между группами диеногеста и норэтиндрон ацетата через 6 месяцев лечения были выявлены при оценке дисменореи и показателя «суммарные баллы ментального здоровья»  $p < 0,001$ . Через 6 месяцев терапии среднее значение показателя  $Y$  в основной группе составило 0,24, в группе сравнения – 0,26 со статистической значимостью  $p < 0,001$  и значительно ниже порогового критерия  $Y_{crit} = 0,47$ . При множественном логистическом регрессионном анализе выявлены два фактора, показавших эффективность мониторинга терапии аденомиоза: показатель  $Y$ ,  $P = 0,009$  и «суммарные баллы ментального здоровья»,  $p < 0,001$ .

Таким образом, применение прогестагенов за шесть месяцев терапии является эффективным для уменьшения симптомов аденомиоза. Статистически значимые различия между группами диеногеста и норэтистерона ацетата были выявлены при оценке дисменореи ( $p < 0,001$ ) и показателя «суммарные баллы



ментального здоровья» ( $p < 0,001$ ). При контрольном исследовании через 6 месяцев от начала приема прогестагенов у всех обследованных женщин было отмечено значительное улучшение структуры стенок матки. Среднее значение показателя  $Y$  было значительно ниже порогового критерия  $Y_{crit} = 0,47$ . Данный индекс был ниже в группе диеногеста, чем в группе норэтистерона ацетата: 0,24 и 0,26 соответственно, со статистической значимостью  $p < 0,001$ . Проведенный множественный логистический регрессионный анализ показал эффективность использования показателя  $Y$  и показателя «суммарные баллы ментального здоровья» для мониторинга лечения аденомиоза прогестагенами: чувствительность – 78,9 %, специфичность – 84,6 %, точность – 82,0 %, ошибка 1-го рода – 21,1 %, ошибка 2-го рода – 15,4 %.

### **Выводы**

В диссертационной работе дано теоретическое обоснование и предложено решение актуальной научно-практической проблемы современного акушерства и гинекологии – улучшения диагностики генитального эндометриоза, снижения осложнений и восстановления фертильности у пациенток с генитальным эндометриозом путём разработки научно-обоснованных персонализированных диагностических способов ультразвуковой эхографии и мероприятий для мониторинга пациенток с данной патологией.

1. При ретроспективном анализе гистологических и эхографических заключений установлено, что при ультразвуковом исследовании эндометриоз не был обнаружен в 48,2 % (95 % ДИ 42,8–53,6 %) случаев, глубокий инфильтративный эндометриоз не отмечен ни в одном случае, в то время как при гистологическом заключении он имел место в 24,2 % (95 % ДИ 19,9–29,1 %) случаев, а сочетание эндометриоза различной локализации — в 24,5 % (95 % ДИ 20,2–29,5 %). Факторами риска эндометриоза являются: длительные менструации (ОШ 7,8; 95 % ДИ 4,6–13,2), альгодисменорея (ОШ 35,0; 95 % ДИ 14,9–82,6), предменструальное кровотечение (ОШ 9,8; 95 % ДИ 5,2–18,7), диспареуния (ОШ

6,0; 95 % ДИ 3,3–10,9), медицинские аборт (ОШ 3,1; 95 % ДИ 1,5–6,5), хроническая тазовая боль (ОШ 4,3; 95 % ДИ 2,5–7,4), воспалительные процессы малого таза (ОШ 7,2; 95 % ДИ 2,9–18,4), операции на органах малого таза (ОШ 2,4; 95 % ДИ 1,1–5,5), бесплодие (ОШ 7,6; 95 % ДИ 3,9–14,8).

2. Установлено, что у женщин с аденомиозом и при его сочетании с лейомиомой, по сравнению со здоровыми женщинами, при эхографии наблюдается увеличение объема и передне-заднего размеров матки, максимальной толщины миометральной соединительной зоны, соотношения максимальной толщины миометральной соединительной зоны к толщине миометрия в районе измеряемого участка, разницы между максимальной и минимальной толщиной миометральной соединительной зоны, уменьшение соотношения толщины передней и задней стенки матки; характерны такие признаки как шаровидная форма матки, поперечно-полосатая исчерченность миометрия, выраженная васкуляризация миометрия.

3. При эндометриоидных кистах яичников, по сравнению с доброкачественными опухолями яичников неэндометриоидной природы, статистически значимо чаще регистрируется внутреннее содержимое в виде несмещаемой мелкодисперсной эховзвеси (87,7 % против 33,0 %,  $p < 0,001$ ), статистически значимо реже – васкуляризация кист яичников (25,5 % против 44,3 %,  $p = 0,001$ ). До и после операции по удалению эндометриоидной кисты яичник имел значительно меньшее количество антральных фолликулов по сравнению с контрлатеральным яичником ( $p < 0,001$ ). Количество антральных фолликулов в яичнике с эндометриомой через месяц после операции уменьшилось по сравнению с их количеством до операции ( $3,1 \pm 1,17$  против  $3,77 \pm 2,64$ ;  $p = 0,037$ ). Уровень антимюллера гормона у пациенток с эндометриомой яичника до операции и через 1 месяц после операции был ниже, чем в контрольной группе ( $p < 0,001$ ). Количество АМГ у пациенток с односторонней эндометриомой яичников до операции был выше, чем через 1 месяц после операции ( $p < 0,001$ , 95 % ДИ 0,699–1,032).

4. Для улучшения диагностики глубокого инфильтративного эндометриоза в стандартное исследование матки и придатков необходимо включать оценку их подвижности, определение гиперчувствительности различных участков таза, выявления спаечного процесса в малом тазу, облитерации Дугласова пространства, наличия гидросальпинксов / сактосальпинксов, оценку и измерение узлов эндометриоза в задних отделах малого таза.

5. Установлено, что во время беременности эндометриоидные кисты уменьшаются в размерах в 59,7 % (95 % ДИ 48,2–70,3 %) случаев, не изменяются – в 11,1 % (95 % ДИ 5,7–20,4 %), увеличиваются в размерах — в 29,2 % (95 % ДИ 19,9–40,5 %), признаки децидуализации эндометриомы отмечаются в 16,7 % (95 % ДИ 9,8–26,9 %). У беременных с генитальным эндометриозом увеличивается вероятность преждевременных родов (ОШ 6,7; 95 % ДИ 2,7–16,8), кесарева сечения (ОШ 3,0; 95 % ДИ 1,8–4,9), предлежания плаценты (ОШ 11,8; 95 % ДИ 2,7–52,0) и отслойки плаценты (ОШ 10,3; 95 % ДИ 1,3–83,3).

6. Разработана модель персонализированного подхода к внутреннему эндометриозу, предикторами которой являются эхографические признаки: поперечно-полосатая исчерченность миометрия и коэффициент отношения максимальной толщины миометральной соединительной зоны к толщине миометрия в районе измеряемого участка. Чувствительность модели составляет 96,1 %; специфичность — 93,9 %.

7. Внедрение комплексного подхода к диагностике генитального эндометриоза с акцентом на глубокий интерстициальный эндометриоз позволяет выявлять с высокой информативностью выявлять эндометриодные гетеротопии различной локализации: чувствительность при поражении крестцово-маточных связок составляет 79,4 %, специфичность — 84,1 %; ректо-вагинальной перегородки – 73,6 и 87,1 %; влагалища – 82,4 и 55,9 %; прямой кишки – 88,1 и 85,2 %; параметрия – 66,9 и 94,1 %; Дугласова пространства – 98,2 и 91,3 %; яичников – 100 и 96,8 % соответственно. Внедрение диагностической карты генитального эндометриоза, основанной на сопоставлении эхографических данных, полученных при комплексной оценке генитального эндометриоза, с

анатомической характеристикой малого таза, где выявляются эндометриоидные гетеротопии, позволяет объективно и четко описать расположение пораженных участков, повысить эффективность хирургического вмешательства и усовершенствовать обратную связь между врачами ультразвуковой диагностики, МРТ, хирургами и патогистологами.

8. Персонализированный подход к диагностике эндометриоза позволяет выделить группу риска по развитию аденомиоза среди популяции на догравидарном этапе и снизить частоту осложнений во время беременности и родов на фоне данного заболевания. Также персонализированный подход был применен для мониторинга лечения аденомиоза матки прогестагенами. Через 6 месяцев у обследованных женщин было отмечено значительное улучшение структуры стенок матки. Среднее значение разработанного нами критерия «Y» было значительно ниже порогового значения,  $Y_{crit} = 0,47$ . Данный индекс был ниже в группе диеногеста, чем в группе норэтистерона ацетата: 0,24 и 0,26 соответственно, со статистической значимостью  $p < 0,001$ . Множественный логистический регрессионный анализ показал эффективность использования эхографического показателя «Ycrit» для мониторинга лечения аденомиоза прогестагенами с чувствительностью – 78,9 %, специфичностью – 84,6 %, точностью – 82,0 %.

### **Практические рекомендации**

1. Для улучшения диагностики генитального эндометриоза, снижения осложнений и повышения фертильности рекомендуется внедрять персонализированный подход к диагностике и мониторингу лечения пациенток с данной патологией.

2. У пациенток с бесплодием и подозрением на эндометриоидные кисты яичника рекомендована оценка овариального резерва с помощью определения уровня антимюллера гормона и ультразвукового исследования с использованием трехмерной эхографии с помощью опции VOCAL.

3. Во время беременности, в первом и втором триместре, при рутинном ультразвуковом исследовании рекомендовано оценивать придатки матки с целью раннего выявления эндометриoidных кист яичника. При сочетании генитального эндометриоза и беременности акцентировать внимание на прикрепление и функцию плаценты, как наиболее уязвимые органы-мишени при аденомиозе и глубоком инфильтративном эндометриозе.

4. Для раннего прогнозирования аденомиоза матки целесообразно применение модели:

$$Y_{\text{crit}} = 0,196 \times X1 + 0,019 \times X2 - 0,529,$$

где:

X1 – выраженность поперечно-полосатой исчерченности миометрия:

X1 = 0 – отсутствует;

X1 = 1 – низкая;

X1 = 2 – умеренная;

X1 = 3 – выраженная.

X2 – коэффициент соотношения максимальной толщины миометральной соединительной зоны к толщине миометрия в районе измеряемого участка, выраженный в %.

При  $Y > 0,47$  прогнозируется наличие аденомиоза;

$Y \leq 0,47$  – без аденомиоза.

5. Для комплексной диагностики генитального эндометриоза с акцентом на глубокий инфильтративный эндометриоз рекомендуется использование поэтапного метода исследования (Приложение А) и разработанной нами диагностической карты (Приложение Б).

6. Разработанный нами « $Y_{\text{crit}}$ », основанный на эхографических характеристиках рекомендуется использовать для формирования группы риска пациенток с аденомиозом на этапе планирования беременности и с последующим ведением беременных на фоне аденомиоза как пациенток высокого перинатального риска, и проводить персонализированный подход к мониторингу лечения аденомиоза прогестагенами.

### **Перспективы дальнейшей разработки темы**

Широкая распространенность генитального эндометриоза и его негативное влияние на состояние здоровья женщин, преимущественно, фертильного возраста, делают изучаемую проблему актуальной и требующей практического решения. Перспективным является дальнейшее изучение этиопатогенетических механизмов развития эндометриоза, с разработкой эффективных нехирургических методов диагностики и лечения данного заболевания, сохраняющие фертильность. Разработка персонализированных подходов к диагностике и лечению позволит усовершенствовать и систематизировать диагностические критерии данного заболевания, добиться контроля над симптомами данной патологии, в первую очередь, снятием синдрома хронической тазовой боли без ограничения репродуктивной функции пациенток. Использование подхода к эндометриозу, как к заболеванию, глобально влияющему на организм женщины, с привлечением специалистов других областей, таких как биологи, нейрофизиологи, специалисты в области искусственного интеллекта позволят лучше понять это сложное заболевание и применить новые знания во благо пациенток.

**СПИСОК СОКРАЩЕНИЙ И УСЛОВНЫХ ОБОЗНАЧЕНИЙ**

2D – двухмерная эхография

3D – трехмерная эхография

аГнРГ – агонист гонадотропин-рилизинг-гормона

АДМЗ – аденомиоз

АМГ – антимюллеров гормон

ВМС – внутриматочная спираль

ВРТ – вспомогательные репродуктивные технологии

ГИЭ – глубокий инфильтративный эндометриоз

ГС – группа сравнения

ДИ – доверительный интервал

ДНОЯ – доброкачественная неэндометриоидная опухоль яичника

ДРЦОМД – Донецкий Республиканский Центр Охраны Материнства и Детства

ЗВРП – задержка внутриутробного развития плода

ИМТ – индекс массы тела

ИР – индекс резистентности

КГ – контрольная группа

КОК – комбинированный оральные контрацептив

КТР – копчико-теменной размер

МРТ – магнитно-резонансная томография

МСЗ – маточная соединительная зона

МСК – пиковая скорость кровотока

НПВП – нестероидные противовоспалительные препараты

ОГ – основная группа

ОШ – отношение шансов

ПГ – простагландин

ПИ – пульсационный индекс

ПО – пограничная опухоль яичников

РВП – ректовагинальная перегородка

ТА – трансабдоминальное

ТВ – трансвагинальное

ТР – трансректальное

УЗИ – ультразвуковое исследование

ХА – хромосомные аномалии

ХГч – хорионический гонадотропин человека

ХТБ – хроническая тазовая боль

ЦДК – цветное доплеровское картирование

ЧА – чистый аденомиоз

ЧЛ – чистая лейомиома

ЭКЯ – эндометриоидная киста яичника

ЭЯ – эндометриома яичника

Glass Body – режим прозрачного тела



ESHRE – европейское общество репродукции человека и эмбриологии

FCS – физическое состояние здоровья

FI – индекса потока

FMF – фонд медицины плода

IDEA – международная рабочая группа по анализу ГИЭ

JZ – junction zone / соединительная зона

+LR – likelihood ratio / отношение правдоподобия

-LR – коэффициент отрицательной вероятности

MCS – ментальное состояние здоровья

MUSA – морфологическая эхосонографическая оценка матки

NRS – числовая рейтинговая шкала боли

PAPP-A – ассоциированный с беременностью плазменный протеин-A

Power Doppler – энергетический доплер

PVN – отрицательное прогностическое значение

PVP – положительное прогностическое значение

SF – опросник состояния здоровья

VCI plane – virtual coronal image / 3D реконструкция в коронарном сечении

VFI – васкуляризационно-поточковый индекс

VI – индекс васкуляризации

VOCAL – Virtual Organ Computer-Aided AnaLysis

Youden index ( $Y_{crit}$ ) – пороговое значение в математической модели прогнозирования аденомиоза

**СПИСОК ЛИТЕРАТУРЫ**

1. «Агрессивность» цистэктомии при эндометриоидных кистах яичников / Е. Д. Дубинская [и др.] // Вопросы гинекологии, акушерства и перинатологии. – 2018. – Т. 17, № 1. – С. 5–12.
2. Адамян, Л. В. Редкие формы эндометриоза / Л. В. Адамян, Е. Н. Андреева // Проблемы репродукции. – 2022. – Т. 28, № 1. – С. 45–53. – [Режим доступа] : <https://doi.org/10.17116/repro20222801145>
3. Адамян, Л. В. Эндометриоз и его глобальное влияние на организм женщины / Л. В. Адамян, Е. Н. Андреева // Проблемы репродукции. – 2022. – Т. 28, № 1. – С. 54–64. – [Режим доступа] : <https://doi.org/10.17116/repro20222801154>
4. Адамян, Л. В. Эндометриоз у девочек-подростков (обзор литературы) / Л. В. Адамян, Е. В. Сибирская, П. Ф. Курбанова // Проблемы репродукции. – 2022. – Т. 28, № 3. – С. 36-42.
5. Адамян, Л. В. Эндометриозы / Л. В. Адамян, В. И. Кулаков, Е. Н. Андреева. – Москва: ОАО «Медицина». – 2006. – 416 с.
6. Айламазян, Е. К. Генитальный эндометриоз / Е. Е. Айламазян, В. В. Потин, М. А. Тарамова // Гинекология от пубертата до менопаузы – М.: МЕДпресс-информ, 2007. – С. 284–302.
7. Алтибаева, Д. М. Трансвагинальная эхография у женщин с аденомиозом и сочетанной патологией матки / Д. М. Алтибаева, В. В. Курочка // «Репродуктивное здоровье. Восточная Европа» – 2014. – Т. 35, № 5. – С. 70–58.
8. Андреева, Е. Н. Профилактика и лечение генитального эндометриоза комбинированными оральными контрацептивами: миф или реальность? / Е. Н. Андреева, Е. Ф. Гаврилова // Гинекология. – 2007. – Т. 9, № 3. – С. 25–28.

9. Андреева, Е. Н. Хроническая тазовая боль при эндометриозе у женщины в репродуктивном возрасте / Е. Н. Андреева, Е. В. Шереметьева // Проблемы репродукции. – 2021. – Т. 27, № 1. – С. 46-52.
10. Артымук, Н. В. Беременность и роды у пациенток с эндометриозом / Н. В. Артымук, Е. Н. Ваулина, О. А. Зотова // Гинекология. – 2021. Т. 23, № 1. – С. 6–11. doi: 10.26442/20795696.2021.1.200692
11. Артымук, Н. В. Возможности комбинированного подхода к лечению эндометриоз-ассоциированного бесплодия / Н. В. Артымук, Л. Н. Данилова, О. А. Тачкова // Акушерство и гинекология – 2019. – № 10. – С. 148–156. doi: 10.18565/aig.2019.10.148-156.
12. Ахундова, Н. Н. Диагностическая гистероскопия и лапароскопия в лечении различных форм бесплодия / Н. Н. Ахундова // Астраханский медицинский журнал. – 2022. – Т. 17, № 4. – С. 58–67. doi: 10.48612/agmu/2022.17.4.58.
13. Белоусов, О. Г. Влияние беременности на состояние эндометриоза яичников / О.Г. Белоусов, И. Т. Говоруха // Медико-социальные проблемы семьи. – 2021. – Т. 26, № 1. – С. 23–29.
14. Белоусов, О. Г. Влияние наружного генитального эндометриоза на перинатальные исходы / О. Г. Белоусов // Медико-социальные проблемы семьи – 2015. – Т. 20. № 1. – С. 18 – 23.
15. Белоусов, О. Г. Возможности эхографии с использованием цветного доплеровского картирования в диагностике эндометриодных кист / О. Г. Белоусов // Медико-социальные проблемы семьи – 2013. – Т 18, № 2. – С. 29–33.
16. Белоусов, О. Г. Диагностическая ценность трансвагинальной эхографии при внутреннем эндометриозе / О. Г. Белоусов // Медико-социальные проблемы семьи – 2012. – Т. 17, – № 2. – С. 39 – 45.
17. Белоусов, О. Г. Исходы беременности у женщин, страдающих генитальным эндометриозом / О. Г. Белоусов, В. К. Чайка, И. Т. Говоруха // Медико-социальные проблемы семьи. – 2020. – Т. 25, № 1. – С. 5–14.

18. Белоусов, О. Г. Исходы беременности и родов у женщин с наружным генитальным эндометриозом / О. Г. Белоусов // Тезисы VIII Общероссийского семинара «Репродуктивный потенциал России: версии и контраверсии» (5–8 сентября 2015 года, Сочи). – М.: Изд-во журнала StatusPraesens, 2015. – С. 95–98.
19. Белоусов, О. Г. Комплексная диагностика генитального эндометриоза, основанная на эхографических критериях / О. Г. Белоусов // Вестник гигиены и эпидемиологии. – 2022. – Т. 26, №2. – С. 241–249.
20. Белоусов, О. Г. Мониторинг лечения аденомиоза матки прогестагенами / О. Г. Белоусов // Медико-социальные проблемы семьи. – 2022. – Т. 27, № 2. – С. 12–19.
21. Белоусов, О. Г. Оценка кровотока в маточных артериях у беременных с диффузным аденомиозом / О. Г. Белоусов // Медико-социальные проблемы семьи. – 2023. – Т. 28, № 1. – С. 5–13.
22. Белоусов, О. Г. Оценка факторов риска у женщин с генитальным эндометриозом / О. Г. Белоусов // Вестник неотложной и восстановительной хирургии – 2022. – Т. 7, № 2. – С. 24–36.
23. Белоусов, О. Г. Роль комплексной оценки овариального резерва яичников после хирургического удаления эндометриомы / О. Г. Белоусов // Медико-социальные проблемы семьи – 2022. – Т. 27, № 3. – С. 24–30.
24. Бесплодие и эндометриоз. Версии и контраверсии / В. Е. Радзинский [и др.] – М.: Медиабюро Статус презенс, 2019. – 208 с.
25. Буланов, М. Н. Ультразвуковая гинекология. Курс лекций. Том 1 / М. Н. Буланов –4-е изд. перераб. и доп. М.: Видар, 2017. – 560 с.
26. Бурлев, В. А. Инвазия и повреждение нервных волокон при эндометриозе / В. А. Бурлев // Проблемы репродукции. – 2020. – Т. 26, № 3. – С. 53–60.
27. Бурлев, В. А. Протеостаз и сниженная активность alphaB-crystallin в эутопическом и эктопическом эндометрии у больных с эндометриозом и хронической тазовой болью / В. А. Бурлев, Н. А. Ильясова // Проблемы репродукции. – 2022 – Т. 28, № 2. – С. 7-17.

28. Бурлев, В. А. Профиль гормонов и экспрессия рецепторов эстрогенов и прогестерона в эндометрии у больных с эндометриозом и бесплодием на фоне лечения/ В. А. Бурлев, Н. А. Ильясова// Проблемы репродукции. – 2016. – Т. 22, № 4. – С. 66-75.

29. Вклад микробиоты эндометрия в развитие эндометриоза и аденомиоза у женщин репродуктивного возраста / Л. В. Адамян [и др.] // Проблемы репродукции. – 2022. – Т. 28, № 6. –С. 170–174.

30. Возможности современной фармакотерапии эндометриоза / М. Р. Думановская [и др.] // Акушерство и гинекология. – 2023. – № 2. – С. 38–45. – [Режим доступа] : <https://dx.doi.org/10.18565/aig.2022.293>

31. Джеломанова, О. А. Осложнения во время беременности и родов у женщин с генитальным эндометриозом / О. А. Джеломанова, О. Г. Белоусов // Сборник тезисов XXV Всероссийского конгресса с международным участием «Амбулаторно-поликлиническая помощь в эпицентре женского здоровья от менархе до менопаузы». – М.: 2019 – С.48–49.

32. Джеломанова, О. А. Факторы риска наружного генитального эндометриоза / О. А. Джеломанова, О. Г. Белоусов, Т. И. Слюсарь // Сборник тезисов XXVII Всероссийского конгресса с международным участием и специализированной выставочной экспозицией «Амбулаторно-поликлиническая помощь в эпицентре женского здоровья от менархе до менопаузы». – М.: «МЕДИ Ивент»: 2021. – С. 46–47.

33. Джеломанова, О. А. Эхография в сравнении с МРТ в диагностике аденомиоза: корреляция с гистопатологией / О. А. Джеломанова, О. Г. Белоусов, Т. И. Слюсарь // Сборник тезисов XXVI Всероссийского конгресса с международным участием «Амбулаторно-поликлиническая помощь в эпицентре женского здоровья от менархе до менопаузы». – М.: 2020. – С. 75–76.

34. Глубокий инфильтративный эндометриоз с поражением кишечника. Обзор литературы / В. Б. Цхай [и др.] // Сибирское медицинское обозрение. – 2021. – № 2. – С. 5–11. doi: 10.20333/2500136-2021-2-5-11

35. Гинекология. Национальное руководство. – 2-е изд. перераб. и доп. / под ред. Г. М. Савельевой [и др.]. – М. : ГЭОТАР-Медиа, 2020. 1008 с.
36. Гончарова, М. А. Генитальный эндометриоз: основные направления диагностики и лечения / М. А. Гончарова, Ю. А. Петров, Н. Н. Кислякова // Научное обозрение. Медицинские науки. – 2020. – № 2. – С. 5–9.
37. Давыдов, А. И. Аденомиоз: новый взгляд на старую проблему / А. И. Давыдов, В. М. Пашков, М. Н. Шахламова // Вопросы гинекологии, акушерства и перинатологии. – 2016. – Т. 15, № 2. – С. 59–66.
38. Давыдов, А. И. Субмукозная миома матки в сочетании с аденомиозом. Принципы таргетной терапии в репродуктивном периоде / А. И. Давыдов, В. М. Пашков, М. Н. Шахламова // Вопросы гинекологии, акушерства и перинатологии. – 2019. – Т. 18, № 3. – С. 124–32.
39. Дамиров, М. М. Генитальный эндометриоз – болезнь активных и деловых женщин / М. М. Дамиров – М.: БИНОМ-Пресс, 2010. – 192 с.
40. Дамиров, М. М. Генитальный эндометриоз. Взгляд практикующего врача / М. М. Дамиров, О. Н. Олейникова, О. В. Майорова – М.: «Бином», 2013. – 152 с.
41. Дамиров, М. М. Новый взгляд на патогенез аденомиоза / М. М. Дамиров, А. М. Шабанов // Журнал им. Н.В. Склифосовского. Неотложная медицинская помощь. – 2013. – № 3. – С. 23–27.
42. Демидов, В. Н. Применение эхографии в гинекологии / В. Н. Демидов – М.: Бином, 2017. – 104 с.
43. Денисова, В. М. Наружный генитальный эндометриоз: различные грани проблемы / В. М. Денисова, М. И. Ярмолинская // Журн. акушерства и женских болезней. – 2015. – Т. 64, № 1. – С. 44–52.
44. Доброхотова, Ю. Э. Вопросы послеоперационного ведения пациенток с эндометриозом / Ю. Э. Доброхотова, Д. М. Калиматова, И. Ю. Ильина // Акушерство, гинекология и репродукция. – 2020. – Т. 14, № 2. – С. 182–191. doi: 10.17749/2313-7347/ob.gyn.rep.2020.099.

45. Дубровина, С. О. Гестагены в терапии эндометриоза / С. О. Дубровина, Ю. Д. Берлим // *Акушерство и гинекология*. – 2018. – № 5. – С. 150–154. doi: 10.18565/aig.2018.5.150-155.
46. Жигаленко, А. Р. Клинико-диагностические параллели при аденомиоз-ассоциированном бесплодии / А. Р. Жигаленко, Л. Ю. Карахалис, Н. С. Папова // *Кубанский научный медицинский вестник*. – 2017. – Т. 24, № 4. – С. 65–73. DOI: 10.25207 / 1608-6228-2017-24-4-65-73.
47. Значение окситоцина в патогенезе эндометриоз-ассоциированного болевого синдрома / М. И. Ярмолинская [и др.] // *Проблемы репродукции*. – 2021. – Т. 27, № 3. – С. 36–43.
48. Значимость современных методов ультразвуковой диагностики в оценке яичниковых образований малой величины / А. А. Соломатина [и др.] // *Вопросы гинекологии, акушерства и перинатологии*. – 2019. – Т. 18, № 2. – С. 41–47. doi: 10.20953/1726-1678-2019-2-41-47
49. Классификации эндометриоза / Э. К. Айламазян [и др.] // *Журнал акушерства и женских болезней*. – 2017. – Т. 66, № 2. – С. 77–92. doi: 10.17816/JOWD66277-92
50. Клинико-anamнестические особенности и качество жизни пациенток с узловым и диффузным аденомиозом / А. А. Горпенко [и др.] // *Медицинский совет*. – 2021. Т. 13. – С. 68–76. [Режим доступа] : <https://doi.org/10.21518/2079-701X-2021-13-68-76>.
51. Клинико-морфологические особенности очаговой, узловой и диффузной форм аденомиоза / Е. А. Коган [и др.] // *Архив акушерства и гинекологии им. В. Ф. Снегирева*. – 2016. – Т. 3, № 1. – С. 18–22. DOI: 10.18821/2313-8726-2016-3-1-18-22
52. Клинические и диагностические особенности ретроцервикального эндометриоза / И. К. Альмова [и др.] // *Акушерство и гинекология*. – 2018. – № 6. – С. 45–53. – [Режим доступа] : <https://dx.doi.org/10.18565/aig.2018.6.45-53>

53. Клиническое значение методов диагностики генитального эндометриоза / С. В. Баринов [и др.] // *Акушерство и гинекология*. – 2018. – № 12. – С. 75–81. – [Режим доступа] : <https://dx.doi.org/10.18565/aig.2018.12.75-81>
54. Козаченко, А. В. Гормональная терапия больных эндометриозом – современное состояние проблемы (обзор литературы) / А. В. Козаченко // *Медицинский совет*. – 2020. – № 13. – С. 116–123. doi: 10.21518/2079-701X-2020-13-116-123.
55. Колода, Ю. А. Эндометриоз и беременность: готовимся к шторму! / Ю. А. Колода // *StatusPraesens*. Гинекология, акушерство, бесплодный брак. – 2016. – Т. 4, № 33. – С. 139–145.
56. Комплексная методика ультразвуковой диагностики аденомиоза / С. В. Нагорнева [и др.] // *Журнал акушерства и женских болезней*. – 2021. – Т. 70, № 6. – С. 73–82.
57. Кравцова, Е. И. Динамика цитокинового профиля у беременных с аденомиозом / Е. И. Кравцова, И. И. Куценко, И. Н. Лукошкина // *Проблемы репродукции*. – 2022. – Т. 28, № 5. – С. 14–22.
58. Линде, В. А. Эндометриозы / В. А. Линде, Н. А. Татарова. – Москва: Гэзтар–Медицина, 2010. – 192 с.
59. Лях, Ю. Е. Математическое моделирование при решении задач классификации в биомедицине / Ю. Е. Лях, В. Г. Гурьянов // *Український журнал телемедицини та медичної телематики*. – 2012. – Т. 10, № 2. – С. 69–76.
60. Математическая модель диагностики аденомиоза матки, основанная на трансвагинальных эхографических критериях / А. В. Чайка [и др.] // *Медико-социальные проблемы семьи*. – 2014. – Т 19, № 2. – С. 69–77.
61. Межлумова, Н. А. Биомаркеры эндометриоза: проблемы и возможности ранней диагностики рецидивов заболевания / Н. А. Межлумова, М. Ю. Бобров, Л. В. Адамян // *Проблемы репродукции*. – 2018. – Т. 24, № 6. – С. 139–148. – [Режим доступа] : <https://doi.org/10.17116/repro201824061139>.



62. Морфологический субстрат и патогенетические механизмы синдрома тазовой боли при эндометриозе / Е. А. Коган [и др.] // Арх. пат. – 2014. – Т. 76, № 6. – С. 37–43.
63. Наследов, А. IBM S P S S Statistics 20 и AMOS: профессиональный статистический анализ данных / А. Наследов – СПб. : Питер, 2013. – 416 с.
64. Новые возможности клинической диагностики эндометриоза и их роль в преодолении бесплодия в программах вспомогательных репродуктивных технологий / Е. Е. Масс [и др.] // Проблемы репродукции. – 2022. – Т. 28, № 1. – С. 123-128.
65. Овариальный резерв и эндометриоидные кисты яичников: клинические и ультразвуковые аспекты / Е. Д. Дубинская [и др.] // Вопросы гинекологии, акушерства и перинатологии. – 2017. – Т. 16, № 4. – С. 27–34.
66. Озерская, И. А. Хроническая тазовая боль у женщин репродуктивного возраста / И. А. Озерская, М. И. Агеева – М.: Видар, 2009. – 299 с.
67. Олина, А. А. Опыт длительного применения диеногеста в терапии эндометриоза / А. А. Олина, Т. А. Метелева // Акушерство и гинекология. – 2018. – № 7. – С. 97–102. doi: 10.18565/aig.2018.7.97-102
68. Оразов, М. Р. Роль гистероскопии в диагностике тазовой боли, обусловленной аденомиозом / М. Р. Оразов, В. Е. Радзинский, Е. Н. Носенко. // Медицинский вестник Северного Кавказа. – 2016. – Т. 11, № 2. – С. 222–224.
69. Оразов М. Р. Тазовая боль и аденомиоз – опасный тандем / М. Р. Оразов, Л. Р. Токтар, П. А. Семенов // Вопросы гинекологии, акушерства и перинатологии. – 2020. – Т. 19, № 3. – С. 110–116. doi: 10.20953/1726-1678-2020-3-110-116.
70. Орехова, Е. К. Механизмы развития аденомиоза / Е. К. Орехова // Журнал акушерства и женских болезней. 2020. – Т. 69, № 4. – С. 73–82.
71. Османова, Ф. Т. Распространенность генитального эндометриоза у женщин / Ф. Т. Османова // «Репродуктивное здоровье. Восточная Европа». – 2014. – Т. 34, № 4. – С. 53–58.

72. Основные критерии и факторы риска развития рецидива эндометриоза / Д. Н. Сенина [и др.] // *Акушерство и гинекология*. – 2022. – № 10. – С. 22–26.
73. Особенности хронической тазовой боли у пациенток с наружным генитальным эндометриозом. Л. В. Адамян [и др.] // *Лечащий врач*. – 2019. – № 9. – С. 83–87. doi: 10.26295/OS.2019.44.85.018
74. Оценка гемодинамики матки у больных внутренним эндометриозом / И. А. Озерская [и др.] // *Ультразвуковая и функциональная диагностика*. – 2014 – №1. – С. 37–46.
75. Парапортальная локализация эндометриоидной кисты яичника и ее влияние на овариальный резерв и интенсивность хронических тазовых болей / А. С. Гаспаров [и др.] // *Вопросы гинекологии, акушерства и перинатологии*. – 2019. – Т. 18, № 2. – С. 27–33. doi: 10.20953/1726-1678-2019-2-27-33.
76. Патент UA 95080U, A61B5/00. Спосіб діагностики аденоміозу у жінок / А. В. Чайка [и др.] // Заявка № 201407037, 23.06.2014, опубл. 10.12.2014, Бюл. 23.
77. Пестрикова, Т. Ю. Возможности и перспективы консервативной терапии эндометриоза как хронического прогрессирующего заболевания (обзор литературы) / Т. Ю. Пестрикова, Е. А. Юрасова, И. В. Юрасов // *Гинекология* – 2020. – Т. 22, № 1. – С. 14–18. doi: 10.26442/20795696.2020.1.200045.
78. Петри, А. Наглядная статистика в медицине: монография / А. Петри, К. Сэбин; перевод с английского В.П. Леонова. – М.: ГЭОТАР-МЕД, 2003. – 144 с.
79. Поиск прогностических маркеров течения эндометриоза / С. А. Леваков [и др.] // *Акушерство и гинекология*. – 2023. – № 2. – С. 32–36 – [Режим доступа] : <https://dx.doi.org/10.18565/aig.2022.262>.
80. Применение множественного логистического регрессионного анализа в здравоохранении с использованием пакета статистических программ SPSS / Е. Е. Шарашова [и др.] // *Наука и Здравоохранение*. – 2017. – № 4. – С. 5–26.
81. Радецкая, Л. Е. Эндометриоз: современные принципы диагностики и лечения (обзор литературы). Часть 1. Терапия / Л. Е. Радецкая, Н. С Дейкало //

Вестник ВГМУ. – 2019. – Том 18, №6. – С. 16–22. doi: <https://doi.org/10.22263/2312-4156.2019.6.16>.

82. Радецкая, Л. Е. Эндометриоз: современные принципы диагностики и лечения (обзор литературы). Часть 2. Хирургия / Л. Е. Радецкая, Н. С. Дейкало // Вестник ВГМУ. – 2020. – Том 19, №1. – С. 7–12. – [Режим доступа] : <https://doi.org/10.22263/2312-4156.2020.1.7>

83. Радзинский, В. Е. Молекулярно-генетические детерминанты бесплодия при генитальном эндометриозе / В. Е. Радзинский, О. Б. Алтухова // Научные результаты биомедицинских исследований. – 2018. – Т. 4, № 3. – С. 28–37.

84. Роль магнитно-резонансной томографии в диагностике генитального эндометриоза у женщин репродуктивного возраста / Е. А. Сандакова [и др.] // Пермский медицинский журнал. – 2019. – Т. 36, № 5. – С. 21–26. – [Режим доступа] : <https://dx.doi.org/10.17816/pmj36521-26>.

85. Русина, Е. И. Современные подходы при лучевой диагностике эндометриоза / Е. И. Русина, М. И. Ярмолинская, А. О. Иванова // Журнал акушерства и женских болезней. – 2020. – Т. 69, № 2. – С. 59–72. – [Режим доступа] : <https://doi.org/10.17816/JOWD69259-72>.

86. Савельева, Г. М. Гистероскопия: атлас и руководство / Г. М. Савельева, В. Г. Бреусенко, Л. М. Каппушева – М.: ГЭОТАР-Медиа, 2013. – 248 с.

87. Современные аспекты патогенеза и диагностики аденомиоза / К. М. Джамалутдинова [и др.] // Акушерство и гинекология. – 2018. – № 1. – С. 29–34.

88. Современные методы оценки качества жизни больных с эндометриозом (обзор литературы) / Л. В. Адамян [и др.] // Лечащий врач. – 2018. – № 11. – С. 70–73.

89. Современные направления в медикаментозном лечении эндометриоза / Л. В. Адамян [и др.] // Проблемы репродукции. – 2019. – Т. 25, № 6. С. 58–66. – [Режим доступа] : <https://doi.org/10.17116/repro20192506158>.

90. Современные направления изучения этиологии и патогенеза эндометриоза (обзор литературы) / А. В. Самойлова [и др.] // Проблемы репродукции. – 2020. – Т. 26, № 5. – С. 118-132.
91. Современные подходы в диагностике и органосохраняющем лечении аденомиоза / А. И. Ищенко [и др.] // Акушерство, гинекология и репродукция. – 2013. – Т. 7, № 3. – С. 30–34.
92. Современные представления об аденомиозе / В. А. Линде [и др.] // Вестник Ивановской медицинской академии. – 2018. – Т. 23, № 3. – С. 36–39.
93. Современные представления о микробиоте эндометрия / Л. В. Адамян [и др.] // Проблемы репродукции. – 2022. – Т. 28, № 6. – С. 159-163.
94. Современные представления о тактике ведения больных с инфильтративным эндометриозом / В. Д. Чупрынин [и др.] // Акушерство и гинекология. – 2015. – № 11. – С. 16–22.
95. Современные тенденции в хирургическом лечении инфильтративных форм эндометриоза / Л. В. Адамян [и др.] // Проблемы репродукции. – 2019. – Т. 25, № 5. – С. 36–41.
96. Сравнительная оценка комбинированного лечения пациенток, страдающих эндометриозом и бесплодием, с применением агонистов гонадотропин-рилизинг-гормона и диеногеста/ Н. В. Артымук [и др.] // Проблемы репродукции. – 2017. – Т. 23, № 2. – С. 61–65. doi: 10.17116/repro201723261-65.
97. Сравнительный анализ данных эластографии сдвиговой волной и результатов морфологического исследования тела матки / В. В. Митьков [и др.] // Ультразвуковая и функциональная диагностика. – 2013. – № 5. – С. 99–114.
98. Тапильская, Н. И. Аденомиоз как самостоятельный фенотип дисфункции эндометрия / Н. И. Тапильская, С. Н. Гайдуков, Т. Б. Шанина // Эффективная фармакотерапия. – 2015. – № 5. – С. 62–68.
99. Усовершенствование методов хирургического лечения диффузно-узловой формы аденомиоза (обзор литературы) / А. А. Горпенко [и др.] // Медицинский совет. – 2019. – Т. 21. – С. 254–259. doi: 10.21518/2079-701X-2019-21-254-259.

100. Федотчева, Т. А. Роль гестагенов в лечении эндометриоза / Т. А. Федотчева, Н. Л. Шимановский // Проблемы эндокринологии. – 2018. – Т. 64, – №1. – С. 54–61. doi: 10.14341/probl8742
101. Халмухамедова, А. Е. Комплексная ультразвуковая диагностика с применением соноэластографии в диагностике новообразований яичников : автореф. дисс. ... канд. мед. наук / А. Е. Халмухамедова – Москва, 2017. – 19 с.
102. Цхай, В. Б. Современные методы оперативного лечения тяжелых форм аденомиоза / В. Б. Цхай, Н. Ю. Цыганкова // Сибирское медицинское обозрение. – 2016. – № 2. – С. 22–31.
103. Чайка, А. В. Ультразвуковая диагностика аденомиозу матки / А. В. Чайка [и др.] // Медико-социальные проблемы семьи. – 2013. – Т 18, № 4. – С. 46–49.
104. Чайка, В. К. Факторы риска развития глубокого интерстициального эндометриоза / В. К. Чайка, О. Г. Белоусов // Тезисы XV Общероссийского научно-практического семинара «Репродуктивный потенциал России: версии и контраверсии». – Сочи, 2021. – С. 49–51.
105. Частота встречаемости и структура наружного генитального эндометриоза у госпитализированных больных / А. М. Герасимов [и др.] // Гинекология. – 2021. – Т. 23, № 2. – С. 184–189. doi: 10.26442/20795696.2021.2.200783.
106. Шалина, М. А. Новые возможности дифференциальной диагностики миомы матки и узловой формы аденомиоза на основании комплексной ультразвуковой оценки / М. А. Шалина, С. В. Нагорнева, М. И. Ярмолинская // Журнал акушерства и женских болезней – 2022 – Т. 71, № 5. – С. 75–84. doi: <https://doi.org/10.17816/JOWD110878>.
107. Шалина, М. А. Современные возможности диагностики аденомиоза / М. А. Шалина, М. И. Ярмолинская, Е. И. Абашова // Журнал акушерства и женских болезней. – 2020. – Т. 69, – № 1. – С. 73–80. – [Режим доступа] : <https://doi.org/10.17816/JOWD69173-80>.

108. Шрамко, С.В. Миома матки и аденомиоз: Молекулярная характеристика по экспрессии генов стероидных рецепторов / С. В. Шрамко [и др.] // *Акушерство и гинекология*. – 2018. – № 4. – С. 58–63. <https://dx.doi.org/10.18565/aig.2018.4.58-63>.

109. Экспрессия экзосомальных микроРНК при раке яичников высокой степени злокачественности и эндометриоидных кистах яичников / М. В. Юрова [и др.] // *Акушерство и гинекология*. – 2022. – № 3. – С. 68–79. – [Режим доступа] : <https://dx.doi.org/10.18565/aig.2022.3.68-79>.

110. Эндометриоз-ассоциированные заболевания, эндометриоз и рак: что общего? / Л. В. Адамян [и др.] // *Проблемы репродукции*. – 2022. – Т. 28, № 1. – С. 65-74. – [Режим доступа] : <https://doi.org/10.17116/repro20222801165>.

111. Эндометриоз-ассоциированные злокачественные опухоли, связанные с глубоким инфильтративным эндометриозом: обзор литературы и клинические наблюдения / К. В. Пучков [и др.] // *Российский вестник акушера-гинеколога*. – 2019. – Т. 19, № 4. – С. 42–6.

112. Эндометриоз: влияние на фертильность и исходы беременности / Р. И. Габидуллина [и др.] // *Гинекология*. – 2021. – Т. 23, № 1. – С. 12–17. doi: 10.26442/20795696.2021.1.200477

113. Эндометриоз в рутинной практике: разбор клинических случаев / С. О. Дубровина и [др.] // *Акушерство и гинекология*. – 2022. – № 6. – С. 152–61.

114. Эндометриоз. Клинические рекомендации / Министерство здравоохранения Российской Федерации. – М., 2020. – [Режим доступа] : <https://minzdrav.permkrai.ru/dokumenty/153568/>

115. Эндометриоз. Патогенез, диагностика, лечение / В. Ф. Беженарь [и др.]. – Москва: ГЭОТАР, 2020. – 352 с.

116. Эндометриоидная цистаденома – глубокий яичниковый эндометриоз / А. И. Давыдов [и др.] // *Вопросы гинекологии, акушерства и перинатологии*. – 2022. – Т. 21, № 3. – С. 130–137.

117. Эндометриома: овариальный резерв и тактика ведения / Л. Г. Пивазян [и др.] // *Проблемы репродукции*. – 2021. Т. 27, № 5. – С. 77-83.

118. Ярмолинская, М. И. Аденомиоз: современные подходы к классификации / М. И. Ярмолинская, М. А. Шалина, С. В. Нагорнева // Журнал акушерства и женских болезней. – 2023. – Т. 72, № 1. – С. 97–108.

119. Ярмолинская, М. И. Возможности терапии диеногестом 2 мг у больных наружным генитальным эндометриозом / М. И. Ярмолинская, М. С. Флорова // Проблемы репродукции. – 2017. – Т. 23, № 1. – С. 70–79. doi: 10.17116/repro201723170-79.

120. Ярмолинская, М. И. Генитальный эндометриоз. Различные грани проблемы / М.И. Ярмолинская, Э. К. Айламазян. – СПб.: Эко-Вектор, 2017. – 615 с.

121. A clinical scoring system for the diagnosis of adenomyosis / M. Yıldırım [et al.] // Turk. J. Obstet. Gynecol. – 2022. – Vol. 19. – P. 138–144. – [Access mode] : doi: 10.4274/tjod.galenos.2022.88289.

122. A new validated screening method for endometriosis diagnosis based on patient questionnaires / C. Chapron [et al.] // EClinicalMedicine. – 2022. – Vol. 44. – P. 101263. – [Access mode] : <https://dx.doi.org/10.1016/j.eclinm.2021.101263>.

123. A systematic review of outcome reporting and outcome measures in studies investigating uterine-sparing treatment for adenomyosis / T. Tellum [et al.] // Hum. Reprod. Open. – 2021. – № 3. – P. hoab030. doi: 10.1093/hropen/hoab030. PMID: 34466664; PMCID: PMC8398753.

124. A systematic review on endometriosis during pregnancy: diagnosis, misdiagnosis, complications and outcomes / U. L. R. Maggiore [et al.] // Human Reproduction Update. – 2016. – Vol. 22, № 1. – P. 70–103.

125. A two-arm parallel double-blind randomised controlled pilot trial of the efficacy of Omega-3 polyunsaturated fatty acids for the treatment of women with endometriosis-associated pain (PurFECT1) / I. M. Abokhrais [et al.] // PLoS ONE. – 2020. Vol. 15. – P. e0227695.

126. A two-third majority of infertile women exhibit endometriosis in pre-ART diagnostic hysteroscopy and laparoscopic chromopertubation: only one-third have a

tubal obstruction / K. Nicolaus [et al.] // *Archives of gynecology and obstetrics*. – 2020. – Vol. 301, № 4. – P. 1081–1088. doi: 10.1007/s00404-020-05479-5.

127. Abbott, J. A. Adenomyosis and abnormal uterine bleeding (AUB-A) – pathogenesis, diagnosis, and management / J. A. Abbott // *Best Pract. Res. Clin. Obstet. Gynaecol.* – 2017. – Vol. 40. – P. 68–81. doi: 10.1016/j.bpobgyn.2016.09.006.

128. Accuracy of transvaginal ultrasound for diagnosis of deep endometriosis in the rectosigmoid: systematic review and meta-analysis / S. Guerriero [et al.] // *Ultrasound Obstet. Gynecol.* – 2016. – Vol. 47. – P. 281–289.

129. Accuracy of transvaginal ultrasound for diagnosis of deep endometriosis in uterosacral ligaments, rectovaginal septum, vagina and bladder: systematic review and meta-analysis / S. Guerriero [et al.] // *Ultrasound Obstet. Gynecol.* – 2015. – Vol. 46. – P. 534–545.

130. Accurate diagnosis of endometriosis using serum microRNAs / S. Moustafa [et al.] // *Am. J. Obstet. Gynecol.* – 2020. – Vol. 223. – P. 557.e1–557.e11.

131. Adenomyosis and adverse perinatal outcomes: increased risk of second trimester miscarriage, preeclampsia, and placental malposition / A. Hashimoto [et al.] // *J. Matern. Fetal Neonatal Med.* – 2018. – Vol. 31. – P. 364–369.

132. Adenomyosis as a potential risk factor for adverse pregnancy outcomes: a multicenter case-control study / S. Shinohara [et al.] // *Tohoku J. Exp. Med.* – 2020. – Vol. 251. – P. 231–239.

133. Adenomyosis: fertility and obstetric outcome. A comprehensive literature review / L. Buggio [et al.] // *Minerva Ginecol.* – 2018. – Vol. 70, № 3. – P. 295–302. doi: 10.23736/S0026-784.17.04163-6; PMID: 29115118.

134. Adenomyosis: mechanisms and pathogenesis / J. Zhai [et al.] // *Semin. Reprod. Med.* – 2020. – Vol. 38, № 2-3. – P. 129–143.

135. Adenomyosis in Pregnancy—Should It Be Managed in High-Risk Obstetric Units? / R. Orozco [et al.] // *Diagnostics*. – 2023. – Vol. 13, № 6. – P. 1184. – [Access mode] : <https://doi.org/10.3390/diagnostics13061184>.

136. Adenomyosis: what the patient needs / C. Exacoustos [et al.] // *J. Minim. Invasive Gynecol.* – 2016. – Vol. 23, № 4. – P. 476–88.



137. Adverse effects of endometriosis on pregnancy: a case-control study / M. Miura [et al.] // *BMC Pregnancy Childbirth*. – 2019. – Vol. 19, № 1. – P. 373. doi: 10.1186/s12884-019-2514-1.

138. Adverse obstetrical outcomes for women with endometriosis and adenomyosis: A large cohort of the Japan Environment and Children's Study / T. Harada [et al.] // *PLoS One*. – 2019. – Vol. 14 – P. e0220256.

139. Adverse pregnancy outcomes associated with adenomyosis with uterine enlargement / A. Mochimaru [et al.] // *J. Obstet. Gynaecol. Res.* – 2015. – Vol. 41. – P. 529–533.

140. Age at menarche does not correlate with the endometriosis phenotype / L. Marcellin [et al.] // *PLoS ONE*. – 2019. – Vol. 14, № 7. – P. 1–12.

141. An international terminology for endometriosis, 2021 / International Working Group of AAGL, ESGE, ESHRE and WES [et al.] // *Facts Views Vis. Obgyn*. – 2021. – Vol 13. – P. 295–304.

142. AIUM practice guideline for the performance of ultrasound of the female pelvis / American Institute of Ultrasound in Medicine (AIUM); American College of Radiology (ACR); American College of Obstetricians and Gynecologists (ACOG); Society for Pediatric Radiology (SPR); Society of Radiologists in Ultrasound (SRU) // *J. Ultrasound Med.* – 2014. – Vol. 33. – P. 1122–1130.

143. Androgens, oestrogens and endometrium: a fine balance between perfection and pathology / D. A. Gibson [et al.] // *Endocrinol.* – 2020. – Vol. 246. – P. R75–R93.

144. Antimullerian hormone is reduced in the presence of ovarian endometriomas: a systematic review and meta-analysis / L. Muzii [et al.] // *Fertility and sterility*. – 2018. – Vol. 110. – P. 932–940.e931.

145. Antral follicle count is reduced in the presence of endometriosis: a systematic review and meta-analysis / Z. Tian [et al.] // *Reproductive Biomedicine Online (RBMO)*. – 2021. – Vol. 42, №. 1. – P. 237–247.

146. Arterial stiffness is increased in young women with endometriosis / A. Tani [et al.] // *J. Obstet. Gynaecol.* – 2015. – Vol. 35. – P. 711–715.

147. Artificial intelligence (AI) in the detection of rectosigmoid deep endometriosis / S. Guerriero [et al.] // *Eur. J. Obstet. Gynecol. Reprod. Biol.* – 2021. – Vol. 261. – P. 29–33.

148. Arunadevi, V. Dienogest treatment improves quality of life in women with endometriosis: A prospective cohort study / V. Arunadevi, S. N. S. Minnalkodi // *Indian Journal of Obstetrics and Gynecology Research.* – 2020. – Vol. 7, № 3. – P. 348–351.

149. Assessment of Coagulation Parameters in Women Affected by Endometriosis: Validation Study and Systematic Review of the Literature / J. Ottolina [et al.] // *Diagnostics.* – 2020. – Vol. 10. – P. 567.

150. Assessment of ovarian reserve by antral follicle count in ovaries with endometrioma / M. L. Lima [et al.] // *Ultrasound Obstet. Gynecol.* – 2015. – Vol. 46, № 2. – P. 239–242.

151. Assisted reproductive technology and the risk of pregnancy-related complications and adverse pregnancy outcomes in singleton pregnancies: a meta-analysis of cohort studies / J. Qin [et al.] // *Fertility and Sterility.* – 2016. – Vol. 105. – P. 73–85.

152. Association between disease extent and pain symptoms in patients with deep infiltrating endometriosis / E. Montanari [et al.] // *Reprod Biomed Online.* – 2019. – Vol. 39. – P. 845–851.

153. Association between endometriosis and delivery outcomes: a systematic review and meta-analysis / Y. Nagase [et al.] // *Biomedicines.* – 2022. – Vol. 10. – P. 478.

154. Association of endometriosis and adenomyosis with pregnancy and infertility / P. Vercellini [et al.] // *Fertility and Sterility.* – 2023. – Vol. 119, № 5. – P. 727–740. – [Access mode] : <https://doi.org/10.1016/j.fertnstert.2023.03.018>.

155. Autonomic nervous system and inflammation interaction in endometriosis-associated pain / Y. Wei [et al.] // *Neuroinflammation* – 2020. – Vol. 17. – P. 80.

156. Bazot, M. Diagnosis of deep endometriosis: clinical examination, ultrasonography, magnetic resonance imaging, and other techniques / M. Bazot, E. Daraï // *Fertility and Sterility.* – 2017. – Vol. 108. – P. 886–894.

157. Bazot, M. Role of transvaginal sonography and magnetic resonance imaging in the diagnosis of uterine adenomyosis of use of TVUS and MRI for the diagnosis of adenomyosis and a proposed classification imaging system / M. Bazot, E. Daraï // *Fertility and Sterility*. – 2018. – Vol. 109, № 3. – P. 389–397.
158. Bilousov, O. The role of ultrasound with color Doppler in the diagnosis of posterior deep infiltrating endometriosis / O. Bilousov // *Journal of Endometriosis and Pelvic Pain Disorders*. – 2013. – № 5. – S. 19.
159. Blood biomarkers for the non-invasive diagnosis of endometriosis / V. Nisenblat [et al.] // *Cochrane Database Syst. Rev.* – 2016. – Vol. 5. – P. CD012179.
160. Bonuccelli, G. A. Premature birth in women with endometriosis: a systematic review and meta-analysis / G. A. Bonuccelli, R. Negrini, R. D. da Silva Ferreira // *Reprod. Sci.* – 2022. – Vol. 29. – P. 250–259.
161. Botulinum injections for myofascial pelvic pain / S. Jha [et al.] // *Int. Urogynecol. J.* – 2020. – [Access mode] : <https://doi.org/10.1007/s00192-020-04435-w>.
162. Bowel Endometriosis: Current Perspectives on Diagnosis and Treatment / N. Habib [et al.] // *International Journal Women's Health*. – 2020. – № 12. – P. 35–47. doi: 10.2147/IJWH.S190326.
163. Bowel surgery as a fertility-enhancing procedure in patients with colorectal endometriosis: methodological, pathogenic and ethical issues / P. Vercellini [et al.] // *Hum. Reprod.* – 2018. – Vol. 33. – P. 1205–1211.
164. Brosens, I. Defective myometrial spiral artery remodelling as a cause of major obstetrical syndromes in endometriosis and adenomyosis / I. Brosens, R. Pijnenborg, G. Benagiano // *Placenta*. – 2013. – Vol. 34. – P. 100–105.
165. Brosens, I. Endometriosis in adolescents is a hidden, progressive and severe disease that deserves attention, not just compassion / I. Brosens, S. Gordts, G. Benagiano // *Hum Reprod.* – 2013. – Vol. 28. – P. 2026–2031.
166. Cancer-Associated Mutations in Endometriosis without Cancer / M. S. Anglesio [et al.] // *N. Engl. J. Med.* – 2017. – Vol. 376. – P. 1835–1848.

167. Can symptomatology help in the diagnosis of endometriosis? Findings from a national case–control study – part 1 / K. D. Ballard, [et al.] // *BJOG*. – 2008. – Vol. 115. – P. 1382–1391.
168. Cartwright, J. A. Inflammation Resolution and the Induction of Granulocyte Apoptosis by Cyclin-Dependent Kinase Inhibitor Drugs / J. A. Cartwright, C. D. Lucas, A. G. Rossi // *Front. Pharmacol.* – 2019. – Vol. 10. – P. 55.
169. Cavalli, G. Anakinra Therapy for Non-cancer Inflammatory Diseases / G. Cavalli, C. A. Dinarello // *Front. Pharmacol.* – 2018. – Vol. 9. – P. 1157.
170. Chung, M. S. Endometriosis-Associated Angiogenesis and Anti-angiogenic Therapy for Endometriosis / M. S. Chung, S. J. Han // *Frontiers in Global Women's Health*. – 2022. – Vol. 3. – P. 1–11.
171. Clinical and sonographic progression of bowel endometriosis: 3-year follow-up / M. S. Abrao [et al.] // *Reprod. Sci.* – 2021. – Vol. 28. – P. 675–682.
172. Clinical diagnosis of endometriosis: a call to action / S. K. Agarwal [et al.] // *Am J. Obstet. Gynecol.* – 2019. – Vol. 220, № 4. – P. 354.e1–354.e12.
173. Coccia, M. E. Endometriosis and infertility: a long-life approach to preserve reproductive integrity / M. E. Coccia, L. Nardone, F. Rizzello // *Int. J. Environ. Res. Public Health*. – 2022. – Vol. 19. – P. 6162.
174. Coller, H.A. Is cancer a metabolic disease? / H. A. Coller // *Am. J. Pathol.* – 2014. – Vol. 184. – P. 4–17.
175. Combination of the non-invasive tests for the diagnosis of endometriosis (review) / V. Nisenblat [et al.] // *The Cochrane Database of Systematic Reviews*. – 2016. – Vol. 7. – P. CD012281. – [Access mode] : <https://doi.org/10.1002/14651858.cd012281>.
176. Complications during pregnancy and delivery in women with untreated rectovaginal deep infiltrating endometriosis / C. Exacoustos [et al.] // *Fertility and Sterility*. – 2016. – Vol. 106. – P. 1129–1135.
177. Complications and outcomes of pregnant women with adenomyosis in Japan / H. Tamura [et al.] // *Reprod. Med. Biol.* – 2017. – Vol. 16. – P. 330–336.

178. Comparison of diagnostic accuracy of early screening for pre-eclampsia by NICE guidelines and a method combining maternal factors and biomarkers: Results of SPREE / M. Y. Tan [et al.] // *Ultrasound Obstet. Gynecol.* – 2018. – Vol. 51. – P. 743–750.
179. Comparison of combined transcervical resection of the endometrium and levonorgestrel-containing intrauterine system treatment versus levonorgestrel-containing intrauterine system treatment alone in women with adenomyosis: A prospective clinical trial / J. Zheng [et al.] // *J. Reprod. Med.* – 2013. – Vol. 58. – P. 285–290.
180. Consensus on current management of endometriosis / N. P. Johnson [et al.] // *Hum. Reprod.* – 2013. – Vol. 28. – P. 1552–1568.
181. Counting ovarian antral follicles by ultrasound: a practical guide / M. A. Coelho Neto [et al.] // *Ultrasound Obstet. Gynecol.* – 2018. – Vol. 51. – P. 10–20.
182. Curcumin-loaded nanofibers for targeting endometriosis in the peritoneum of a mouse model / S. Boroumand [et al.] // *J. Mater. Sci. Mater. Med.* – 2019. – Vol. 31. – P. 8.
183. Current and Prospective Treatment of Adenomyosis / F. I. Sharara [et al.] // *J. Clin. Med.* – 2021. – Vol. 10, № 15. – P. 3410. doi: 10.3390/jcm10153410. PMID: 34362193; PMCID: PMC8348135.
184. Decidualized endometrioma in a non-pregnant woman / M. Ambrosio [et al.] // *Ultrasound. Obstet. Gynecol.* – 2021. – Vol. 58. – P. 781–782.
185. Deep endometriosis: a diagnostic dilemma with significant surgical consequences / M. Leonardi [et al.] // *J. Obstet. Gynaecol. Can.* – 2018. – Vol. 40. – P. 1198–1203.
186. Deep endometriosis transvaginal ultrasound in the workup of patients with signs and symptoms of endometriosis: a cost analysis / M. Leonardi [et al.] // *BJOG.* – 2019. – Vol. 126. – P. 1499–1506.
187. Deep infiltrating endometriosis: comparison between 2-dimensional ultrasonography (US), 3-dimensional US, and magnetic resonance imaging / S. Guerriero [et al.] // *J. Ultrasound Med.* – 2018. – Vol. 37, № 6. – P. 1511–21.

188. Deep learning to diagnose pouch of Douglas obliteration with ultrasound sliding sign / G. Maicas [et al.] // *Reprod. Fertil.* – 2021. – Vol. 2. – P. 236–243.
189. Development of a clinical prediction model for diagnosing adenomyosis / T. Tellum [et al.] // *Fertility and Sterility.* – 2018. – Vol. 110, № 6. – P. 957–964.
190. Dhok, A. Imaging of adenomyosis of uterus: What radiologist needs to know? / A. Dhok, K. Mitra // *Medical Science.* – 2022. – Vol. 26. – P. ms106e2083.
191. Diagnosis of endometriosis at laparoscopy: a validation study comparing surgeon visualization with histologic findings / S. M. Gratton [et al.] // *J. Obstet. Gynaecol. Can.* – 2022. – Vol. 44. – P. 135–141.
192. Diagnosing adenomyosis: an integrated clinical and imaging approach / C. Chapron [et al.] // *Hum. Reprod. Update.* – 2020. – Vol. 26, № 3. – P. 392–411.
193. Diagnostic accuracy of physical examination, transvaginal sonography, rectal endoscopic sonography, and magnetic resonance imaging to diagnose deep infiltrating endometriosis / M. Bazot [et al.] // *Fertility and Sterility.* 2009. – Vol. 92. – P. 1825–1833.
194. Diagnostic Accuracy of Transvaginal Ultrasound and Magnetic Resonance Imaging for Adenomyosis: Systematic Review and Meta-Analysis and Review of Sonographic Diagnostic Criteria / L. Liu [et al.] // *J. Ultrasound Med.* – 2021. – Vol. 40. – P. 2289–2306.
195. Diagnostic accuracy of ultrasound and MRI in the mapping of deep pelvic endometriosis using the International Deep Endometriosis Analysis (IDEA) consensus / T. Indrielle-Kelly [et al.] // *BioMed. Res. Int.* – 2020; 2020: 3583989.
196. Diagnostic confidence analysis in the magnetic resonance imaging of ovarian and deep endometriosis: comparison with surgical results/ L. Saba [et al.] // *Eur. Radiol.* – 2014. – Vol. 24. – P. 335–343.
197. Diagnostic delay for endometriosis in Austria and Germany: causes and possible consequences / G. Hudelist [et al.] // *Hum. Reprod.* – 2012. – Vol. 27. – P. 3412–3416.
198. Diagnostic delay for superficial and deep endometriosis in the United Kingdom / V. Ghai [et al.] // *J Obstet Gynaecol.* – 2020. – Vol. 40. – P. 83–89.

199. Dienogest or Norethindrone acetate for the treatment of ovarian endometriomas: Can we avoid surgery? / S. Del Forno [et al.] // *Eur. J. Obstet. Gynecol. Reprod. Biol.* – 2019. – Vol. 238. – P. 120–124.

200. Does Nomegestrol Acetate Plus 17beta-Estradiol Oral Contraceptive Improve Endometriosis-Associated Chronic Pelvic Pain in Women? / S. Caruso [et al.] // *J. Womens Health.* – 2020. – Vol. 29. – P. 1184–1191.

201. Donnez, J. Uterine Adenomyosis: From Disease Pathogenesis to a New Medical Approach Using GnRH Antagonists / J. Donnez, C. A. Stratopoulou, M. M. Dolmans // *Int. J. Environ. Res. Public. Health.* – 2021. – – Vol. 18, № 19. – P. 9941. doi: 10.3390/ijerph18199941. PMID: 34639243; PMCID: PMC8508387.

202. Donnez, J. Partial suppression of estradiol: A new strategy in endometriosis management? / J. Donnez, R. N. Taylor, H. S. Taylor // *Fertility and Sterility.* – 2017. Vol. 107. – P. 568–570.

203. Donnez, O. Choosing the right surgical technique for deep endometriosis: shaving, disc excision, or bowel resection? / O. Donnez, H. Roman // *Fertility and sterility.* – 2017. – Vol. 108. – P. 931–942. doi: 1016/j.fertnstert.2017.09.006

204. Donnez, O. Gonadotropin-releasing hormone antagonist (linzagolix): A new therapy for uterine adenomyosis / O. Donnez, J. Donnez // *Fertility and Sterility.* – 2020. – Vol. 114. – P. 640–645.

205. Dual suppression of estrogenic and inflammatory activities for targeting of endometriosis / Y. Zhao [et al.] // *Sci. Transl. Med.* – 2015. – Vol 7. – P. 271ra9.

206. Dueholm, M. Minimally invasive treatment of adenomyosis / M. Dueholm // *Best Pract. Res. Clin. Obstet. Gynaecol.* – 2018. – Vol. 51. – P. 119–37.

207. Efficacy and acceptability of long-term norethindrone acetate for the treatment of rectovaginal endometriosis / M. Morotti [et al.] // *Eur. J. Obstet. Gynecol. Reprod. Biol.* – 2017. – Vol. 213. – P. 4–10.

208. Endometrial apoptosis and neutrophil infiltration during menstruation exhibits spatial and temporal dynamics that are recapitulated in a mouse model / G. M. Armstrong // *Sci. Rep.* 2017. – Vol. 7. – P. 17416.

209. Endometrial biomarkers for the non-invasive diagnosis of endometriosis / D. Gupta [et al.] // *Cochrane Database Syst. Rev.* – 2016 Vol 4. – P. CD012165.
210. Endometriosis / S. Bulun [et al.] // *Endocr. Rev.* – 2019. – Vol. 40. – P. 1048–1079.
211. Endometriosis / Guideline of European Society of Human Reproduction and Embryology. – 2022. – 112 p. – [Access mode] : <https://www.eshre.eu/Guidelines-and-Legal/Guidelines/Endometriosis-guideline>
212. Endometriosis and adenomyosis are associated with increased risk of preterm delivery and a small-for-gestational-age child: A systematic review and meta-analysis / M.R. Bruun [et al.] // *Acta Obstet. Gynecol.* – 2018. – Vol. 97. – P. 1073–1090.
213. Endometriosis and adverse maternal, fetal and neonatal outcomes, a systematic review and meta-analysis / S. Lalani [et al.] // *Hum. Reprod.* – 2018. – Vol. 33. – P. 1854–1865.
214. Endometriosis and cancer: A systematic review and meta-analysis / M. Kvaskoff [et al.] // *Hum. Reprod. Update.* – 2021. – Vol. 27. – P. 393–420.
215. Endometriosis and ectopic pregnancy: a meta-analysis / P. J. Yong [et al.] // *J. Minim. Invasive Gynecol.* – 2020. – Vol. 27. – P. 352–361.
216. Endometriosis and gestational diabetes mellitus risk: a systematic review and meta-analysis / F. R. Pérez-López [et al.] // *Gynecol. Endocrinol.* – 2018. – Vol. 34. – P. 363–369.
217. Endometriosis and Impaired Placentation: A Prospective Cohort Study Comparing Uterine Arteries Doppler Pulsatility Index in Pregnancies of Patients with and without Moderate-Severe Disease / N. Salmeri [et al.] // *Diagnostics.* – 2022. – Vol. 12. – P. 1024. – [Access mode] : <https://doi.org/10.3390/diagnostics12051024>.
218. Endometriosis and obstetrics complications: a systematic review and meta-analysis / F. Zullo [et al.] // *Fertility and Sterility.* – 2017. – Vol. 108. № 4. – P. 667–672.e5. doi: 10.1016/j.fertnstert.2017.07.019; PMID: 28874260.
219. Endometriosis and Pregnancy: A Single Institution Experience / M. G. Porpora [et al.] // *Int. J. Environ. Res. Public Health.* – 2020. – Vol. 17. – P. 401.



220. Endometriosis and pregnancy complications: a Danish cohort study / M. T. Glavind [et al.] // *Fertility and Sterility*. – 2017. – Vol. 107, № 1. – P. 160–166. – [Access mode] : <http://dx.doi.org/10.1016/j.fertnstert.2016.09.020>
221. Endometriosis and Risk of Adverse Pregnancy Outcome: A Systematic Review and Meta-Analysis / R. Pinnerup [et al.] // *J. Clin. Med.* – 2021. – Vol. 10, № 4. – P. 667; – [Access mode] : <https://doi.org/10.3390/jcm10040667>
222. Endometriosis and Risk of Adverse Pregnancy Outcomes / L. V. Farland [et al.] // *Obstet. Gynecol.* – 2019. – Vol. 134. – № 3. – P. 527–536. doi: 10.1097/aog.00000000000003410
223. Endometriosis and spontaneous hemoperitoneum in pregnancy: evaluation of the magnitude of the risk in women becoming pregnant via in vitro fertilization / L. Benaglia [et al.] // *Fertility and Sterility*. – 2021. – Vol. 115. – P. 1023–1028.
224. Endometriosis and the urinary tract: From diagnosis to surgical treatment / M. Leonardi [et al.] // *Diagnostics*. – 2020. – Vol. 10. – P. 771.
225. Endometriosis increases the risk of obstetrical and neonatal complications / J. F. Berlac [et al.] // *Acta Obstet. Gynecol. Scand.* – 2017. – Vol. 96. – P. 751–760.
226. Endometriosis in pregnancy / R. Navarro [et al.] // *Abdom. Radiol.* – 2020. – Vol. 45. – P. 1741–1753.
227. Endometriosis in pregnancy - diagnostics and management / F. Fruhauf [et al.] // *Ceska Gynekol.* – 2019. – Vol. 84, № 1. – P. 61–67.
228. Endometriosis on the uterosacral ligament: a marker of ureteral involvement / R. Lima [et al.] // *Fertility and Sterility*. – 2017. – Vol. 107. – P. 1348–1354.
229. Endometriosis: pathogenesis and treatment / P. Vercellini [et al.] // *Nat Rev Endocrinol.* – 2014. Vol. 10. – P. 261–275.
230. Endometriosis phenotypes are associated with specific serum metabolic profiles determined by proton-nuclearmagnetic resonance / C. Maignien [et.al.] // *Reprod. Biomed. Online* – 2020. – Vol. 41. – P. 640–652.
231. Epithelial-Mesenchymal Transition in Endometriosis-When Does It Happen? / L. Konrad [et al.] // *J. Clin. Med.* – 2020. – Vol. 9. – P. 1915.

232. ERb-dependent effects on uterine endothelial cells are cell specific and mediated via Sp1 / E. Greaves [et al.] // *Hum. Reprod.* – 2013. – Vol. 28. – P. 2490–2501.
233. ESHRE guideline: management of women with endometriosis / G. A. Dunselman [et al.] – European Society of Human Reproduction and Embryology // *Hum. Reprod.* – 2014. – Vol. 29. – P. 400–412.
234. ESHRE guideline: Endometriosis / C. M. Becker [et al.] // *Hum. Reprod. Open.* – 2022 – 2022, hoac009.
235. Estradiol is a critical mediator of macrophage-nerve cross talk in peritoneal endometriosis / E. Greaves [et al.] // *Am. J. Pathol.* – 2015. – Vol. 185. – P. 2286–2297.
236. Estrogen receptor (ER) agonists differentially regulate neuroangiogenesis in peritoneal endometriosis via the repellent factor SLIT / E. Greaves [et al.] // *Endocrinology.* – 2014. – Vol 155. – P. 4015–4026.
237. Estrogen Receptors and Estrogen-Induced Uterine Vasodilation in Pregnancy / J. Bai [et al.] // *Int. J. Mol. Sci.* – 2020. – Vol. 21. – P. 4349.
238. European society of urogenital radiology (ESUR) guidelines: MR imaging of pelvic endometriosis / M. Bazot [et al.] // *Eur. Radiol.* – 2017. – Vol. 27. – P. 2765–2775.
239. Evaluation of a panel of 28 biomarkers for the non-invasive diagnosis of endometriosis / A. Vodolazkaia [et al.] // *Human Reproduction.* – 2012. – Vol. 27, № 9. – P. 2698–2711. – [Access mode] : <https://doi.org/10.1093/humrep/des234>
240. Evaluation of the diagnostic accuracy of the interview and physical examination in the diagnosis of endometriosis as the cause of chronic pelvic pain / J. Nawrocka-Rutkowska [et al.] // *Int. J. Environ. Res. Public Health.* – 2021. – Vol. 18. – P. 6606.
241. Evaluation of Risk Factors Associated with Endometriosis in Infertile Women / M. Ashrafi [et al.] // *Int. J. Fertility and Sterility.* – 2016 – Vol. 10, № 1. – P.11–21.

242. Exacoustos, C. A new era in diagnosing adenomyosis is coming / C. Exacoustos, E. Zupi // *Fertility and Sterility*. – 2018. – Vol. 110. – P. 858–862. doi: 10.1016/j.fertnstert.2018.07.005
243. Exacoustos, C. Imaging for the evaluation of endometriosis and adenomyosis / C. Exacoustos, L. Manganaro, E. Zupi // *Best Pract Res Clin Obstet Gynaecol*. – 2014. – Vol. 28. – P. 655–681.
244. Expression of monocyte chemotactic protein 2 and tumor necrosis factor alpha in human normal endometrium and endometriotic tissues / T. Aksak [et al.] // *J. Gynecol. Obstet. Hum. Reprod*. – 2021. – Vol. 50. – P. 101971.
245. Feferkorn, I. Sonographic diagnosis of adenomyosis-ultrasound that cried wolf? / I. Feferkorn, T. Tulandi // *Fertility and Sterility*. – 2023. – Vol. 119. – P. 490–491.
246. Fertility, pregnancy and neonatal outcomes of patients with adenomyosis: a systematic review and meta-analysis / K. Nirgianakis [et al.] // *Reprod. Biomed. Online*. – 2021. – Vol. 42. – P. 185–206.
247. Fetal Medicine Foundation fetal and neonatal population weight charts / K.H. Nicolaides [et al.] // *Ultrasound Obstet. Gynecol*. – 2018. – Vol. 52. – P. 44–51.
248. Management of Endometriomas / J. M. Rehmer [et al.] // *Obstet. Gynecol. Surv*. – 2019. – Vol. 74. – P. 232–240.
249. Fifteen cases clinical analysis of wedge-shaped resection of uterus treating adenomyosis-CONSORT / S. Shu [et al.] // *Medicine*. – 2016. – Vol. 95. – P. e3805.
250. Focal adenomyosis of the outer myometrium and deep infiltrating endometriosis severity / L. Marcellin L [et al.] // *Fertility and Sterility*. – 2020. – Vol. 114. – P. 818–827.
251. Functional Connectivity is Associated With Altered Brain Chemistry in Women With Endometriosis-Associated Chronic Pelvic Pain / S. As-Sanie [et al.] // *J. Pain*. – 2016. – V. 17. – P. 1–13.
252. Garcia, L. Adenomyosis: Review of the Literature / L. Garcia, I. Keith // *Journal of Minimally Invasive Gynecology*. – 2011. – Vol. 18, № 4. – P. 428–437.

253. GaPP2 Collaborative (2020). Gabapentin for chronic pelvic pain in women (GaPP2): a multicentre, randomised double-blind, placebo-controlled trial / A. W. Horne [et al.] // *Lancet*. – 2020. – Vol. 396. – P. 909–917.
254. General Pathways of Pain Sensation and the Major Neurotransmitters Involved in Pain Regulation / M. F. Yam [et al.] // *Int. J. Mol. Sci.* – 2018. – Vol. 19. – P. 2164.
255. Genetic analysis of endometriosis and depression identifies shared loci and implicates causal links with gastric mucosa abnormality / E. O. Adewuyi [et al.] – International Endogene Consortium; 23andMe Research Team // *Hum. Genet.* – 2021. – Vol. 140. – P. 529–552.
256. Genome-wide association meta-analysis identifies new endometriosis risk loci / D. R. Nyholt [et al.]. // *Nat. Genet.* – 2012. – Vol. 44. – P. 1355–1359.
257. Genome-wide association and epidemiological analyses reveal common genetic origins between uterine leiomyomata and endometriosis / C. S. Gallagher [et al.] – 23andMe Research Team // *Nat. Commun.* – 2019. – Vol. 10. – P. 4857.
258. Genome-wide genetic analyses highlight mitogen-activated protein kinase (MAPK) signaling in the pathogenesis of endometriosis / O. Uimari [et al.] // *Hum. Reprod.* – 2017. – Vol. 32. – P. 780–793.
259. Gordts, S. Symptoms and classification of uterine adenomyosis, including the place of hysteroscopy in diagnosis / S. Gordts, G. Grimbizis, R. Campo // *Fertility and Sterility*. – 2018. – Vol. 109. – P. 380–388.e1.
260. Gratton, S. M. Is laparoscopic visualization sufficient for the diagnosis of endometriosis? / S. M. Gratton, A. J. Choudhry, I. Chen // *J. Obstet. Gynaecol. Can.* – 2019. – Vol. 41. – P. 718.
261. Grimbizis, G. F. Uterus-sparing operative treatment for adenomyosis / G. F. Grimbizis, T. Mikos, B. Tarlatzis // *Fertility and Sterility*. – 2014. – Vol. 101. – P. 472–487.
262. Guideline Committee (2017). Diagnosis and management of endometriosis: summary of NICE guidance / L. Kuznetsov [et al.] // *BMJ*. – 2017. – Vol. 358. – P. j3935.

263. Guo, S.W. Cancer-associated mutations in endometriosis: shedding light on the pathogenesis and pathophysiology / S. W. Guo // *Hum. Reprod. Update.* – 2020. – Vol. 26. – P. 423–449.
264. Hai, N. Ultrasound-guided transvaginal radiofrequency ablation combined with levonorgestrel-releasing intrauterine system for symptomatic uterine adenomyosis treatment / N. Hai, Q. Hou, R. Guo // *Int. J. Hyperth.* – 2021. – Vol. 38. – P. 65–69.
265. Hanafi, M. Ultrasound diagnosis of adenomyosis, leiomyoma, or combined with histopathological correlation / M. Hanafi // *J Hum Reprod Sci.* – 2013. – Vol. 6, № 3. – P. 189–93. – [Access mode] : <https://doi.org/10.4103/0974-1208.121421>.
266. Harada, T. Increased risk of obstetric complications in patients with adenomyosis: A narrative literature review / T. Harada, F. Taniguchi, T. Harada // *Reprod. Med. Biol.* – 2022. – Vol. 21. – P. e12473.
267. Harmful and beneficial effects of inflammatory response on reproduction: sterile and pathogen – associated inflammation / Y. Negishi [et al.] // *Immunol. Med.* – 2021. – Vol. 44. – P. 98–115.
268. Health-Related Quality of Life Improvements in Patients With Endometriosis Treated With Elagolix / H. S. Taylor [et al.] // *Obstet. Gynecol.* – 2020. – Vol. 136. – P. 501–509.
269. Heinosalo, T. Role of hydroxysteroid (17beta) dehydrogenase type 1 in reproductive tissues and hormone-dependent diseases / T. Heinosalo, N. Saarinen, M. Poutanen // *Mol. Cell. Endocrinol.* – 2019. – Vol. 489. – P. 9–31.
270. Hemoperitoneum as a precursor of deep pelvic endometriosis: prospective cohort study / E. Bean [et al.] // *Ultrasound Obstet. Gynecol.* – 2019. – Vol. 54. – P. 389–394.
271. Hierarchy of evidence for endometriosis diagnosis and surgery / P. Koninckx [et al.] // *Authorea.* – 2022. – [Access mode] : <https://dx.doi.org/10.22541/au.165268818.82166961/v1>.
272. High prevalence of endometriosis in infertile women with normal ovulation and normospermic partners / C. Meuleman [et al.] // *Fertility and Sterility.* – 2009. – Vol. 92 – P. 68–74.

273. Hirsch, M. AGAINST: Fertility preservation for women with ovarian endometriosis: It is time to adopt this as routine practice / M. Hirsch [et al.] // BJOG. – 2022. – Vol. 129. – P. 1937–1938.

274. Hormonal drugs for the treatment of endometriosis / T. Capezzuoli [et al.] // Curr. Opin. Pharmacol. – 2022. – Vol. 67. – P. 102311.

275. Hormonal therapy for endometriosis: From molecular research to bedside / C. Tosti [et al.] // Eur. J. Obstet. Gynecol. Reprod. Biol. – 2017. – Vol. 209. – P. 61–66.

276. Howard, F. M. Endometriosis and Mechanisms of Pelvic Pain / F. M. Howard // Journal of Minimally Invasive Gynecology. – 2009. – Vol. 16, № 5. – P. 540–550.

277. Hypoxia and hypoxia inducible factor-1a are required for normal endometrial repair during menstruation / J. A. Maybin [et al.] // Nat. Commun. – 2018. – Vol. 9. – P. 295.

278. Hysteroscopy and female infertility : a fresh look to a busy corner / G. Stamenov [et al.] // Human fertility: journal of the British Fertility Society. – 2022. – Vol. 25, № 3. – P. 430–446. doi: 10.1080/14647273.2020.1851399

279. IDEAL study: magnetic resonance imaging for suspected deep endometriosis assessment prior to laparoscopy is as reliable as radiological imaging as a complement to transvaginal ultrasonography / D. Bielen [et al.] // Ultrasound Obstet. Gynecol. – 2020. – Vol. 56. – P. 255–266.

280. Identification of lesional attributes of dysmenorrhea severity and the serum antimüllerian hormone levels in women with ovarian endometriomas / J. Nie [et al.] // Fertility and sterility. – 2022. – Vol. 118, № 1. – P. 191–202.

281. Is dienogest the best medical treatment for ovarian endometriomas? Results of a multicentric case control study / S. Angioni [et al.] // Gynecol. Endocrinol. – 2020. – Vol. 36. – P. 84–86.

282. Is early age at menarche a risk factor for endometriosis? A systematic review and meta-analysis of case-control studies / K.E. Nnoaham [et al.] // Fertility and Sterility. – 2012 – Vol.98, No.3. – P.702-712.

283. Is training sufficient for ultrasound operators to diagnose deep infiltrating endometriosis and bowel involvement by transvaginal ultrasound? / A. Rosefort [et al.] // *J. Gynecol. Obstet. Hum. Reprod.* – 2019. – Vol. 48. – P. 109–114.
284. IL33: Roles in Allergic Inflammation and Therapeutic Perspectives / B. C. L. Chan [et al.] // *Front. Immunol.* – 2019. – Vol. 10. – P. 364.
285. Imaging in gynecological disease (13): clinical and ultrasound characteristics of endometrioid ovarian cancer / F. Moro [et al.] // *Ultrasound Obstet. Gynecol.* – 2018. – Vol. 52. – P. 535–543.
286. Imaging modalities for diagnosis of deep pelvic endometriosis: comparison between trans-vaginal sonography, rectal endoscopy sonography and magnetic resonance imaging. A head-to-head meta-analysis / M. Noventa [et al.] // *Diagnostics.* – 2019. – Vol. 9. – P. 225.
287. Imaging modalities for the non-invasive diagnosis of endometriosis / V. Nisenblat [et al.] // *Cochrane Database Syst. Rev.* – 2016. Vol. 2. – P. CD009591.
288. Immunological changes associated with adenomyosis: a systematic review / M. Bourdon [et al.] // *Hum. Reprod. Update.* – 2021. – Vol. 27. – P.108–129.
289. Immunology of endometriosis / L. D. G. C. Riccio [et al.] // *Best Pract. Res. Clin. Obstet. Gynaecol.* – 2018. – Vol. 50. – P. 39–49.
290. Impact of Endometriomas and Deep Infiltrating Endometriosis on Pregnancy Outcomes and on First and Second Trimester Markers of Impaired Placentation / C. Scala [et al.] // *Medicina (Kaunas).* – 2019. – Vol. 55, № 9. – P. 550. doi: 10.3390/medicina55090550.
291. Impact of Endometriosis on Life-Course Potential: A Narrative Review / S. A. Missmer [et al.] // *Int. J. Gen. Med.* – 2021. – Vol. 14. – P. 9–25.
292. Impact of endometriosis on obstetric outcome after natural conception: a multicenter Italian study / N. Berlanda [et al.] // *Arch. Gynecol. Obstet.* – 2022. – Vol. 305. – P. 149–157.
293. Impact of endometriosis on quality of life and work productivity: a multicenter study across ten countries / K. Nnoaham [et al.] // *Fertility and Sterility.* – 2011. – Vol. 96, № 2. – P. 366–73.

294. Impact of surgery for deep infiltrative endometriosis before in vitro fertilization: a systematic review and meta-analysis / G. Casals [et al.] // *J. Minim. Invasive Gynecol.* – 2021. – Vol. 28. – P. 1303–1312.e5.
295. Implantation failure in endometriosis patients: etiopathogenesis / A. Boucher [et al.] // *J. Clin. Med.* – 2022. – Vol. 11. – P. 5366.
296. Infertility and reproductive disorders: Impact of hormonal and inflammatory mechanisms on pregnancy outcome / S. Vannuccini [et al.] // *Hum. Reprod. Update.* – 2016. – Vol. 22. – P. 104–115.
297. Incidence of chronic postsurgical pain (CPSP) after general surgery / C. J. Simanski [et al.] // *Pain Med.* – 2014. – Vol. 15. – P. 1222–1229.
298. Incidence and estimated prevalence of endometriosis and adenomyosis in Northeast Italy: a data linkage study / C. Morassutto [et al.] // *PLoS ONE.* – 2016 – № 11. – P. e0154227.
299. Influence of Race/Ethnicity in Prevalence and Presentation of Endometriosis: Systematic Review and Meta-Analysis / O. Bougie [et al.] // *J. Minim. Invasive Gynecol.* – 2018. – Vol. 25. – P. 1415.
300. Influence of adenomyosis on pregnancy and perinatal outcomes in women with endometriosis / C. Scala [et al.] // *Ultrasound Obstet. Gynecol.* – 2018. – Vol. 52. – P. 666–671.
301. Inhibitors of 17 $\beta$ -hydroxysteroid dehydrogenase type 1, 2 and 14: Structures, biological activities and future challenges / M. Salah [et al.] // *Mol. Cell. Endocrinol.* – 2019. – Vol. 489. – P. 66–81.
302. Interleukin-1/ $\beta$ -33 Signaling Pathways as Therapeutic Targets for Endometriosis / T. Kato [et al.] // *Front. Immunol.* – 2019. – Vol. 10. – P. 2021.
303. Intestinal Perforation due to Deep Infiltrating Endometriosis during Pregnancy: Case Report / M. M. Carneiro [et al.] // *RBGO Gynecol. Obstet.* – 2018. – Vol. 40. – P. 235–238.
304. Intra-and inter-observer reproducibility of r-ASRM endometriosis classification system and its components, using edited videotaped laparoscopic



procedures / R. Padmehr [et al.] // *J. Endometr. Pelvic. Pain Disord.* – 2021. – Vol. 13. – P. 256–261.

305. Intra-tissue steroid profiling indicates differential progesterone and testosterone metabolism in the endometrium and endometriosis lesions / K. Huhtinen [et al.] // *J. Clin. Endocrinol. Metab.* – 2014. – Vol. 99. – P. E2188–E2197.

306. ISUOG Practice Guidelines: Performance of first-trimester fetal ultrasound scan / L.J. Salomon [et al.] // *Ultrasound Obstet. Gynecol.* – 2013. – Vol. 41. – P. 102–113.

307. Iwanoff, N. Dusiges cystenhaltiges uterusfibromyom compliciert durch sarcom und carcinom. (Adenofibromyoma cysticum sarcomatodes carcinomatosum) / N. Iwanoff // *Monatsch Geburtshilfe Gynakol.* – 1898. – Vol. 7. – P. 295–300.

308. Jenabi, E. The association between uterine leiomyoma and placenta abruption: A meta-analysis / E. Jenabi, Z. S. Ebrahimzadeh // *J. Matern. Fetal Neonatal Med.* – 2017. – Vol. 30. – P. 2742–2746.

309. Kavoussi, S. K. Elagolix to medically treat a uterine adenomyoma: A case report / S. K. Kavoussi, A. S. Esqueda, L. M. Jukes // *Eur. J. Obstet. Gynecol. Reprod. Biol.* – 2020. – Vol. 247. – P. 266–267.

310. Kido, A. Uterine anatomy and function on cine magnetic resonance imaging / A. Kido, K. Togashi // *Reprod. Med. Biol.* – 2016. – Vol. 15, № 4. – P. 191–199.

311. Kim, B. H. Endometriosis-induced massive hemoperitoneum misdiagnosed as ruptured ectopic pregnancy: A case report / B. H. Kim, S. N. Park, B. R. Kim // *J. Med. Case Rep.* – 2020. – P. 14.

312. Kobayashi, H. Relationship between magnetic resonance imaging-based classification of adenomyosis and disease severity / H. Kobayashi, S. Matsubara, S. Imanaka // *J. Obstet. Gynaecol. Res.* – 2021. Vol. 47, № 7. – P. 2251–2260.

313. Kwack, J. Y. Laparoscopic Surgery for Focal Adenomyosis / J. Y. Kwack, Y. S. Kwon // *JSLs.* – 2017. – Vol. 21, № 2. – P. e2017.00014. doi: 10.4293/JSLs.2017.00014.

314. Laparoscopic surgery for endometriosis / J. M. Duffy [et al.] // *Cochrane Database Syst. Rev.* – 2014. – № 4. – P. CD011031.
315. Laparoscopic surgery for endometriosis / C. Bafort [et al.] // *The Cochrane database of systematic reviews.* – 2020. № 10. – P. CD011031. doi: 10.1002/14651858.CD011031.pub3.
316. Latif, S. FOR: Fertility preservation for women with ovarian endometriosis: It is time to adopt it as routine practice / S. Latif, E. Saridogan, E. Yasmin // *BJOG.* – 2022. – Vol. 129. – P. 1935–1936.
317. LC-MS analysis of estradiol in human serum and endometrial tissue: Comparison of electrospray ionization, atmospheric pressure chemical ionization and atmospheric pressure photoionization / P. Keski-Rahkonen [et al.] // *J. Mass Spectrom.* – 2013. – Vol. 48. – P. 1050–1058.
318. Learning curve for the detection of pouch of Douglas obliteration and deep infiltrating endometriosis of the rectum / A. Tammaa [et al.] // *Hum. Reprod.* – 2014. – Vol. 29. – P. 1199–1204.
319. Learning curve for detection of pelvic parts of ureters by transvaginal sonography: feasibility study / M. K. Aas-Eng [et al.] // *Ultrasound Obstet. Gynecol.* – 2020. – Vol. 55. – P. 264–268.
320. Leonardi, M. How to perform an ultrasound to diagnose endometriosis / M. Leonardi, G. Condous // *Australas J. Ultrasound Med.* – 2018. – Vol. 21. – P. 61–69.
321. Leonardi, M. The emergence of the gynecologic surgeon sonologist as the conductor of complex gynecologic surgery / M. Leonardi // *J. Minim. Invasive Gynecol.* – 2021. – Vol. 28. – P. 1980–1981.
322. Levander, G. The pathogenesis of endometriosis; an experimental study / G. Levander, P. Normann // *Acta Obstet. Gynecol. Scand.* – 1955. – Vol. 34. – P. 366–98.
323. Levonorgestrel-releasing intrauterine system versus a low-dose combined oral contraceptive for treatment of adenomyotic uteri: A randomized clinical trial / O. M. Shaaban [et al.] // *Contraception.* – 2015. – Vol. 92. – P. 301–317.

324. Li, W. N. Hypoxia and reproductive health: The role of hypoxia in the development and progression of endometriosis/ W. N. Li, M. H. Wu, S. J. Tsai // *Reproduction*. – 2021. – Vol. 161. – P. F19–F31.

325. Liang, E. A clinical audit on the efficacy and safety of uterine artery embolisation for symptomatic adenomyosis: Results in 117 women / E. Liang, B. Brown, M. Rachinsky // *Aust. N. Z. J. Obstet. Gynaecol.* – 2018. – Vol. 58. – P. 454–459.

326. Lifelong Impact on Endometriosis: Pathophysiology and Pharmacological Treatment / L. H. Chen [et al.] // *Int. J. Mol. Sci.* – 2023. Vol. 24, № 8. – P. 7503. doi: 10.3390/ijms24087503.

327. Liu, X. Sensory nerve-derived neuropeptides accelerate the development and fibrogenesis of endometriosis / X. Liu, D. Yan, S. W. Guo, S.W. // *Hum. Reprod.* – 2019. – Vol. 34. – P. 452–468.

328. Logistic models and artificial intelligence in the sonographic assessment of adnexal masses – a systematic review of the literature / M. Grigore [et al.] // *Med. Ultrason.* – 2020. – Vol. 22. – P. 469–475.

329. Long-term dienogest administration in patients with symptomatic adenomyosis / K. Neriishi [et al.] // *J. Obstet. Gynaecol. Res.* – 2018. – Vol. 44. – P. 1439–1444.

330. Long term treatment of endometriosis associated pain (EAP) with linzagolix: Efficacy and safety after 12 months of treatment / R. N. Taylor [et al.] // *Fertility and Sterility*. – 2019. – Vol. 112. – P. e323.

331. Macrophage-derived insulin-like growth factor-1 is a key neurotrophic and nerve-sensitizing factor in pain associated with endometriosis / R. Forster [et al.] // *FASEB J.* – 2019. – Vol. 33. – P. 11210–11222.

332. Macrophages inhibit and enhance endometriosis depending on their origin / C. Hogg [et al.] // *Proc. Natl. Acad. Sci. USA.* – 2021. – Vol. 118. – P. e2013776118.

333. Marcellin, L. Histopathological alterations in fetal membranes of women with endometriosis / L. Marcellin, C. Méhats, J. Gogusev // *Reprod. Sci.* – 2018. – Vol. 25. – P. 782–787.

334. Mass cytometry analysis reveals a distinct immune environment in peritoneal fluid in endometriosis: a characterisation study / M. Guo [et al.] // *BMC Med.* – 2020. – Vol. 18. – P. 3.

335. Massive recurrent hemoperitoneum with encapsulating peritonitis: Another enigmatic clinical feature of endometriosis / A. Gonzalez [et al.] // *Fertility and Sterility.* – 2019. – Vol. 112. – P. 1190–1192.

336. 400. Maternal and neonatal outcomes in women with colorectal endometriosis / A. Thomin [et al.] // *BJOG.* – 2018. – Vol. 125. – P. 711–718.

337. Medical treatment for the management of painful endometriosis without infertility: CNGOF-HAS Endometriosis Guidelines / M. Sauvan [et al.] // *Gynecol. Obstet. Fertil. Senol.* – 2018. – Vol. 46, № 3. – P. 267–272. doi: 10.1016/j.gofs.2018.02.028.

338. Medical treatment of ovarian endometriomas: A prospective evaluation of the effect of dienogest on ovarian reserve, cyst diameter, and associated pain / L. Muzii [et al.] // *Gynecol. Endocrinol.* – 2020. – Vol. 36. – P. 81–83.

339. Mehla, K. Metabolic Regulation of Macrophage Polarization in Cancer / K. Mehla, P. K. Singh // *Trends Cancer.* – 2019. – Vol. 5. – P. 822–834.

340. Meresman, G. F. Plants as source of new therapies for endometriosis: a review of preclinical and clinical studies / G. F. Meresman, M. Gotte, M. W. Laschke // *Hum. Reprod. Update.* – 2021. – Vol. 27. – P. 367–392.

341. Meta-analysis and systematic review to determine the optimal imaging modality for the detection of uterosacral ligaments/torus uterinus, rectovaginal septum and vaginal deep endometriosis / B. Gerges [et al.] // *Hum. Reprod. Open.* – 2021; – 2021: hoab041.

342. Meta-analysis identifies five novel loci associated with endometriosis highlighting key genes involved in hormone metabolism / Y. Sapkota [et al.] // *Nat. Commun.* – 2017. – Vol. 8. – P. 15539.

343. MRI for adenomyosis: a pictorial review / L. Agostinho [et al.] // *Insights Imaging.* – 2017. – Vol 8, № 6. – P. 549–556.

344. MRI of Adenomyosis: Where Are We Today? / M. Zhang [et al.] // Canadian association of radiologists journal – journal de l'association canadienne des radiologists. – 2023 – Vol. 74, № 1, P. 58–68. – [Access mode] : <https://doi.org/10.1177/08465371221114197>
345. MRI of intestinal endometriosis / M. Bazot [et al.] // Best. Pract. Res. Clin. Obstet. Gynaecol. – 2021. – Vol. 71. – P. 51–63.
346. MRI, US or real-time virtual sonography in the evaluation of adenomyosis? / V. Vinci [et al.] // Radiol Med. – 2017. – Vol 122, № 5. – P. 361–368.
347. Nam, J. H. Pregnancy and symptomatic relief following ultrasound-guided transvaginal radiofrequency ablation in patients with adenomyosis / J. H. Nam // J. Obstet. Gynaecol. Res. – 2020. – Vol. 46. – P. 124–132.
348. Neutrophil recruitment and function in endometriosis patients and a syngeneic murine model / L. K. Symons [et al.] // FASEB J. – 2020. – Vol. 34. – P. 1558–1575.
349. New surgical technique of laparoscopic resection of adenomyosis under real-time intraoperative ultrasound elastography guidance: A case report / Y. Ota [et al.] // Heliyon. – 2020. – № 6. – P. e04628.
350. New understanding of diagnosis, treatment and prevention of endometriosis / B. Amro [et al.] // Int. J. Environ. Res. Public Health. – 2022. – Vol 19, № 11. – P. 6725. – [Access mode] : <https://dx.doi.org/10.3390/ijerph19116725>.
351. Norethindrone acetate or dienogest for the treatment of symptomatic endometriosis: A before and after study / P. Vercellini [et al.] // Fertility and Sterility. – 2016. – Vol. 105. – P. 734–743.e3.
352. Objective measures of adenomyosis on MRI and their diagnostic accuracy—a systematic review & meta-analysis-analysis and systematic review of different MRI diagnostic criteria for adenomyosis / C. O. Rees [et al.] // Acta Obstet. Gynecol. Scand. – 2021. – Vol. 100, № 8. – P. 1377–1391.
353. Obstetric complications after laparoscopic excision of posterior deep infiltrating endometriosis: a case-control study / K. Nirgianakis [et al.] // Fertility and Sterility. – 2018. – Vol. 110. – P. 459–466.

354. Obstetric outcome after surgical treatment of endometriosis: a review of the literature / S. S. Mooney [et al.] // *Front. Reprod. Health.* – 2021. – P. 3750750.
355. Obstetrical and neonatal outcomes of pregnancies complicated by endometriosis / A. Shmueli [et al.] // *J. Matern. Fetal Neonatal Med.* – 2019. – Vol. 32, № 5. – P. 845–850. doi: 10.1080/14767058.2017.1393513.
356. Obstetrical outcome in women with endometriosis including spontaneous hemoperitoneum and bowel perforation: A systematic review / M. T. Glavind [et al.] // *Best Pr. Res. Clin. Obstet. Gynaecol.* – 2018. – Vol. 51. – P. 41–52.
357. Office gel sonovaginography for the prediction of posterior deep infiltrating endometriosis: a multicenter prospective observational study / S. Reid [et al.] // *Ultrasound Obstet. Gynecol.* – 2014. – Vol. 44. – P. 710–718.
358. Once daily oral relugolix combination therapy versus placebo in patients with endometriosis-associated pain: Two replicate phase 3, randomised, double-blind, studies (SPIRIT 1 and 2) / L. Giudice [et al.] // *Lancet.* – 2022. – Vol. 399. – P. 2267–2279.
359. One-size-fits-all approach does not work for gynecology trainees learning endometriosis ultrasound skills / M. Leonardi [et al.] // *J. Ultrasound Med.* – 2020. – Vol. 39. – P. 2295–2303.
360. Oncogenic mutations in histologically normal endometrium: the new normal? / V. Lac [et al.] // *J. Pathol.* – 2019. – Vol. 249. – P. 173–181.
361. Onuora, S. Gut microbiome linked with OA knee pain / S. Onuora // *Nat. Rev. Rheumatol.* – 2020. – Vol. 16. – P. 2.
362. Optimal imaging modality for detection of rectosigmoid deep endometriosis: systematic review and meta-analysis / B. Gerges [et al.] // *Ultrasound Obstet. Gynecol.* – 2021. – Vol. 58. – P. 190–200.
363. Oral contraceptives for pain associated with endometriosis / J. Brown // *Cochrane Database Syst. Rev.* – 2018. – № 5. – CD001019.
364. Osada, H. Uterine adenomyosis and adenomyoma: The surgical approach / H. Osada // *Fertility and Sterility.* – 2018. – Vol. 109. – P. 406–417.

365. O'Shea, A. Imaging diagnosis of adenomyosis / A. O'Shea, G. Figueiredo, S. I. Lee // *Semin. Reprod. Med.* – 2020. – Vol. 38, № 2–3. – P. 119–128.
366. Osuga, Y. Evaluation of the efficacy and safety of dienogest in the treatment of painful symptoms in patients with adenomyosis: A randomized, double-blind, multicenter, placebo-controlled study / Y. Osuga, H. Fujimoto-Okabe, A. Hagino // *Fertility and Sterility.* – 2017. – Vol. 108. – P. 673–678.
367. Osuga, Y. Long-term use of dienogest for the treatment of primary and secondary dysmenorrhea / Y. Osuga, K. Hayashi, S. Kanda // *J. Obstet. Gynaecol. Res.* – 2020. – Vol. 46. – P. 606–617.
368. Outcome after surgery for deep endometriosis infiltrating the rectum / C. Bafort [et al.] // *Fertility and Sterility.* – 2020. – Vol. 113. – P. 1319–1327.
369. Ozkan, S. Endometriosis and infertility. Epidemiology and evidence based treatments / S. Ozkan, W. Murk, A. Arici // *Ann N Y Acad Sci.* – 2008. Vol. 1127 – P. 92e100. doi: 10.1196/annals.1434.007.
370. Pain typology and incident endometriosis / K. C. Schliep [et al.] // *Hum Reprod.* – 2015. – Vol. 30. – P. 2427–2438.
371. Pathogenesis of adenomyosis: an update on molecular mechanisms / S. Vannuccini [et al.] // *Reprod. Biomed. Online.* – 2017. – Vol. 35. – P. 592–601.
372. Pathogenesis of uterine adenomyosis: Invagination or metaplasia? / J. García-Solares [et al.] // *Fertility and Sterility.* – 2018. – Vol. 109. – P. 371–379.
373. Pathophysiologic mechanisms by which adenomyosis predisposes to postpartum haemorrhage and other obstetric complications / S. Martone [et al.] // *Med. Hypotheses.* – 2020. – P. 143109833.
374. Pathophysiologic processes have an impact on the plasma metabolomic signature of endometriosis patients / S. Vicente-Muñoz [et al.] // *Fertility and Sterility.* – 2016. – Vol. 106, № 7. – P. 1733–1741. – [Access mode] : <https://doi.org/10.1016/j.fertnstert.2016.09.014>
375. Patients with adenomyosis are more likely to have deep endometriosis / M. Gonzales [et al.] // *Gynecol Sur.* – 2012. – P. 259–64.

376. Pelvic pain correlates with peritoneal macrophage abundance not endometriosis / D. A. Gibson [et al.] // *Reproduction and Fertility*. – 2021. – Vol. 2. – P. 47–57.

377. Perinatal outcomes associated with the positional relationship between the placenta and the adenomyosis lesion / Y. Ono [et al.] // *J. Gynecol. Obstet. Hum. Reprod.* – 2021. – Vol. 50. – P. 102114.

378. Peritoneal fluid progesterone and progesterone resistance in superficial endometriosis lesions / P. R. Koninckx [et al.] // *Hum. Reprod.* – 2022. – Vol. 37. – P. 203–211.

379. Persistence of Symptoms After Total vs Supracervical Hysterectomy in Women with Histopathological Diagnosis of Adenomyosis / M. O. Ajao [et al.] // *J. Minim. Invasive Gynecol.* – 2019. – Vol. 26. – P. 891–896.

380. Placenta accreta spectrum disorder complicated with endometriosis: systematic review and meta-analysis / S. Matsuzaki [et al.] // *Biomedicines*. – 2022. – Vol. 10. – P. 390.

381. Plasma miRNAs as biomarkers for endometriosis / A. O. D. Vanhie [et al.] // *Hum. Reprod.* – 2019. – Vol. 34. – P. 1650–1660.

382. Poor sensitivity of transvaginal ultrasound markers in diagnosis of superficial endometriosis of the uterosacral ligaments / A. J. Robinson [et al.] // *J. Endometr. Pelvic Pain Disord.* – 2018. – Vol. 10. – P. 10–17.

383. Population ages 15-64 (% of population) / The World Bank – 2017. – [Access mode] : <https://data.worldbank.org/indicator/SP.POP.1564.TO.ZS>.

384. Prediction of pouch of Douglas obliteration: point-of-care ultrasound versus pelvic examination / K. Arion [et al.] // *J Minim Invasive Gynecol.* – 2019. – Vol. 26. – P. 928–934.

385. Predicting Pouch of Douglas obliteration using ultrasound and laparoscopic video sets: an interobserver and diagnostic accuracy study / L. C. Chiu [et al.] // *J. Ultrasound Med.* – 2019. – Vol. 38. – P. 3155–3161.

386. Prediction of pouch of Douglas obliteration in women with suspected endometriosis using a new real-time dynamic transvaginal ultrasound technique: the



sliding sign / S. Reid [et al.] // *Ultrasound Obstet. Gynecol.* – 2013. – Vol. 41. – P. 685–691.

387. Pregnancy after endometriosis: maternal and neonatal outcomes according to the location of the disease / S. Uccella [et al.] // *Am. J. Perinatol.* – 2019. – Vol. 36. – P. S91–S98.

388. Pregnancy and delivery outcomes in women with rectovaginal endometriosis treated either conservatively or operatively / A. Tuominen [et al.] // *Fertility and Sterility.* – 2021. – Vol. 115. – P. 406–415.

389. Pregnancy outcome in women with endometriosis achieving pregnancy with IVF / L. Benaglia [et al.] // *Hum. Reprod.* – 2016. – Vol. 31. – P. 2730–2736.

390. Pregnancy outcomes in women with endometriosis: a national record linkage study / L. Saraswat [et al.] // *BJOG.* – 2017. – Vol. 124. – P. 444–452.

391. Pregnancy outcomes with donor oocyte embryos in patients diagnosed with adenomyosis using the Morphological Uterus Sonographic Assessment criteria / E. S. Dason [et al.] // *Fertility and Sterility.* – 2023. – Vol. 119. – P. 484–489.

392. Preoperative imaging of deep endometriosis: pitfalls of a diagnostic test before surgery / P. R. Koninckx [et al.] // *Facts Views Vis. Obgyn.* – 2021. – Vol. 12. – P. 265–271.

393. Prevalence of adenomyosis in women undergoing surgery for endometriosis / N. Di Donato [et al.] // *Eur. J. Obstet. Gynecol. Reprod. Biol.* – 2014. – Vol. 181. – P. 289–293.

394. Prevalence of occult microscopic endometriosis in clinically negative peritoneum during laparoscopy for chronic pelvic pain / A. L. Gubbels [et al.] // *Int. J. Gynecol. Obstet.* – 2020. – Vol. 151. – P. 260–266.

395. Progesterone receptor ligands for the treatment of endometriosis: the mechanisms behind therapeutic success and failure / F. M. Reis [et al.] // *Hum. Reprod. Update.* – 2020. – Vol. 26. – P. 565–585.

396. Progesterone Related to Progesterone and Testosterone Elicit Divergent Human Endometrial Transcriptomes and Biofunctions / S. Houshdaran [et al.] // *Int. J. Mol. Sci.* – 2020. – Vol. 21. – P. 2625.

397. Proteobacteria Acts as a Pathogenic Risk-Factor for Chronic Abdominal Pain and Diarrhea in Post-Cholecystectomy Syndrome Patients: A Gut Microbiome Metabolomics Study / Z. Kang [et al.] // *Med. Sci. Monit.* – 2019. – Vol. 25. – P. 7312–7320.
398. Quality of life in women with endometriosis: an integrative review / M. C. Marinho [et al.] // *J. Womens Health.* – 2018. – Vol. 27. – P. 399–408.
399. Question mark form of uterus: a simple sonographic sign associated with the presence of adenomyosis / N. Di Donato [et al.] // *Ultrasound Obstet Gynecol.* – 2015. – Vol. 46, № 1. – P. 126–127.
400. Randomized study on the effectiveness of noregestrol acetate plus 17beta-estradiol oral contraceptive versus dienogest oral pill in women with suspected endometriosis-associated chronic pelvic pain / S. Caruso [et al.] // *BMC Womens Health.* – 2022. – Vol. 22. – P. 146.
401. Rao, T. Ovarian immobility at transvaginal ultrasound: an important sonographic marker for prediction of need for pelvic sidewall surgery in women with suspected endometriosis / T. Rao, G. Condous, S. Reid // *J. Ultrasound Med.* – 2022. – Vol. 41. – P. 1109–1113.
402. Ray-Offor, E. Diagnostic yield and therapeutic outcome of hysteroscopy in women with infertility in a referral clinical setting : a Port Harcourt, Nigeria experience / E. Ray-Offor, T. K. Nyengidiki // *The Pan African medical journal.* – 2021. – Vol. 38. – Article number. 155.
403. Recent Development of Non-Peptide GnRH Antagonists / F. L. Tukun [et al.] // *Molecules.* – 2017. – Vol. 22. – P. 2188.
404. Reid, S. Can we improve the prediction of pouch of Douglas obliteration in women with suspected endometriosis using ultrasound-based models? A multicenter prospective observational study / S. Reid, C. Lu, G. Condous // *Acta Obstet. Gynecol. Scand.* – 2015. – Vol. 94. – P. 1297–1306.
405. Relating Chronic Pelvic Pain and Endometriosis to Signs of Sensitization and Myofascial Pain and Dysfunction / J. V. Aredo [et al.] // *Semin. Reprod. Med.* – 2017. – Vol. 35. – P. 88–97.

406. Relation between adenomyosis and elastographic characteristics of the cervix / A. Xholli [et al.] // *Human Reproduction*. – 2023. – Vol. 38, № 4, – P. 621–628. – [Access mode] : <https://doi.org/10.1093/humrep/dead014>

407. Relationship between adenomyosis and endometriosis; Different phenotypes of a single disease? / S. Maruyama S [et al.] // *Eur J Obstet Gynecol Reprod Biol*. – 2020. – Vol. 253. – P. 191–197.

408. Reliability of visual diagnosis of endometriosis / S. Fernando [et al.] // *J. Minim. Invasive Gynecol*. – 2013. – Vol. 20. – P. 783–789.

409. Relugolix, an oral gonadotropin-releasing hormone receptor antagonist, reduces endometriosis-associated pain compared with leuprorelin in Japanese women: A phase 3, randomized, double-blind, noninferiority study / T. Harada [et al.] // *Fertility and Sterility*. – 2022. – Vol. 117. – P. 583–592.

410. Relugolix, an oral gonadotropin-releasing hormone receptor antagonist, reduces endometriosis-associated pain in a dose-response manner: A randomized, double-blind, placebo-controlled study / Y. Osuga [et al.] // *Fertility and Sterility*. – 2021. – Vol. 115. – P. 397–405.

411. Reproductive, obstetric, and perinatal outcomes of women with adenomyosis and endometriosis: a systematic review and meta-analysis / J. Horton [et al.] // *Hum. Reprod. Update*. – 2019. – Vol. 25, № 5. – P. 592–632. doi: 10.1093/humupd/dmz012; PMID: 31318420

412. Review on endometriosis surgery / P. R. Koninckx [et al.] // *Gynecol. Pelvic. Med*. – 2021. – [Access mode] : <https://dx.doi.org/10.21037/gpm-21-17>.

413. Risk factors associated with endometriosis: importance of study population for characterizing disease in the ENDO Study / C.M. Peterson [et all] // *Am J Obstet Gynecol*. – 2013 – Vol.208, No.6. – e1-11.

414. Risk for and consequences of endometriosis: a critical epidemiologic review / Shafir A. [et al.] // *Best Pract Res Clin Obstet Gynaecol*. – 2018. – Vol. 51, № 1. – P. 15. doi: 10.1016/j.bpobgyn.2018.06.001.

415. Risk of gestational hypertension-preeclampsia in women with preceding endometriosis: A nationwide population-based study / M. L. Pan [et al.] // PLoS ONE. – 2017. – Vol. 12. – P. e0181261.

416. Risk of preterm birth, low birthweight and small-for-gestational-age infants in pregnancies with adenomyosis: A cohort study of the Japan Environment and Children's Study / A. Yamaguchi [et al.] // Acta Obstet. Gynecol. Scand. – 2019. – Vo. 98. – P. 359–364.

417. Rižner, T.L. The Importance of Steroid Uptake and Intracrine Action in Endometrial and Ovarian Cancers / T. L. Rižner, T. Thalhammer, C. Ozvegy-Laczka // Front. Pharmacol. – 2017. – Vol. 8. – P. 46.

418. Rižner, T.L. Aldo-keto reductase 1C3-Assessment as a new target for the treatment of endometriosis / T. L. Rižner, T. M. Penning // Pharmacol. Res. – 2020. – Vol. 152. – P. 104446.

419. Role of 3D Ultrasound and Doppler in Differentiating Clinically Suspected Cases of Leiomyoma and Adenomyosis of Uterus / K. Sharma [et al.] // J Clin Diagn Res. – 2015. – Vol. 9, № 4. – P. QC08 – 12.

420. Role of Eutopic Endometrium in Pelvic Endometriosis / L. Carvalho [et al.] // Journal of Minimally Invasive Gynecology. – 2011. – Vol. 18. – P. 419–427.

421. Role of transvaginal ultrasound in evaluation of ureteral involvement in deep infiltrating endometriosis / P. Carfagna [et al.] // Ultrasound Obstet. Gynecol. – 2018. – Vol. 51. – P. 550–555.

422. Rosenfeld, D. L. Endometriosis in a patient with Rokitansky-Kuster-Hauser syndrome / D.L. Rosenfeld, Lecher B. D // Am J Obstet Gynecol. – 1981. – Vol. 139. – P. 105.

423. Saha, R. Heritability of endometriosis / R. Saha [et al.] // Fertil. Steril. – 2015. – Vol. 104. – P. 947–952.

424. Sampson, J. A. Metastatic or embolic endometriosis, due to the menstrual dissemination of endometrial tissue into the venous circulation / J. A. Sampson // Am J Pathol. – 1927. Vol. 3. – P. 93–110.

425. Sauerbrun-Cutler, M. T. Short- and long-term impact of gonadotropin-releasing hormone analogue treatment on bone loss and fracture / M. T. Sauerbrun-Cutler, R. Alvero // *Fertility and Sterility*. – 2019. – Vol. 112. – P. 799–803.
426. Saunders, P. T. K. Endometriosis: Etiology, pathobiology, and therapeutic prospects / P. T. K. Saunders, A. W. Horne // *Cell*. – 2021. – Vol. 184, № 11. – P. 2807-2824. – [Access mode] : <https://doi.org/10.1016/j.cell.2021.04.041>.
427. Schrodtt, G. R. Endometriosis of the male urinary system: a case report / G. R. Schrodtt, M. O. Alcorn, J. Ibanez // *J Urol*. – 1980. – Vol. 124. – P. 722–723.
428. Serum antimüllerian hormone concentration increases with ovarian endometrioma size / L. Marcellin [et al] // *Fertility and sterility*. – 2019. – Vol. 111, № 5. – P. 944–952.e1.
429. Singhal, N. Deep learning based junctional zone quantification using 3D transvaginal ultrasound in assisted reproduction. In: 2020 42nd Annual International Conference of the IEEE Engineering in Medicine & Biology Society (EMBC) / N. Singhal, S. Kudavelly, G. A. Ramaraju // *IEEE*. – 2020. – P. 2133–2136.
430. Single – and Multiple-Day Dosing Studies to Investigate High-Dose Pharmacokinetics of Epelsiban and Its Metabolite, GSK2395448, in Healthy Female Volunteers / K. M. Mahar [et al.] // *Clin. Pharmacol. Drug Dev*. – 2018. – № 7. – P. 33–43.
431. Soliman, A. M. Factors associated with time to endometriosis diagnosis in the United States / A. M. Soliman, M. Fuldeore, M. C. Snabes // *J. Womens Health*. – 2017. – Vol. 26. – P. 788–797.
432. Sonographer-acquired ultrasound protocol for deep endometriosis / S. W. Young [et al.] // *Abdom. Radiol*. – 2020. – Vol. 45. – P. 1659–1669.
433. Sonographic classification and reporting system for diagnosing adenomyosis / T. Van den Bosch [et al.] // *Ultrasound. Obstet. Gynecol*. – 2019. – Vol. 53. – P. 576–582. doi: 10.1002/uog.19096
434. Sonographic evaluation of immobility of normal and endometriotic ovary in detection of deep endometriosis / B. Gerges [et al.] // *Ultrasound Obstet. Gynecol*. – 2017. – Vol. 49. – P. 793–798.

435. SonoPODography: A new diagnostic technique for visualizing superficial endometriosis / M. Leonardi [et al.] // *Eur. J. Obstet. Gynecol. Reprod. Biol.* – 2020. – Vol. 254. – P. 124–131.

436. Sterile inflammation and pregnancy complications: a review / M. Nadeau-Vallée [et al.] // *Reproduction.* – 2016. – Vol. 152. – P. R277–R292.

437. Steroid hormones regulate genome-wide epigenetic programming and gene transcription in human endometrial cells with marked aberrancies in endometriosis / S. Houshdaran [et al.] // *PLoS Genet.* – 2020. – Vol. 16. – P. e1008601.

438. Stop, think, and re-evaluate: a decidualized endometrioma can mimic malignancy in pregnancy / H. Alsalem [et al.] // *J.Minim. Invasive. Gynecol.* – 2021. – Vol. 28. – P. 1803–1805.

439. Strengths and limitations of diagnostic tools for endometriosis and relevance in diagnostic test accuracy research / E. Pascoal [et. al.] // *Ultrasound Obstet. Gynecol.* – 2022. – Vol. 60, № 3. – P. 309–327.

440. Surgical removal of superficial peritoneal endometriosis for managing women with chronic pelvic pain: time for a rethink? / A. W. Horne [et al.] // *BJOG.* – 2019. – Vol. 126. – P. 1414–1416.

441. Surgical Outcomes after Colorectal Surgery for Endometriosis: A Systematic Review and Meta-analysis / S. Bendifallah [et al.] // *J. Minim. Invasive Gynecol.* – 2021. – Vol. 28. – P. 453–466.

442. Systematic Analyses (HOUSSAY) Project. Systematic review and meta-analysis regarding the association of endometriosis and preeclampsia in women conceiving spontaneously or through assisted reproductive technology / F. R. Pérez-López [et al.] // *Pregnancy Hypertens.* – 2018. – Vol. 14. – P. 213–21. doi: 10.1016/j.preghy.2018.01.003; PMID: 29934014.

443. Systematic approach to sonographic evaluation of the pelvis in women with suspected endometriosis, including terms, definitions and measurements: a consensus opinion from the International Deep Endometriosis Analysis (IDEA) group / S. Guerriero [et al.] // *Ultrasound Obstet. Gynecol.* – 2016. Vol. 48. – P. 318–332.

444. Systematic evaluation of endometriosis by transvaginal ultrasound can accurately replace diagnostic laparoscopy, mainly for deep and ovarian endometriosis / M. O. Goncalves [et al.] // *Hum. Reprod.* – 2021. – Vol. 36. – P. 1492–1500.

445. Systematic review and meta-analysis of adverse pregnancy outcomes after uterine adenomyosis / M. Razavi [et al.] // *Int. J. Gynaecol. Obstet.* – 2019. – Vol. 145. – P. 149–157.

446. Systematic review of endometriosis pain assessment: how to choose a scale? / N. Bourdel [et al.] // *Hum. Reprod. Update.* – 2015. – Vol. 21. – P. 136–152.

447. Țăran, F. A. Adenomyosis: Epidemiology, Risk Factors, Clinical Phenotype and Surgical and Interventional Alternatives to Hysterectomy / F. A. Țăran, E. Stewart, S. Brucker // *Geburtshilfe Frauenheilkd.* – 2013. – Vol. 73. – P. 924–931.

448. Taylor, H. S. Endometriosis is a chronic systemic disease: clinical challenges and novel innovations / H. S. Taylor, A. M. Kotlyar, V. A. Flores // *Lancet.* – 2021. – Vol. 397. – P. 839–852.

449. Tellum, T. Noninvasive Diagnosis of Adenomyosis: A Structured Review and Meta-analysis of Diagnostic Accuracy in Imaging / T. Tellum, S. Nygaard, M. Lieng // *J. Minim. Invasive Gynecol.* – 2020. – Vol. 27. – P. 408–418.e3.

450. Terms, definitions and measurements to describe sonographic features of myometrium and uterine masses: A consensus opinion from the Morphological Uterus Sonographic Assessment (MUSA) group / T. Van den Bosch [et al.] // *Ultrasound Obstet. Gynecol.* 2015. – Vol. 46. – P. 284–298.

451. Thalluri, A. L. MRI findings in deep infiltrating endometriosis: A pictorial essay / A. L. Thalluri, S. Knox, T. Nguyen // *J. Med. Imaging Radiat. Oncol.* – 2017. – Vol. 61, № 6. – P. 767–773. doi: 10.1111/1754-9485.12680.

452. The association between ultrasound-based ‘soft markers’ and endometriosis type/location: A prospective observational study / S. Reid [et al.] // *Eur. J. Obstet. Gynecol. Reprod. Biol.* – 2019. – Vol. 234. – P. 171–178.

453. The association of endometriosis with placenta previa and postpartum hemorrhage: a systematic review and meta-analysis / S. Matsuzaki [et al.] // *Am. J. Obstet. Gynecol. MFM.* – 2021. – P. 3100417.

454. The direct and indirect costs associated with endometriosis: a systematic literature review / A. M. Soliman [et al.] // *Hum. Reprod.* – 2016. – Vol 31. – P. 712–722.
455. The dynamic changes in the number of uterine natural killer cells are specific to the eutopic but not to the ectopic endometrium in women and in a baboon model of endometriosis / J. A. Drury [et al.] // *Reprod. Biol. Endocrinol.* – 2018. – Vol. 16. – P. 67.
456. The effects of maternal age and parity on maternal and neonatal outcome / M. S. Schimmel [et al.] // *Arch. Gynecol. Obstet.* – 2015. – Vol. 291. – P. 793–798.
457. The effect of pregnancy on endometriosis—facts or fiction? / B. Leeners [et al.] // *Hum. Reprod. Update.* – 2018. – Vol. 24, № 3. – P. 290–299. doi: 10.1093/humupd/dmy004; PMID: 29471493.
458. The epidemiology of endometriosis is poorly known as the pathophysiology and diagnosis are unclear / P. R. Koninckx [et al.] // *Best Pract. Res. Clin. Obstet. Gynaecol.* – 2021. – Vol. 71. – P. 14–26. – [Access mode] : <https://dx.doi.org/10.1016/j.bpobgyn.2020.08.005>.
459. The impact of endometriosis on quality of life in adolescents / J. S. Gallagher [et al.] // *J. Adolesc. Health.* – 2018. – Vol. 63. – P. 766–72.
460. The Immunopathophysiology of Endometriosis / L. K. Symons [et al.] // *Trends Mol. Med.* – 2018. – Vol. 24. – P. 748–762.
461. The Metabolic Signature of Macrophage Responses / V. A. Munari [et al.] // *Front. Immunol.* – 2019. – Vol 10. – P. 1462.
462. The relationship between endometriosis-related pelvic pain and symptom frequency, and subjective wellbeing / G. Rush [et al.] // *Health Qual. Life Outcomes.* – 2019. – Vol 17. – P. 123.
463. The risk of preterm births among pregnant women with adenomyosis / Y. J. Shin [et al.] // *J. Ultrasound Med.* – 2018. – Vol. 37. – P. 1937–1943.
464. The role of TGF- $\beta$  in the pathophysiology of peritoneal endometriosis / V. J. Young [et al.] // *Hum. Reprod. Update* – 2017. – Vol. 23. – P. 548–559.



465. The role of levonorgestrel intra-uterine system in the management of adenomyosis: A systematic review and meta-analysis of prospective studies / A. M. Abbas [et al.] // *Acta Obstet. Gynecol. Scand.* – 2020. – Vol. 99. – P. 571–581.

466. The role of magnetic resonance imaging–diffusion tensor imaging in predicting pain related to endometriosis: a preliminary study / M. G. Porpora [et al.] // *J. Minim. Invasive Gynecol.* – 2018. – Vol. 25. – P. 661–669.

467. Three-dimensional ultrasonography in the diagnosis of deep endometriosis / S. Guerriero [et al.] // *Hum. Reprod.* – 2014. – Vol. 29. – P. 1189–1198.

468. Three-dimensional ultrasound in the management of bladder endometriosis / C. Thonnon [et al.] // *J. Minim. Invasive Gynecol.* – 2015. – Vol. 22. – P. 403–409.

469. Time spatial labeling inversion pulse magnetic resonance angiography in pregnancy with adenomyosis / T. Yorifuji [et al.] // *J. Obstet. Gynaecol. Res.* – 2013. – Vol. 39. – P. 1480–1483.

470. Tissue specific regulation of transcription in endometrium and association with disease / S. Mortlock [et al.] // *Hum. Reprod.* – 2020. – Vol. 35. – P. 377–393.

471. Transvaginal sonographic features of diffuse adenomyosis in 18-30-year-old nulligravid women without endometriosis: association with symptoms / S. Pinzauti [et al.] // *Ultrasound Obstet. Gynecol.* – 2015. – Vol. 46. – P. 730–736.

472. Transvaginal sonography accurately determines extent of infiltration of rectosigmoid deep endometriosis / M. K. Aas-Eng [et al.] // *Ultrasound Obstet. Gynecol.* – 2021. – Vol. 58. – P. 933–939.

473. Transvaginal sonography accurately measures lesion-to-anal-verge distance in women with deep endometriosis of the rectosigmoid / M. K. Aas-Eng [et al.] // *Ultrasound Obstet. Gynecol.* – 2020. – Vol. 56. – P. 766–772.

474. Transvaginal US of endometriosis: looking beyond the endometrioma with a dedicated protocol / B. G. Collins [et al.] // *Radiographics.* – 2019. – Vol. 39. – P. 1549–1568.

475. Transvaginal ultrasound findings after laparoscopic rectosigmoid segmental resection for deep infiltrating endometriosis / F. G. Martire [et al.] // *J. Ultrasound Med.* – 2021. – Vol. 40. – P. 1219–1228.

476. Transvaginal Ultrasound for the Diagnosis of Adenomyosis: Systematic Review and Meta-Analysis / M. P. Andres [et al.] // *J. Minim. Invasive Gynecol.* – 2018. – Vol. 25. – P. 257–264.

477. Transvaginal ultrasound vs magnetic resonance imaging for diagnosing deep infiltrating endometriosis: systematic review and meta-analysis / S. Guerriero [et al.] // *Ultrasound Obstet. Gynecol.* – 2018. – Vol. 51. – P. 586–595.

478. Trapero, C. Purinergic Signaling in Endometriosis-Associated Pain / C. Trapero, M. Martin-Satue // *Int. J. Mol. Sci.* – 2020. – Vol. 21. – P. 8512.

479. Treatment of adenomyomectomy in women with severe uterine adenomyosis using a novel technique / A. Saremi [et al.] // *Reprod. Biomed. Online.* – 2014. – Vol. 28. – P. 753–760.

480. Treatment of Endometriosis-Associated Pain with Elagolix, an Oral GnRH Antagonist / H. S. Taylor [et al.] // *N. Engl. J. Med.* – 2017. – Vol. 377. – P. 28–40.

481. Treatment of endometriosis-associated pain with linzagolix, an oral gonadotropin-releasing hormone-antagonist: A randomized clinical trial / J. Donnez [et al.] // *Fertility and Sterility.* – 2020. – Vol. 114. – P. 44–55.

482. Trends in the incidence rate, type and treatment of surgically verified endometriosis – a nationwide cohort study / L. Saavalainen [et al.] // *Acta Obstet. Gynecol. Scand.* – 2018. – Vol. 97. – P. 59–67.

483. Two-and three-dimensional transvaginal ultrasonography for diagnosis of adenomyosis of the inner myometrium / C. K. Rasmussen [et al.] // *Reprod. Biomed. Online.* – 2019. – Vol. 38, № 5. – P. 750–760. DOI: 10.1016/j.rbmo.2018.12.033.

484. Ultrasonographic soft markers for detection of rectosigmoid deep endometriosis / S. Guerriero [et al.] // *Ultrasound Obstet. Gynecol.* – 2020. – Vol. 55. – P. 269–273.

485. Ultrasound-guided transcervical radiofrequency ablation for symptomatic uterine adenomyosis / N. Hai [et al.] // *Br. J. Radiol.* – 2017. – Vol. 90. – P. 20160119.

486. Ultrasound mapping of pelvic endometriosis: does the location and number of lesions affect the diagnostic accuracy? A multicentre diagnostic accuracy study / T. K. Holland [et al.] // *BMC Womens Health.* – 2013. – Vol. 13. – P. 1–9.

487. Ultrasound mapping system for the surgical management of deep infiltrating endometriosis / C. Exacoustos [et al.] // *Fertility and Sterility*. –2014. – Vol. 102, № 1. – P. 143–150.e2
488. Ultrasound of the uterosacral ligament, parametrium, and paracervix: disagreement in terminology between imaging anatomy and modern gynecologic surgery / M. Scioscia [et al.] // *J. Clin. Med.* – 2021. – Vol. 10. – P. 437.
489. Urinary biomarkers for the non-invasive diagnosis of endometriosis / E. Liu [et al.] // *Cochrane Database Syst. Rev.* – 2015. – Vol. 12. – P. CD012019.
490. Uterine Artery Embolization Versus Hysterectomy in the Treatment of Symptomatic Adenomyosis: Protocol for the Randomized QUESTA Trial / A. M. de Bruijn [et al.] // *JMIR. Res. Protoc.* – 2018. – Vol. 7. – P. e47.
491. Uterine artery pseudoaneurysm in the setting of deep endometriosis: An uncommon cause of hemoperitoneum in pregnancy / Z. Feld [et al.] // *Emerg. Radiol.* – 2017. – Vol. 25. – P. 107–110.
492. Uterine sliding sign: a simple sonographic predictor for presence of deep infiltrating endometriosis of the rectum / G. Hudelist [et al.] // *Ultrasound Obstet. Gynecol.* – 2013. – Vol. 41. – P 692–695.
493. Uterine wall thickness at the second trimester can predict subsequent preterm delivery in pregnancies with adenomyosis / Y. M. Kim [et al.] // *Taiwan J. Obstet. Gynecol.* – 2019. –Vol. 58. – P. 598–603.
494. Vallée, A. Curcumin and Endometriosis / A. Vallée, Y. Lecarpentier // *Int. J. Mol. Sci.* – 2020. – Vol. 21. – P. 2440.
495. Value of ultrasound shear wave elastography in the diagnosis of adenomyosis / S. Acar [et al.] // *Ultrasound.* – 2016. – Vol. 24, № 4. – P. 205–13.
496. Variability in negative emotions among individuals with chronic low back pain: relationships with pain and function / J. I. Gerhart [et al.] // *Pain.* – 2018. – Vol. 159. – P. 342.
497. Vascular endothelial growth factor pathway in endometriosis: genetic variants and plasma biomarkers / A. Vodolazkaia [et al.] // *Fertility and Sterility.* – 2016. – Vol. 105, No. 4. – P. 988–996.

498. Vercellini, P. Role of medical therapy in the management of deep rectovaginal endometriosis / P. Vercellini, L. Buggio, E. Somigliana // *Fertility and Sterility*. – 2017. – Vol. 108. – P. 913–930.

499. Visualization of endometriosis with laparoscopy and near-infrared optics with indocyanine green / F. Siegenthaler [et al.] // *Acta Obstet. Gynecol. Scand.* – 2020. – Vol. 99. – P. 591–597.

500. Wang, S. The evaluation of uterine artery embolization as a nonsurgical treatment option for adenomyosis / S. Wang, X. Meng, Y. Dong // *Int. J. Gynaecol. Obstet.* – 2016. – Vol. 133. – P. 202–205.

501. World endometriosis research foundation endometriosis phenome and biobanking harmonisation project: I. Surgical phenotype data collection in endometriosis research / C. M. Becker [et al.] // *Fertility and Sterility*. – 2014. – Vol. 102. – P. 1213–1222.

502. WERF EPHect Working Group. World Endometriosis Research Foundation Endometriosis Phenome and Biobanking Harmonization Project: II. Clinical and covariate phenotype data collection in endometriosis research. *Fertil* / A. F. Vitonis [et al.] // *Fertility and Sterility*. – 2014. – Vol. 102. – P. 1223–1232.

503. WERF EPHect Working Group. World Endometriosis Research Foundation Endometriosis Phenome and Biobanking Harmonization Project: III. Fluid biospecimen collection, processing, and storage in endometriosis research / N. Rahmioglu [et al.] // *Fertility and Sterility*. – 2014. – Vol. 102. – P. 1233–1243.

504. WERF EPHectWorking Group. World Endometriosis Research Foundation Endometriosis Phenome and Biobanking Harmonisation Project: IV. Tissue collection, processing, and storage in endometriosis research / A. Fassbender [et al.] // *Fertility and Sterility*. – 2014. – Vol. 102. – P. 1244–1253.

505. When and how should peritoneal endometriosis be operated on in order to improve fertility rates and symptoms? The experience and outcomes of nearly 100 cases / A. M. Dückelmann [et al.] // *Arch. Gynecol. Obstet.* – 2021. – Vol. 304. – P. 143–155.

506. Wendel, M. P. The Impact of Adenomyosis on Pregnancy and Pregnancy Outcomes: A Review / M. P. Wendel, E. F. Magann // *Obstet. Gynecol. Surv.* – 2022. – Vol. 77. – P. 495–500.

507. Xiao, F. Platelets and Regulatory T Cells May Induce a Type 2 Immunity That Is Conducive to the Progression and Fibrogenesis of Endometriosis / F. Xiao, X. Liu, S. W. Guo // *Front. Immunol.* – 2020. – Vol. 11. – P. 610963.

508. Yan, D. Neuropeptides Substance P and Calcitonin Gene Related Peptide Accelerate the Development and Fibrogenesis of Endometriosis / D. Yan, X. Liu, S. W. Guo // *Sci. Rep.* – 2019. – Vol. 9. – P. 2698.

509. Yilmaz, B. D. Endometriosis and nuclear receptors / B. D. Yilmaz, S. E. Bulun // *Hum. Reprod. Update.* – 2019. – Vol. 25. – P. 473–485.

510. Younes, G. Conservative Surgery for Adenomyosis and Results: A Systematic Review / G. Younes, T. Tulandi // *J. Minim. Invasive Gynecol.* – 2018. – Vol. 25. – P. 265–276.

511. Young, K. Women's experiences of endometriosis: a systematic review and synthesis of qualitative research / K. Young, J. Fisher, M. Kirkman // *J. Fam. Plann. Reprod. Health Care.* – 2015. – Vol. 41. – P. 225–234.

512. Younsi, M. Health-Related Quality-of-Life Measures: Evidence from Tunisian Population Using the SF-12 Health Survey / M. Younsi // *Value in health regional issues.* – 2015. – No. 7. – P. 54–66.

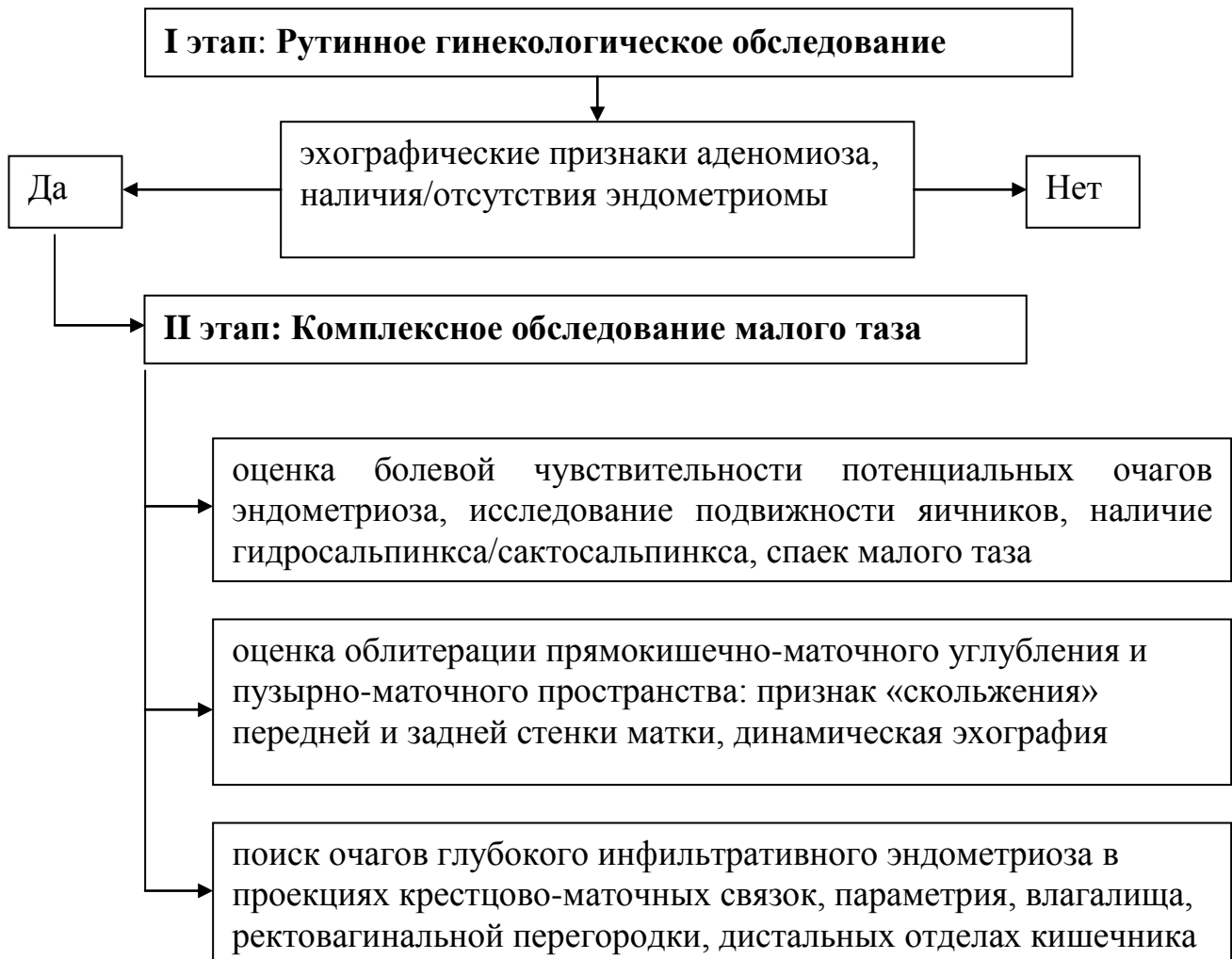
513. Zanelotti, A. Surgery and Endometriosis / A. Zanelotti, A. H. Decherney // *Clin. Obstet. Gynecol.* – 2017. – Vol. 60. – P. 477–484.

514. Zhang, X. Comparison of physical examination, ultrasound techniques and magnetic resonance imaging for the diagnosis of deep infiltrating endometriosis: A systematic review and meta-analysis of diagnostic accuracy studies / X. Zhang, T. He, W. Shen // *Exp. Ther. Med.* – 2020. – Vol. 20. – P. 3208–3220.

515. Ziegler, D. Endometriosis and adenomyosis in the crosshair: variants of one disorder or fortuitous coincidence / D. Ziegler, J. M. Ayoubi // *Fertility and Sterility.* – 2023 – [Access mode] : <https://doi.org/10.1016/j.fertnstert.2023.02.021>.

516. Zondervan, K. T. Endometriosis / K. T. Zondervan, C. M. Becker, S. A. Missmer // N Engl J Med. – 2020. – Vol. 382. – P. 1244–56. doi: 10.1056/NEJMra1810764.

Приложение А – Алгоритм комплексного эхографического обследования генитального эндометриоза



Приложение Б – Диагностическая карта генитального эндометриоза в зависимости от его локализации и степени распространённости

