

Федеральное государственное бюджетное образовательное учреждение высшего образования

«Донецкий государственный медицинский университет имени М. Горького»

Министерства здравоохранения Российской Федерации

Кафедра терапии им. проф. А.И. Дядыка

# НЕБАКТЕРИАЛЬНЫЙ ТРОМБОТИЧЕСКИЙ ЭНДОКАРДИТ

Ассистент кафедры Кононенко Людмила Викторовна

*Научный руководитель:* к.мед.н., доцент, зав. кафедрой

Тарадин Геннадий Геннадьевич

«Некоронарогенные заболевания миокарда»

27 февраля 2026 г., г. Донецк

# Введение

Небактериальный тромботический эндокардит (НБТЭ), ранее известный как марантический эндокардит – редкая сердечно-сосудистая патология, тесно связанная с гиперкоагуляцией, в частности со злокачественными новообразованиями (ЗНО) и аутоиммунными заболеваниями.

Характеризующийся образованием на клапанах сердца стерильных вегетаций, состоящих из фибрина и тромбоцитов, что приводит к эмболическим осложнениям.



## Non-bacterial thrombotic endocarditis: a clinical and pathophysiological reappraisal

Omair Ahmed <sup>1</sup>, Nicholas E. King<sup>2</sup>, Muhammad Ahmad Qureshi<sup>1</sup>,  
Abira Afzal Choudhry<sup>3</sup>, Muhammad Osama<sup>4</sup>, Carl Zehner <sup>5</sup>, Abdelrahman Ali<sup>5</sup>,  
Ihab R. Hamzeh<sup>5</sup>, Nicolas L. Palaskas <sup>5</sup>, Kara A. Thompson<sup>5</sup>,  
Efstratios Koutroumpakis <sup>5</sup>, Anita Deswal <sup>5</sup>, and Syed Wamique Yusuf <sup>5,\*</sup>



# История НБТЭ

1888 год

Впервые описан Циглером (Ziegler), как рыхлые тромбы названные тромбоэндокардит.

1899 год

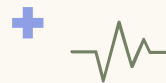Харбиц ввёл термин «марантический эндокардит» для обозначения отложения фибрина и тромбоцитов на сердечных клапанах без участия микроорганизмов.

1924 год

Либман и Сакс описали стерильные вегетации и вели термин «атипичный бородавчатый эндокардит», который позже стали связывать с системной красной волчанкой (СКВ).

1936 год

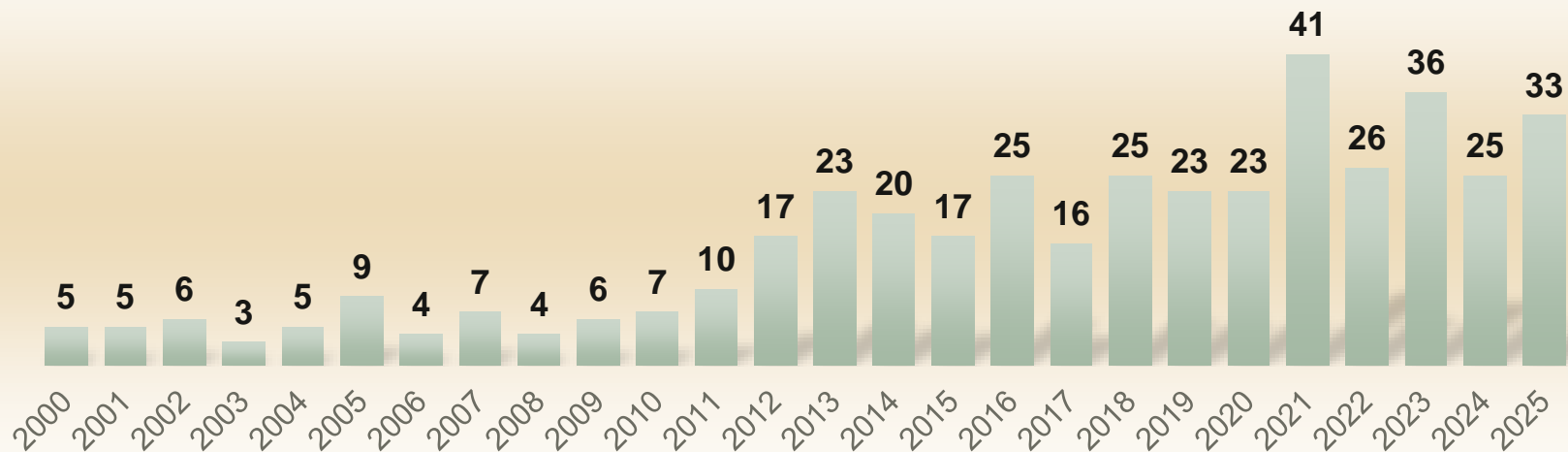
Гросс и Фридберг ввели термин «небактериальный тромботический эндокардит» на основе первоначального описания стерильных эндокардиальных вегетаций Зиглером.



# Эпидемиология НБТЭ

- В настоящее время нет четких данных по распространённости и заболеваемости НБТЭ.
- Согласно последним систематическим обзорам чаще встречается среди женщин (соотношение Ж:М составляет примерно 2:1).

Частота публикаций о НБТЭ PubMed



# Этиология

01

*Злокачественные новообразования*

Частота развития по данным литературы –  
34-46%

03

*Антифосфолипидный синдром*

Частота развития по данным литературы –  
33,2-36,2%

02

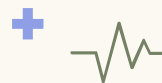*Системная красная волчанка*

Частота развития по данным литературы –  
22-37,3%

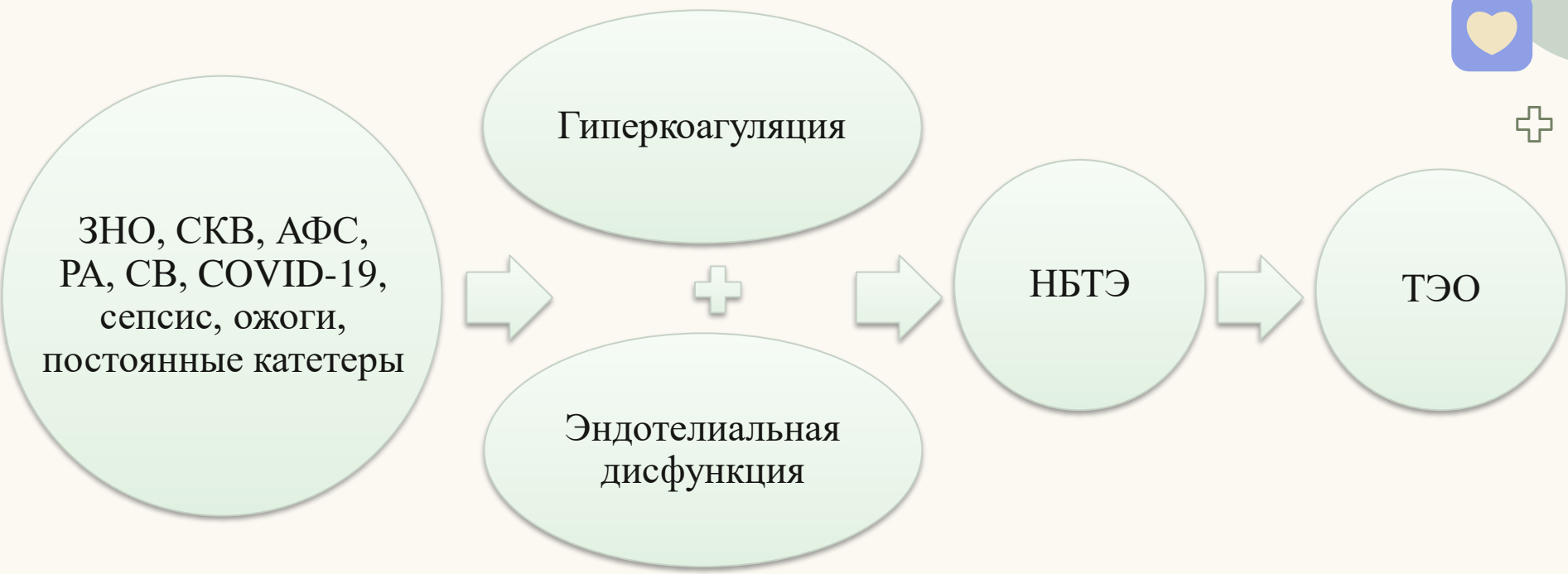
04

*Другие заболевания,  
способствующие развитию НБТЭ*

Ревматоидный артрит, системный васкулит,  
COVID-19, сепсис, ожоги, постоянные  
катетеры.



# Этиопатогенез НБТЭ











Примечание: ЗНО – злокачественные новообразования, СКВ – системная красная волчанка, сАФЛ – синдром антифосфолипидный антител, РА – ревматоидный артрит, СВ – системные васкулиты, ТЭО – тромбоемболические осложнения.

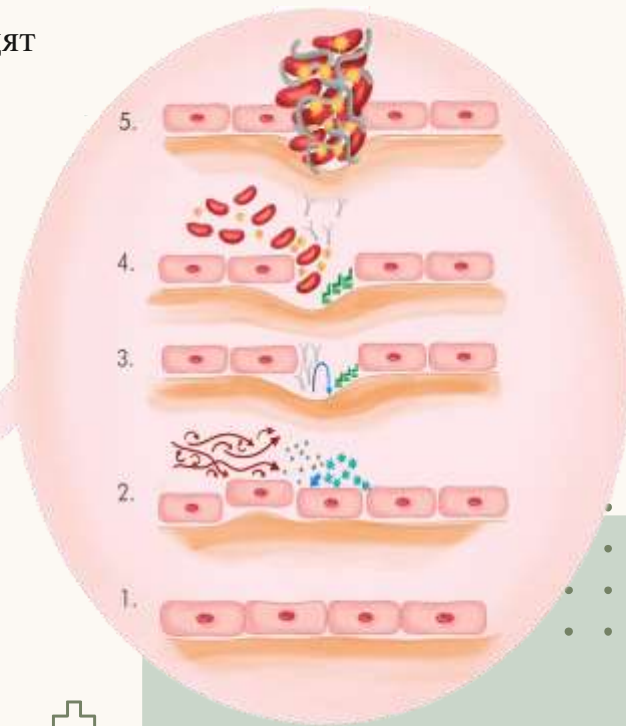
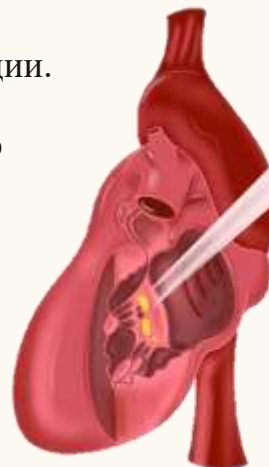Alhuarrat M.A., Garg V., et al. Epidemiologic and clinical characteristics of marantic endocarditis: a systematic review and meta-analysis of 416 reports. *Curr Probl Cardiol* 2024;49:102027.



# Патогенез

1. Нормальный эндотелий.
2. Гемодинамическое напряжение сдвига (shear stress), возникающее в результате турбулентного кровотока, окислительное повреждение, вызванное свободными радикалами, и повреждение тканей, вызванное воспалительными цитокинами, в совокупности приводят к нарушению целостности эндотелия на поверхности клапана.
3. Высвобождение тканевого фактора и отложение иммунных комплексов приводят к дальнейшему воспалению.
4. Происходит привлечение эритроцитов и тромбоцитов с последующим сшиванием фибрина.
4. Образование стерильного тромба или вегетации.

- |   |                         |   |                 |
|---|-------------------------|---|-----------------|
|  | Свободные радикалы      |  | Тканевой фактор |
|  | Воспалительные цитокины |  | Тромбоциты      |
|  | Эритроциты              |  | Фибрин          |
|  | Иммунные комплексы      |  | Турбулентность  |





# Клиническая картина

<u>Неврологические проявления</u>	Инсульты/транзиторная ишемическая атака (36-78%); Судороги (5,1%).
<u>Кардиальные проявления</u>	Одышка (15,3%); Боль в груди (11,6-29%); Шумы в сердце (1,9%); Сердечная недостаточность (10-21%); Острый коронарный синдром (7%).
<u>Другие ТЭО</u>	Острая ишемия конечностей (5,67%).

# Диагностика

## Группы пациентов, подверженных риску НБТЭ:



Клинические признаки мультифокальной артериальной тромбоэмболии или нарушения мозгового кровообращения.



Симптомы острого коронарного синдрома (боль в груди, одышка).



Признаки вегетации сердца у бессимптомных пациентов, выявленные при визуализации сердца (например, эхокардиография).



Тщательное обследование, для исключения основной причины, например ЗНО.



Провести анализ на антитела для выявления основных иммунологических нарушений, таких как СКВ или АФС.

# Визуализация сердца

## 01 Трансторакальная эхокардиография (Эхо-КГ)

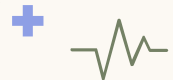- Начальный метод диагностики для визуализации вегетаций при подозрении на эндокардит согласно рекомендациям ACC, AHA, ESC;
- Чувствительность 47%.


## 02 Трансэзофагеальная Эхо-КГ

- Рекомендована у пациентов с высоким клиническим подозрением на НБТЭ, например, с мультигемиплегическим инсультом или эмболическими явлениями, особенно на фоне аутоиммунных заболеваний или ЗНО, и отрицательном результате трансторакальной Эхо-КГ;
- Чувствительность 97%.

## 03 Магнитно-резонансная томография (МРТ) сердца и компьютерная томография (КТ) сердца

- Рекомендована для уточнения диагноза в случае наличия противопоказаний для проведения трансэзофагеальной Эхо-КГ;
- Недостатки – уступает в обнаружении повреждений размером менее 10 мм, перфораций створок и фистул в сравнении с Эхо-КГ.

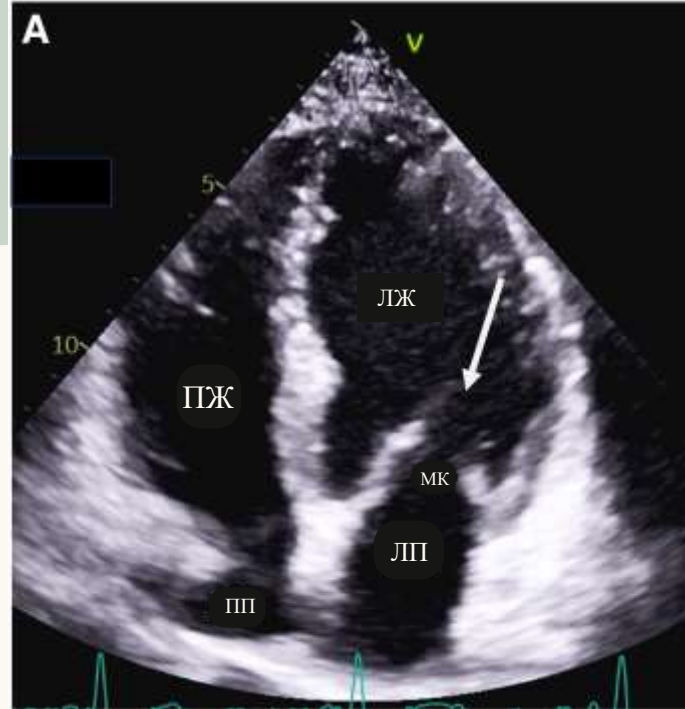




## A Contemporary 20-Year Cleveland Clinic Experience of Nonbacterial Thrombotic Endocarditis: Etiology, Echocardiographic Imaging, Management, and Outcomes

Mohammad A. Zmaili, MD,<sup>a</sup> Jafar M. Alzubi, MD,<sup>b</sup> Duygu Kocyigit, MD,<sup>c</sup> Agam Bansal, MD,<sup>a</sup> Gursharan S. Samra, MD,<sup>a</sup> Richard Grimm, DO,<sup>c</sup> Brian P. Griffin, MD,<sup>c</sup> Bo Xu, MD<sup>d</sup>

- В обзоре, посвященном 48 пациентам с НБТЭ, описан ряд Эхо-КГ поражений клапанов:
  - вегетации на утолщенном клапане (60,4 %);
  - изолированные вегетации без утолщения клапана (25 %);
  - изолированное утолщение клапана без вегетаций (14,6 %).
- У 72,9 % пациентов вегетации были на одном клапане, у 8,3 % – на двух клапанах, а у 2,1 % – на трех или четырех клапанах.
- Чаще всего поражался митральный клапан (МК) (54,2 %), за ним следовал аортальный клапан (АоК) (41,7 %).
- Трансторакальная Эхо-КГ позволила поставить диагноз в 19 случаях (45,2 %), в отличие от транссэзофагеальной Эхо-КГ, которая выявила заболевание в 33 из 34 (97,1 %) случаев, когда она применялась.



А. Трансторакальная Эхо-КГ, стрелкой указано утолщение створок МК;

Б. Чреспищеводная Эхо-КГ, стрелкой указаны вегетации.

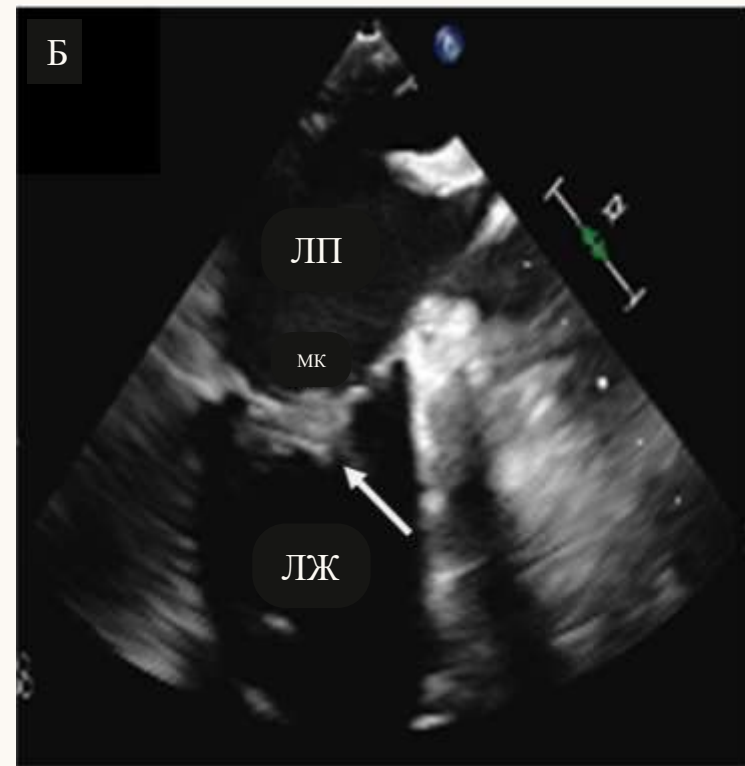
Бактериологический посев крови дал отрицательный результат, что подтвердило НБТЭ.

ЛП – левое предсердие; ЛЖ – левый желудочек; МК – митральный клапан;

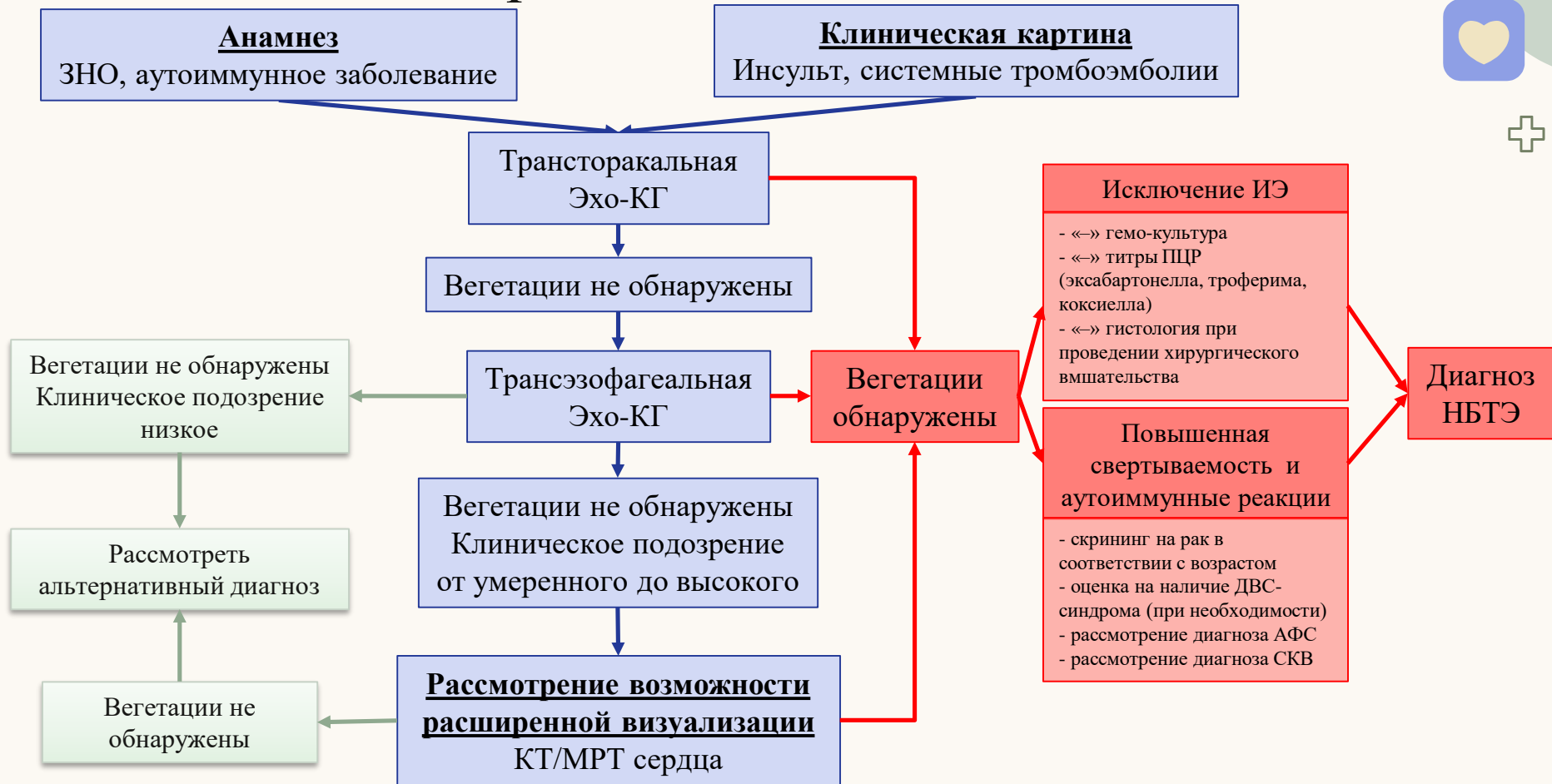ПП – правое предсердие; ПЖ – правый желудочек

Ahmed O, King NE, et al. Non-bacterial thrombotic endocarditis: a clinical and pathophysiological reappraisal. Eur Heart J. 2025 Jan 16;46(3):236-249.

Случай 68-летнего мужчины с множественной миеломой, поступившего в больницу с симптомами острого инсульта. МРТ головного мозга выявила мультифокальные инфаркты, указывающие на эмболию кардиального генеза.



# Алгоритм диагностики НБТЭ



# Дифференциальная диагностика НБТЭ и ИЭ

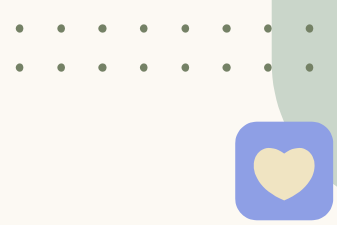


Клинические особенности	НБТЭ	Инфекционный эндокардит
Сопутствующие заболевания	ЗНО, СКВ/ ревматологические заболевания, АФЛ	Бактериемия, злоупотребление в/в наркотиками, ХБП
Лихорадка	Не характерна	Характерна
Шум	Не характерен	Присутствует при значительном повреждении клапана
Клинические особенности	<ul style="list-style-type: none"> <li>• Тромбоэмболические осложнения</li> <li>• Инсульт</li> <li>• Коронарная эмболия</li> <li>• Системная эмболия</li> </ul>	<ul style="list-style-type: none"> <li>• Сосудистые осложнения</li> <li>• Системная эмболия</li> <li>• Иммунологические явления</li> </ul> Пятна Дженуэя Узелки Ослера Пятна Рота
Лейкоцитоз	Не характерен	Характерен
Повышение СОЭ/СРБ	+	+

# Дифференциальная диагностика НБТЭ и ИЭ



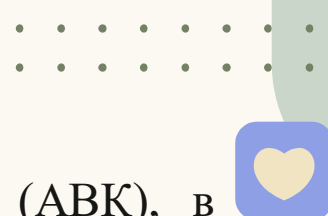
Клинические особенности	НБТЭ	Инфекционный эндокардит
Положительная активность антител к АФЛ	+/-	-
Картина инсульта	Мультифокальный	От однофокального до мультифокального
Самый распространенный клапан	Митральный	
Особенности вегетаций	<ul style="list-style-type: none"> <li>• Утолщение клапана</li> <li>• Влияние на смыкание створок</li> <li>• «Марантический поцелуй»</li> <li>• Предсердная поверхность МК, желудочковая поверхность ТК</li> </ul>	<ul style="list-style-type: none"> <li>• Подвижная или неподвижная масса, прикреплённая к клапану</li> <li>• Предсердная поверхность МК и желудочковая поверхность АоК</li> <li>• Осложнения, связанные с клапанами:                             <ul style="list-style-type: none"> <li>○ Перивальвулярный абсцесс</li> <li>○ Перфорация</li> <li>○ Свищ</li> <li>○ Аневризма/псевдоаневризма</li> </ul> </li> </ul>



# Тактика ведения

- В настоящее время нет четких рекомендаций по ведению пациентов с НБТЭ исходя из руководства АНА и АСС по лечению пороков сердца от 2020 года и ESC по лечению эндокардита от 2023 года.
- Лечение НБТЭ включает антикоагулянтную терапию и воздействие на основное злокачественное или аутоиммунное заболевания, которые приводят к протромботическому состоянию.
- Описаны случаи уменьшения выраженности или даже исчезновения вегетаций при НБТЭ на фоне эффективного лечения основного заболевания.





# Антикоагулянтная терапия

- Установленная благоприятная роль антагонистов витамина К (АВК), в частности варфарина с целевым международным нормализованным отношением (МНО) 2,0–3,0, для лечения НБТЭ при АФС.
- Прямые оральные антикоагулянты (ПОАК) демонстрируют лучшие показатели предотвращения рецидивов венозной тромбоэмболии (ВТЭ) у онкологических пациентов, но их эффективность при НБТЭ сомнительна.
- Повторная визуализация сердца важна для мониторинга эффекта антикоагулянтной терапии и выявления возможных изменений в состоянии клапанных вегетаций.
- Рекомендуется индивидуальный подход в ведении пациента ввиду различного ответа на проводимую антикоагулянтную терапию: у одних вегетации исчезают, а у других, несмотря на проводимую терапию, НБТЭ прогрессирует и затрагивает несколько клапанов.



# Хирургическое лечение НБТЭ



## Показания

Сердечная недостаточность;  
Рецидивирующие эмболические  
осложнения, несмотря на  
медикаментозную терапию;  
Реже, острый разрыв клапана.



## Варианты хирургического вмешательства

Иссечение тромба;  
Восстановление клапана или его  
замена.



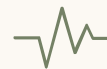## Исходы после операции

Изучены недостаточно, а данные  
из отдельных отчетов о  
случаях сильно зависят от  
индивидуального  
клинического состояния  
пациента.



## Развитие НБТЭ на протезах

Есть сообщения о редких случаях  
на биопротезах.



# Прогноз

неблагоприятный, особенно у пациентов с прогрессирующим раком, у которых НБТЭ часто свидетельствует о поздней стадии заболевания.

> [Anatol J Cardiol. 2022 Oct;26\(10\):743-749. doi: 10.5152/AnatolJCardiol.2022.1282.](#)

## A New Insight Into Nonbacterial Thrombotic Endocarditis: A Systematic Review of Cases

Nithin R Venepally <sup>1</sup>, Reza Arsanjani <sup>2</sup>, Pradyumna Agasthi <sup>2</sup>, Panwen Wang <sup>3</sup>, Banveet K Khetarpal <sup>4</sup>, Timothy Barry <sup>2</sup>, Chieh-Ju Chao <sup>2</sup>, Ayman R Fath <sup>2</sup>, Farouk Mookadam <sup>5</sup>

Affiliations + expand

PMID: 36052565 PMCID: [PMC9623215](#) DOI: [10.5152/AnatolJCardiol.2022.1282](#)

### Систематический обзор Venepally и соавт.

В исследование было включено 163 пациента. Смертность в стационаре составила около 30%. При сравнении ФР, ассоциирующихся с неблагоприятным прогнозом у умерших больных по сравнению с выписывавшимся, выявлено:

- Тромбоэмболия лёгочной артерии (12,2% vs 2,6%);
- Инфаркт селезёнки (38,7% vs 10,5%);
- Инфаркт почек (40,8% vs 9,6%).

# Заключение

НБТЭ представляет собой редкое и плохо изученное заболевание, тесно связанное с онкологическими и аутоиммунными заболеваниями.



## Патогенез

- Нарушение функций эндотелия;
- Геперкоагуляция;
- Гипоксия;
- Отложение внутрисосудистых факторов свертывания.



## Клиника

Образованием стерильных вегетаций на клапанах, схожими клинически с ИЭ, что затрудняет диагностику.



## Диагностика

- Затруднительна из-за небольших размеров вегетаций;
- Вариабельности клинической картины, требующей высокой степени настороженности.



## Лечение

- Индивидуальный подход;
- Антикоагулянтную терапия;
- Лечение основного заболевания;
- В редких случаях, хирургическое вмешательство.





# Заключение

- НБТЭ представляет собой редкое и плохо изученное заболевание, тесно связанное с онкологическими и аутоиммунными заболеваниями.
- НБТЭ характеризуются образованием стерильных вегетаций на клапанах, имеет много общего с ИЭ с клинической точки зрения, что затрудняет диагностику.
- Клиническая картина, характеризующаяся эмболическими осложнениями и высокой смертностью, подчеркивает серьезность осложнений, связанных с НБТЭ.
- Диагностические трудности связаны с небольшим размером вегетаций, которые часто незаметны при трансторакальной Эхо-КГ, а также с вариабельностью клинической картины, что требует высокой степени настороженности.
- Лечение предполагает индивидуальный подход, включающий антикоагулянтную терапию, лечение основного заболевания и, в редких случаях, хирургическое вмешательство.

Спасибо за  
внимание!

