

ФГБОУ ВО ДонГМУ Минздрава России, г. Донецк
ФГБУ ИНВХ им. В.К. Гусака Минздрава России, г. Донецк

**Монгольский Национальный Университет Медицинских Наук,
г. Улан-Батор**


Интеграция лингводиagnostики в клиническую практику

**Проф. Дубовая А.В.,
доц. Тонких Н.А., проф. Б. Ариунсанаа,
асс. Усенко Н.А.**

29 сентября 2025 года
г. Донецк

Язык – индикатор
состояния здоровья

Часто болезни
внутренних органов
начинаются во рту...



Гиппократ, 460 -356 гг. до н. э



Абу Али Ибн Сина , 980-1037 гг.

Первый российский опыт диагностики по языку – штаб-лекарь Марк Нечаев, 1833 г.

В 1833 году издаёт в Казанской университетской типографии книгу [«Распознавание болезней по изменениям языка»](#), эпиграфом к которой стала фраза *«Полезным быть желаю»*.

Уже через два года книга была переиздана, так как у автора появились новые наблюдения.

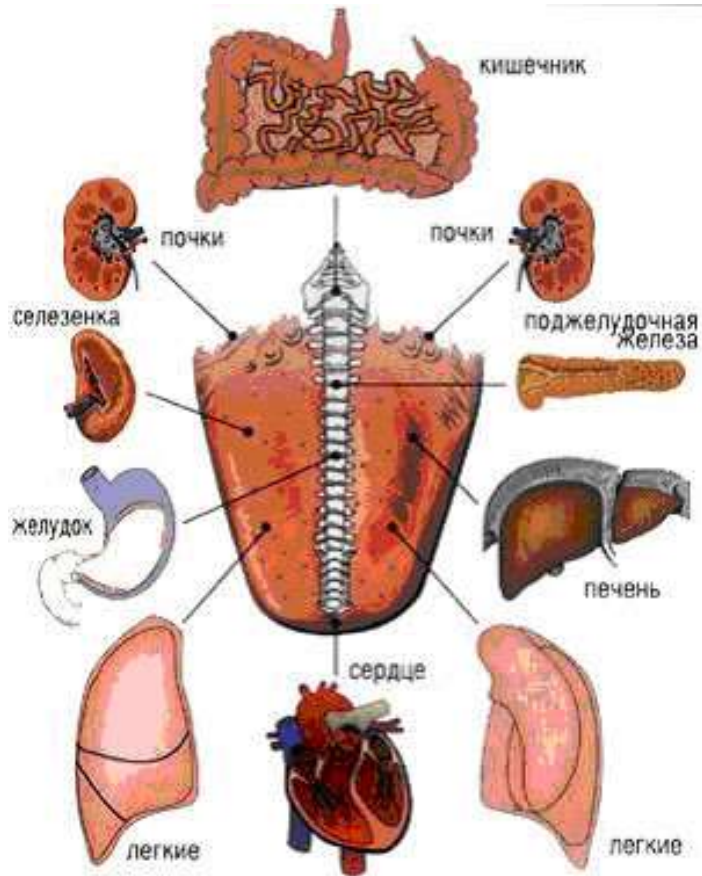
«Всякое открытие для точного распознавания болезней драгоценно, поэтому я почёл нужным поспешнее ознакомить с моими наблюдениями», — отмечал он.

В дальнейшем, после смерти автора, она не переиздавалась ни разу.

В настоящее время экземпляр первого издания книги М.А. Нечаева хранится в фондах Российской государственной библиотеки.



Согласно канонам китайской медицины, все внутренние органы имеют зону проекции на языке

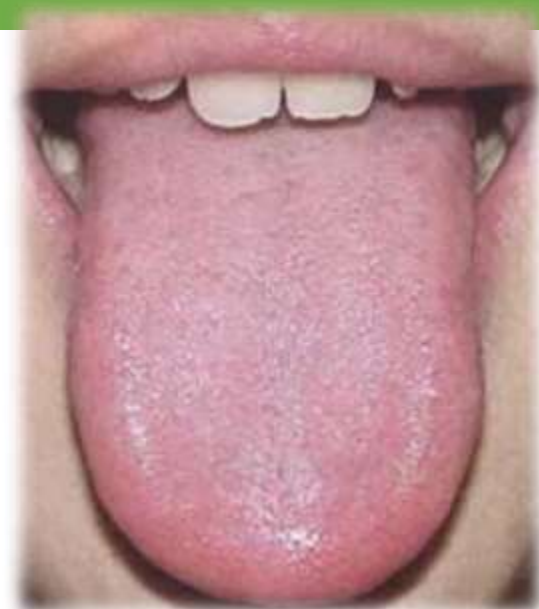

Язык – «тело» человека

- кончик языка - сердце и легкие,
- средняя часть - желудок, поджелудочная железа, печень и селезенка,
- корень языка - состояние кишечника,
- боковые участки – почек,
- срединная складка языка - ПОВЗВОНОЧНИК

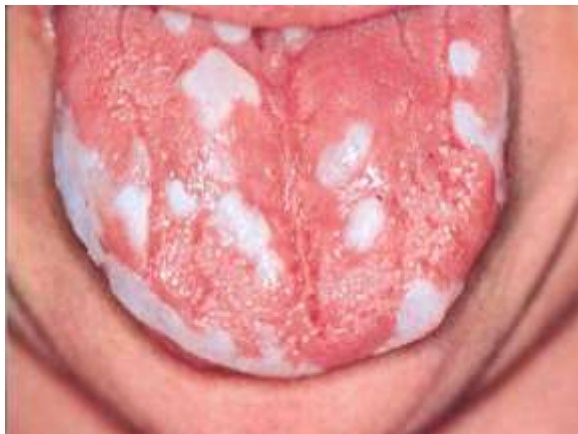Осмотр языка

- Размер
- Цвет
- Характер налёта
- Структура поверхности
- Влажность

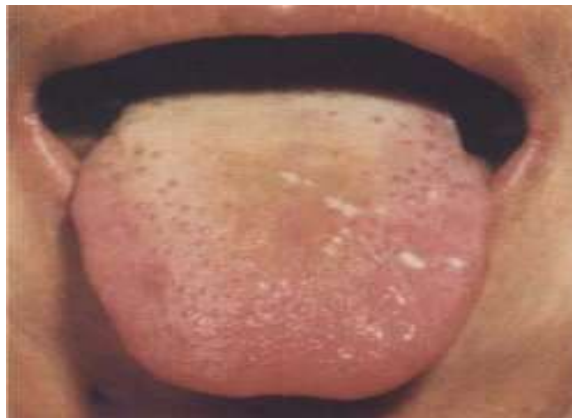

• Здоровый язык кроме цвета, чистоты, блестящей влажности и неизменного вкуса имеет нервные сосочки конические и ворсоватые расположенными на краях одного в виде нежнейших тончайших, морщин, которые анатомики называют *papillae rugosae*, и которые в болезненном только состоянии переходят в различные виды точечной и крапинками красноты

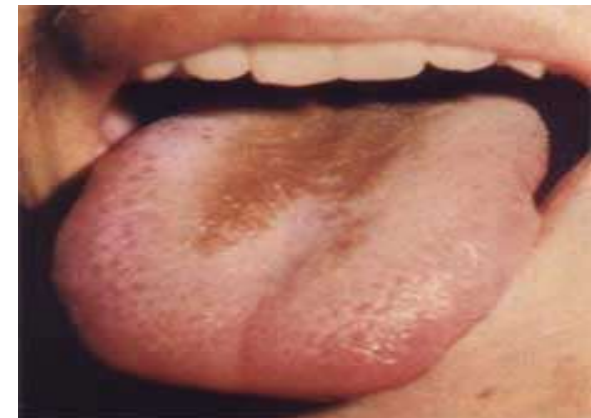Налет



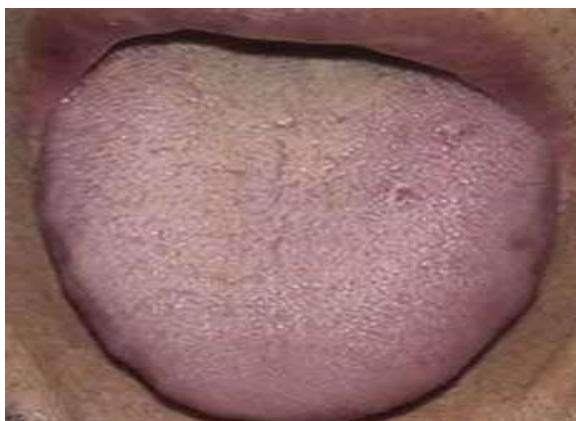Кандидоз



Патология печени,
желчевыводящих путей



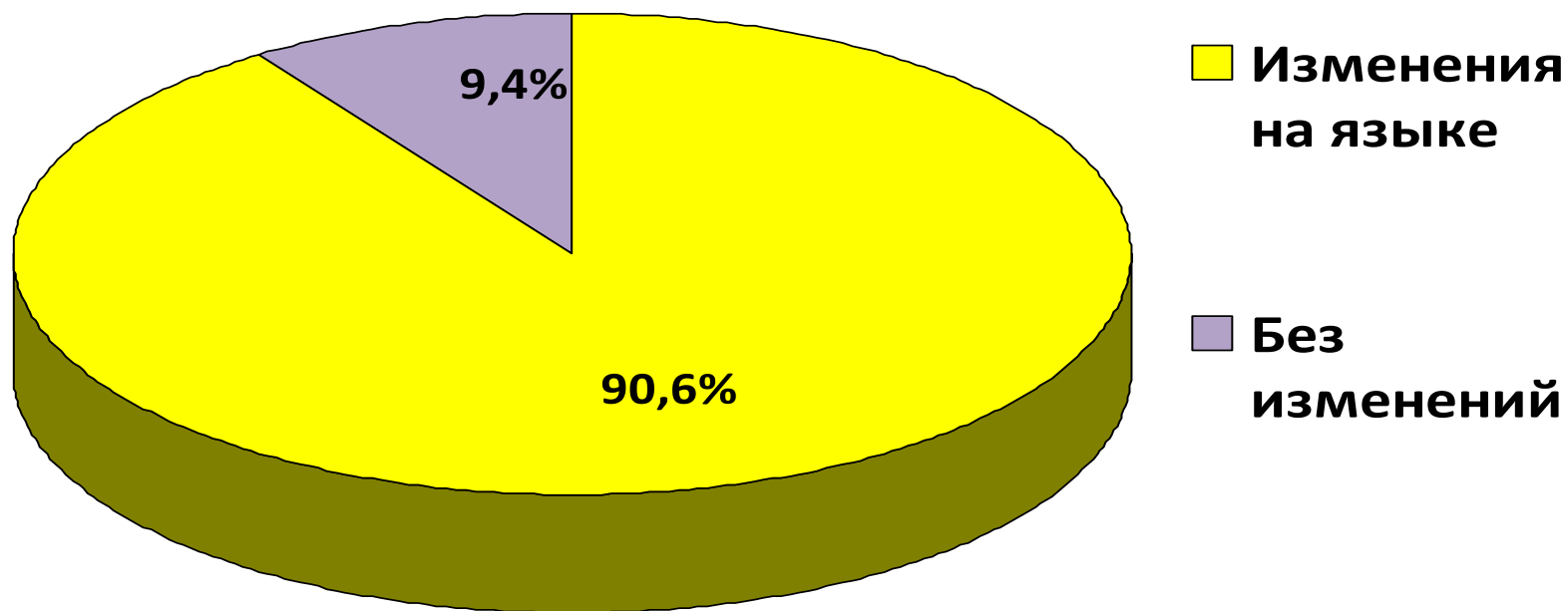
Дисбактериоз,
энтероколит



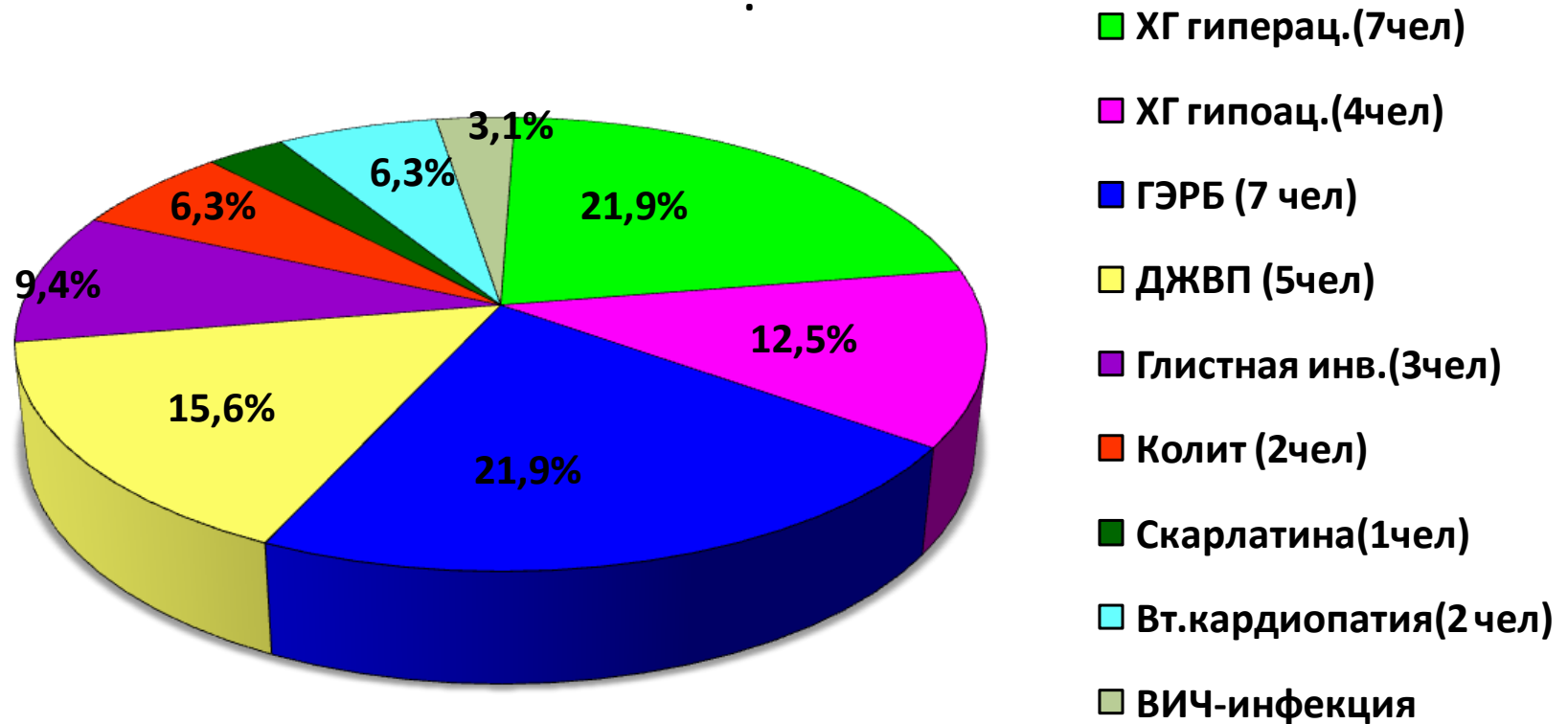
Хроническая сердечно-
сосудистая патология,
патология легких

Синий цвет который есть знак
скоплений крови во
внутренностях и
невозможность возврата
оной к сердцу ...
М.А, Нечаев, 1833

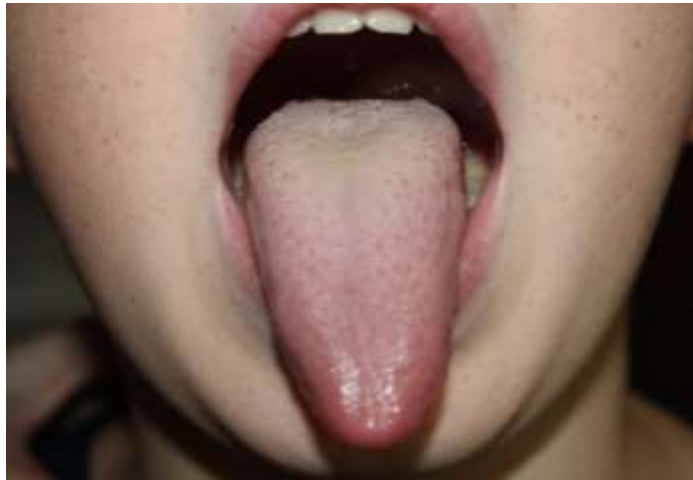Изменения на поверхности языка у детей, которые обратились на консультативный прием в поликлинику ИНВХ им. В.К. Гусака с различной соматической патологией (n = 35, 5-17 лет)



Диагностированная патология у детей с изменениями на поверхности языка (n = 35, 5-17 лет)



Поставить диагноз по языку?!



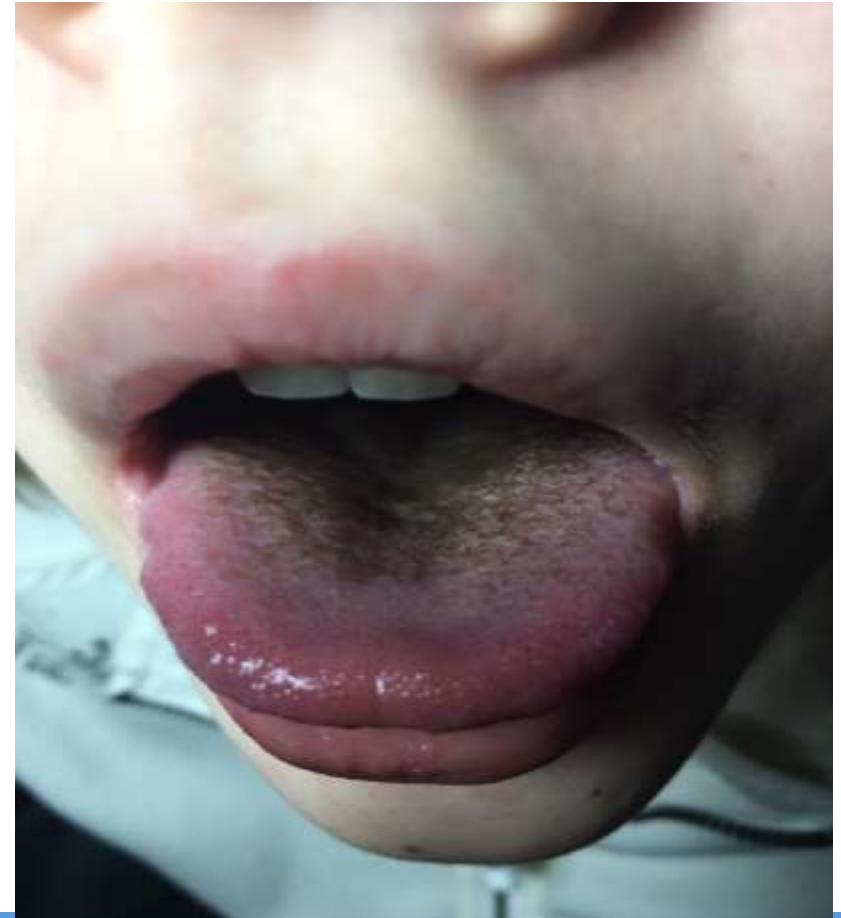
Белый налёт в области
корня и средней трети
языка у мальчика А., 10 лет,
с хроническим
гастродуоденитом,
запорами



Малиновый язык с
выраженными сосочками у
девочки С., 5 лет, с диагнозом
«скарлатина»

Черный «волосатый» язык» принимает характерное окрашивание за счет пигментных веществ различного происхождения (чаще хромогенные грибы)

- Реб. 10 лет, после приема антибактериального препарата.
- Подтверждена гастроэзофагеальная рефлюксная болезнь.
- Помимо заболеваний пищеварительного тракта, у пациентов из данной группы необходимо исключать патологию щитовидной железы

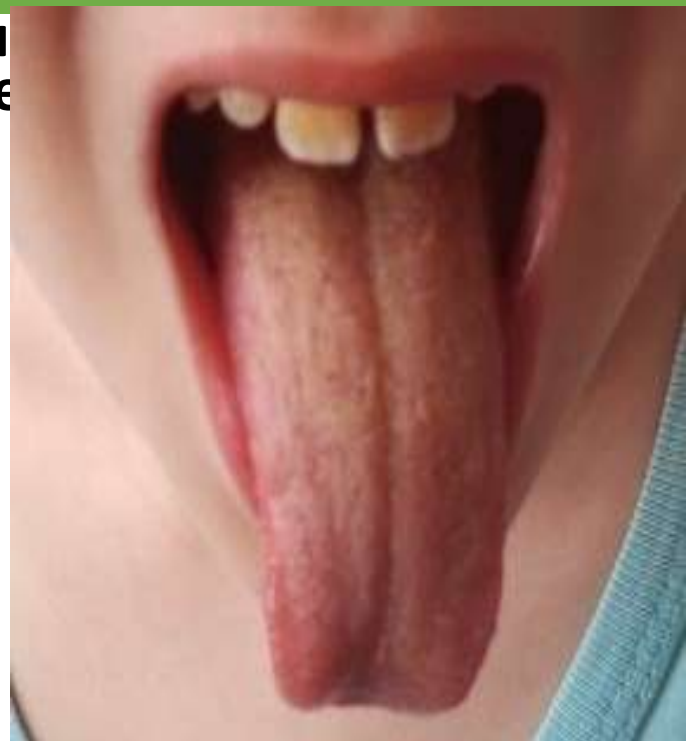

Егор Б., 7 лет. Жалобы на длительный кашель.

- **Анамнез заболевания** – приступообразный кашель 4 месяца, одышка, дистанционные хрипы, выраженный астено-невротический синдром.

Диагноз: бронхиальная астма. Базисная терапия ингаляционными кортикостероидами

- **Объективно:** признаки дисплазии соединительной ткани, язык - сухой, желтый налёт, очаг десквамации, искривление срединной линии; деминерализованная зубная эмаль. Аускультативно в легких жесткое дыхание. Другие органы и системы без патологии.



До лечения

Ds: Лямблиоз.

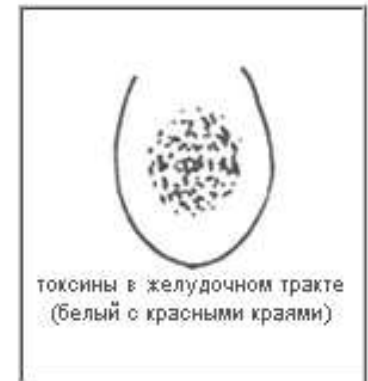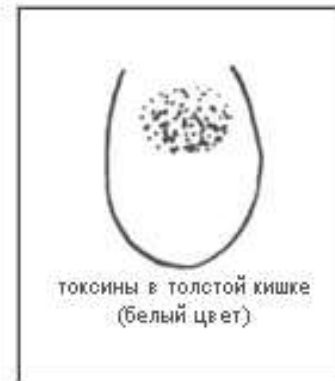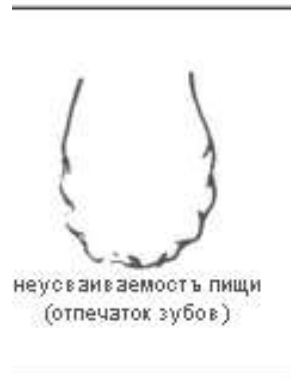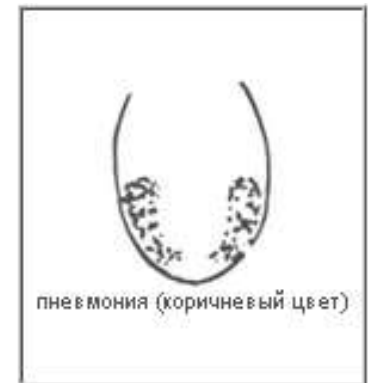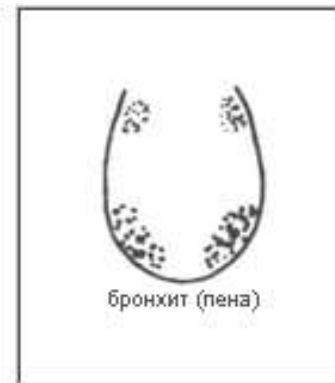
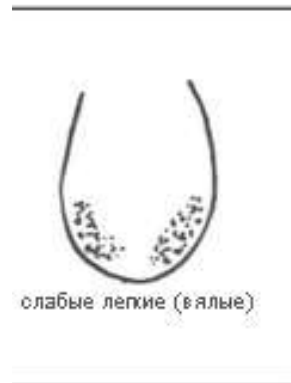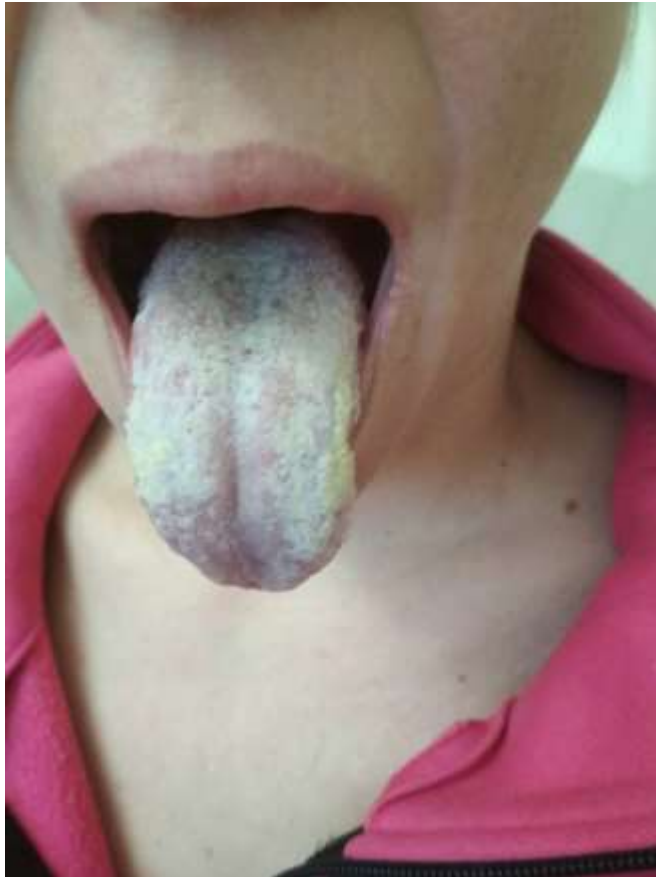Сопутствующий: Гастроэзофагеальный рефлюкс

- **Дополнительный анамнез** - симптом «мокрой подушки», отрыжка воздухом.
- **ФГДС** - гиперемия слизистой пищевода нижней трети, пролабирование складок желудка, слизистая оболочка матовая, гиперемирована, с большим количеством слизи и примесью желчи.
- **Цисты лямблий** в фекалиях.
- **Лечение** – ИКС отменили,
- включили мотилиум, урсофальк,
- провели трехэтапное лечение лямблиоза.



После курса лечения

Девушка А., 17 лет. Жалобы на длительный субфебрилитет в течение года, периодически сухой кашель



Выводы:

- Топическая лингводиagnostика практикуется с древних времен у всех народов мира.
- Патология различных органов и систем организма проявляется изменениями дорсальной поверхности языка еще до основных проявлений заболеваний нервной, сердечно-сосудистой, пищеварительной и эндокринной систем

Выводы:

Оценка состояния языка важна:

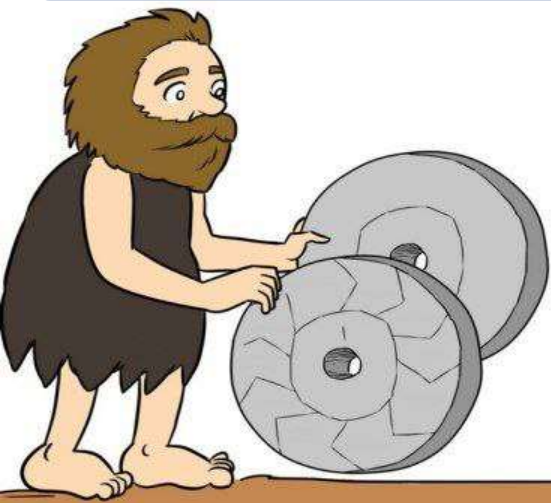
- при описании объективного статуса;
- в динамике наблюдения;
- **при составлении алгоритма диагностического поиска;**
- **дополнительный критерий эффективности диагностики, лечения и профилактики различных заболеваний**

Компьютерная программа:

- В настоящее время для предварительной диагностики патологии желудочно-кишечного тракта у пациентов с заболеваниями языка и слизистой оболочки полости рта возможно использование компьютерной программы «Предварительная диагностика заболеваний ЖКТ по функциональному состоянию слизистой оболочки языка».

Благодарим за Ваше внимание!

Доктор, который знает,
что сбор анамнеза и
данные объективного
осмотра = 80% диагноза



Врачи, у которых не хватает времени на полноценный
опрос и осмотр пациента