

**ФГБОУ ВО «Донецкий государственный медицинский университет  
им.М. Горького» Минздрава России  
Кафедра педиатрии №2**



# **НЕКОТОРЫЕ АСПЕКТЫ ДИФФЕРЕНЦИАЛЬНОЙ ДИАГНОСТИКИ АБДОМИНАЛЬНОЙ БОЛИ У ДЕТЕЙ ПРЕДДОШКОЛЬНОГО И ДОШКОЛЬНОГО ВОЗРАСТА. ОБЗОР ЛИТЕРАТУРЫ**

***Махмутов Р.Ф. д.мед.н., профессор кафедры педиатрии №2***

***Новиков Г.А. аспирант кафедры педиатрии №2***

# Актуальность темы

- Диагностика абдоминальной боли у детей затруднена в связи с неспецифической клинической картиной, ограниченной способностью детей к точному описанию симптомов, широким этиологическим спектром
- 25–40% ошибок в диагностике, что влечет за собой повышенные риски осложнений
- 50–85% случаев аппендицита у дошкольников осложняются перфорацией
- традиционные методы диагностики (физикальное обследование и лабораторные тесты) недостаточны для дифференциации причин абдоминальной боли, особенно у детей с атипичными проявлениями
- информативность УЗИ и МРТ зависит от стадии заболевания, опыта специалиста и доступности в условиях экстренной помощи

## Функциональная абдоминальная боль у детей

А.И.Хавкин<sup>1</sup>, М.М.Гурова<sup>2,3</sup>, В.П.Новикова<sup>2</sup>

<sup>1</sup>Российский национальный исследовательский медицинский университет им. Н.И.Пирогова, Москва, Российская Федерация;

<sup>2</sup>Санкт-Петербургский государственный педиатрический медицинский университет, Санкт-Петербург, Российская Федерация;

<sup>3</sup>Белгородский государственный университет, Белгород, Российская Федерация

Almaramhy Italian Journal of Pediatrics (2017) 43:15  
DOI 10.1186/s13052-017-0335-2

Italian Journal of Pediatrics

REVIEW

Open Access

### Acute appendicitis in young children less than 5 years: review article

Hamdi Hameed Almaramhy

Abstract

Для цитирования: Хавкин А.И., Гурова М.М., Новикова В.П. Функциональная абдоминальная боль у детей. Вопросы детской диетологии. 2021; 19(2): 62–75. DOI: 10.20953/1727-5784-2021-2-62-75

Брюшная полость и забрюшинное пространство | Abdomen and retroperitoneum

ISSN 1607-0763 (Print); ISSN 2408-9516 (Online)  
<https://doi.org/10.24835/1607-0763-1378>

### Лучевые методы исследования в диагностике острого аппендицита (обзор литературы)

© Катрич А.Н.<sup>1,2</sup>, Польшиков С.В.<sup>1\*</sup>, Катрич Н.А.<sup>2</sup>

<sup>1</sup> ГБУЗ "Научно-исследовательский институт – Краевая клиническая больница №1 им. проф. С.В. Очаловского" Минздрава Краснодарского края; 350086 Краснодар, ул. 1 Мая, д. 167, Российская Федерация

<sup>2</sup> ФГБОУ ВО "Кубанский государственный медицинский университет" Минздрава России; 350063 Краснодар, ул. им. М. Седина, д. 4, Российская Федерация

**Цель исследования:** анализ литературы и сравнительная оценка данных об эффективности инструментальных радиологических методов диагностики у пациентов с подозрением на острый аппендицит (ОА).

**Материал и методы.** Проведен поиск научных публикаций, клинических рекомендаций, отчетов съездов и научных конференций в информационно-аналитических системах PubMed, Google Scholar и ELibrary за 2013–2022 гг. по следующим ключевым словам: acute appendicitis, diagnosis of acute appendicitis, intestinal ultrasound, computed tomography in the diagnosis of acute appendicitis, CT and acute appendicitis, MRI for acute appendicitis, radiodiagnosis of appendicitis, radiodiagnosis of intestinal pathology, диагностика острого аппендицита, УЗИ, КТ, МРТ в диагностике острого аппендицита. Дополнительно проведен анализ списков литературы для обнаружения статей, соответствующих критериям поиска.

**Результаты.** Были проанализированы 264 статьи, в том числе публикации научных конференций и съездов, 50 из которых использованы для составления обзора. Из списков литературы дополнительно включено 9 статей за 2020–2022 гг. Результаты поиска – созданы блоки статей, внутри которых были проанализирован материал для изучения поставленных вопросов.

**Заключение.** Каждый из лучевых методов в диагностике ОА имеет сильные и слабые стороны. Знания этих особенностей, а также оснащенность стационара могут определять выбор метода лучевой диагностики при подозрении на ОА. Анализ литературных данных, посвященных сравнению эффективности лучевых методов и очередности их применения, диктует необходимость продолжения проведения исследований в этом направлении.

**Ключевые слова:** диагностика аппендицита; лучевая диагностика аппендицита; ультразвуковое исследование; компьютерная томография; магнитно-резонансная томография

**Авторы подтверждают отсутствие конфликтов интересов.**

**Для цитирования:** Катрич А.Н., Польшиков С.В., Катрич Н.А. Лучевые методы исследования в диагностике острого аппендицита (обзор литературы). Медицинская визуализация. 2024; 28 (2): 87–94. <https://doi.org/10.24835/1607-0763-1378>

Поступила в редакцию: 27.06.2023. Принята к печати: 22.09.2023. Опубликовано online: 27.12.2023.

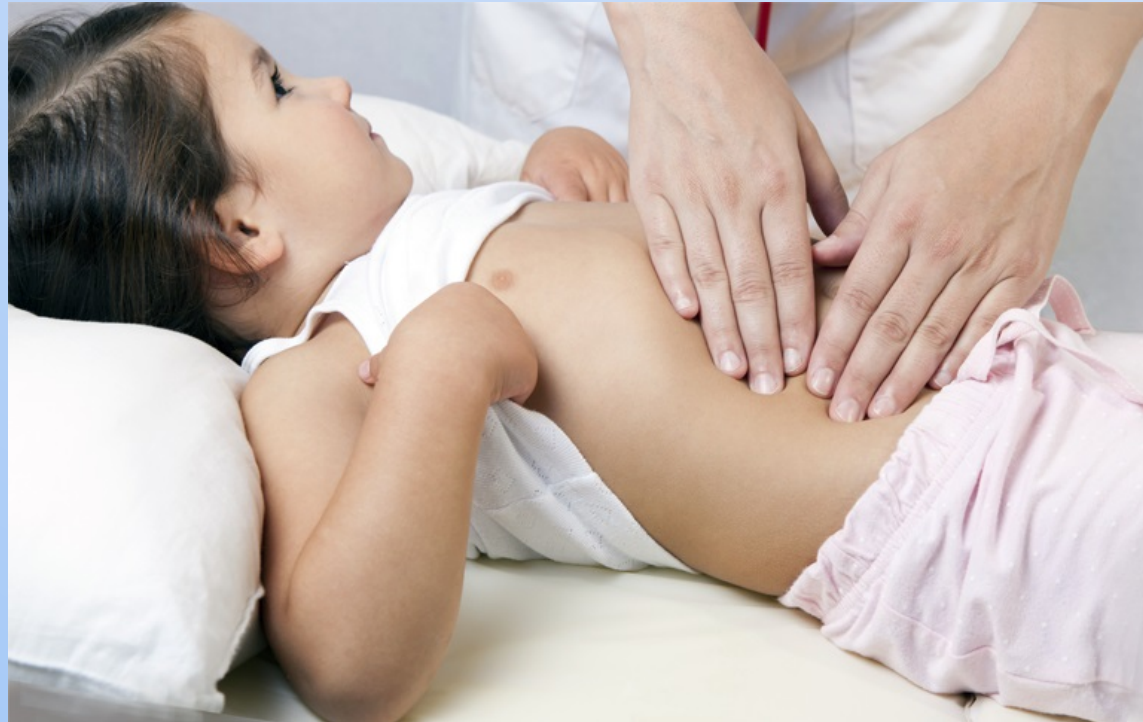Appendicitis in pre-school children implications e.g. appendicular perforation and is associated with perforation in pre-school children.

The vermiform appendix is less likely to be fixed with the cecum, ascending colon and is associated with perforation in pre-school children.

The vermiform appendix is generally freely mobile and is associated with perforation in pre-school children.

# Цель

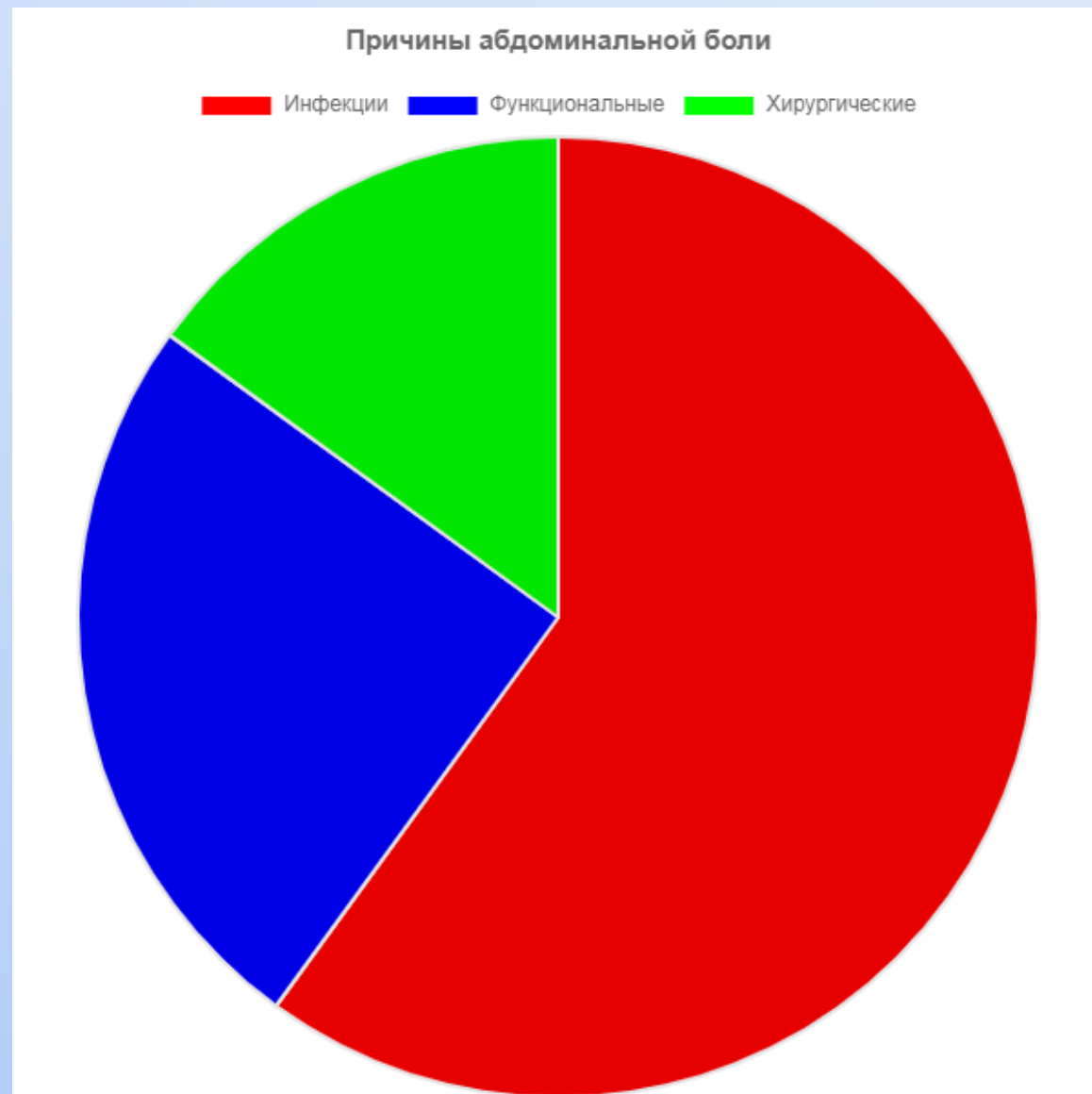
Провести анализ современных данных литературы для выявления ключевых проблем дифференциальной диагностики абдоминальной боли различной этиологии у детей преддошкольного и дошкольного возраста.



# Этиологическая неоднородность

У детей 0–6 лет АБ чаще ассоциирована с:

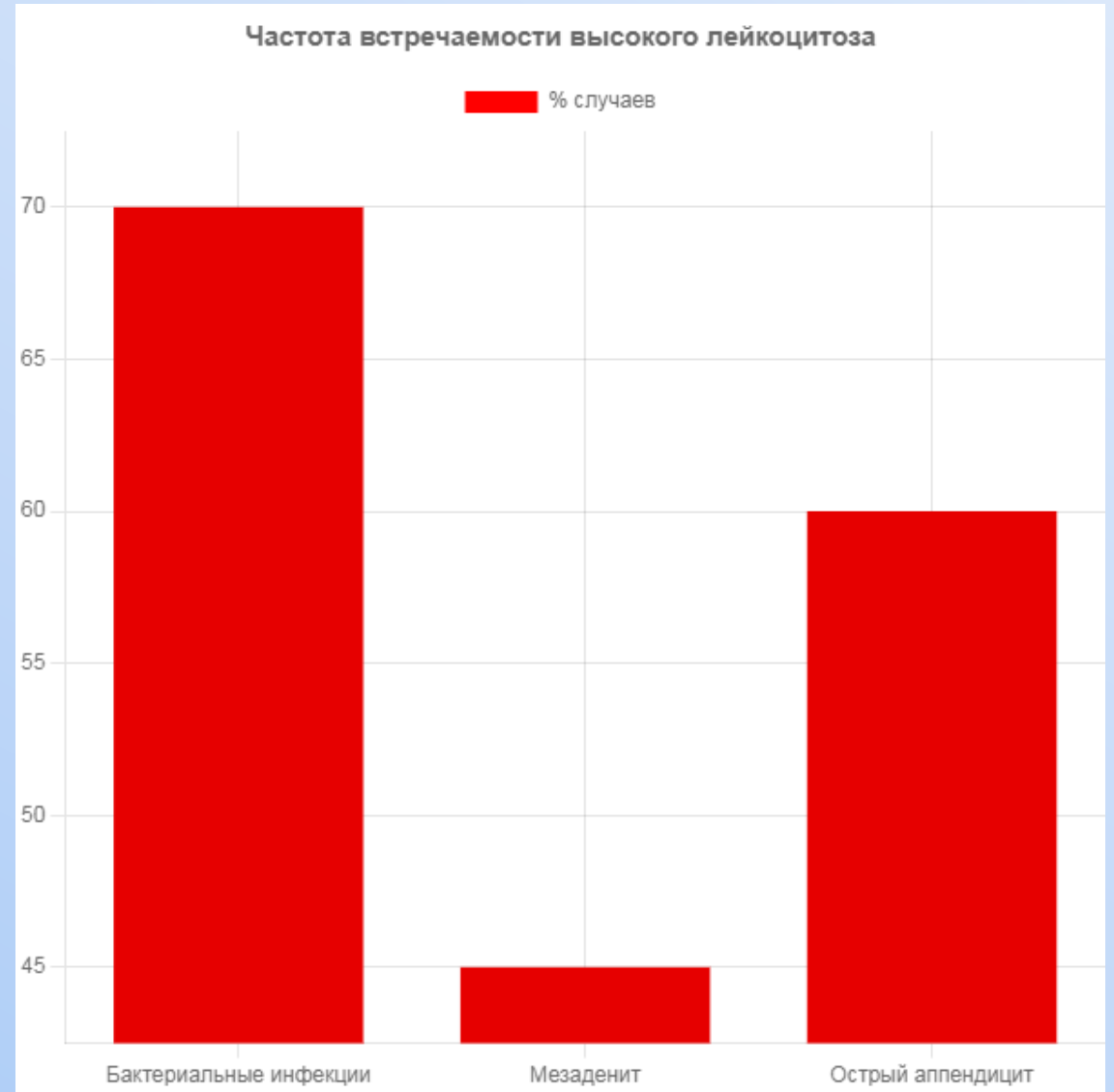
- функциональными расстройствами (25%): синдром раздраженного кишечника (СРК), абдоминальная «мигрень»;
- инфекционными причинами (75%): гастроэнтерит, мезаденит;
- хирургическими патологиями (15%): аппендицит (5–10%), инвагинация кишечника (1–3%).



# Ограничения лабораторной диагностики

Рутинные методы (лейкоцитоз, СОЭ, СРБ) обладают низкой специфичностью.

Уровень СРБ  $>5$  мг/л, хотя и коррелирует с деструктивными формами острого аппендицита, но не дифференцирует его от бактериальных инфекций.



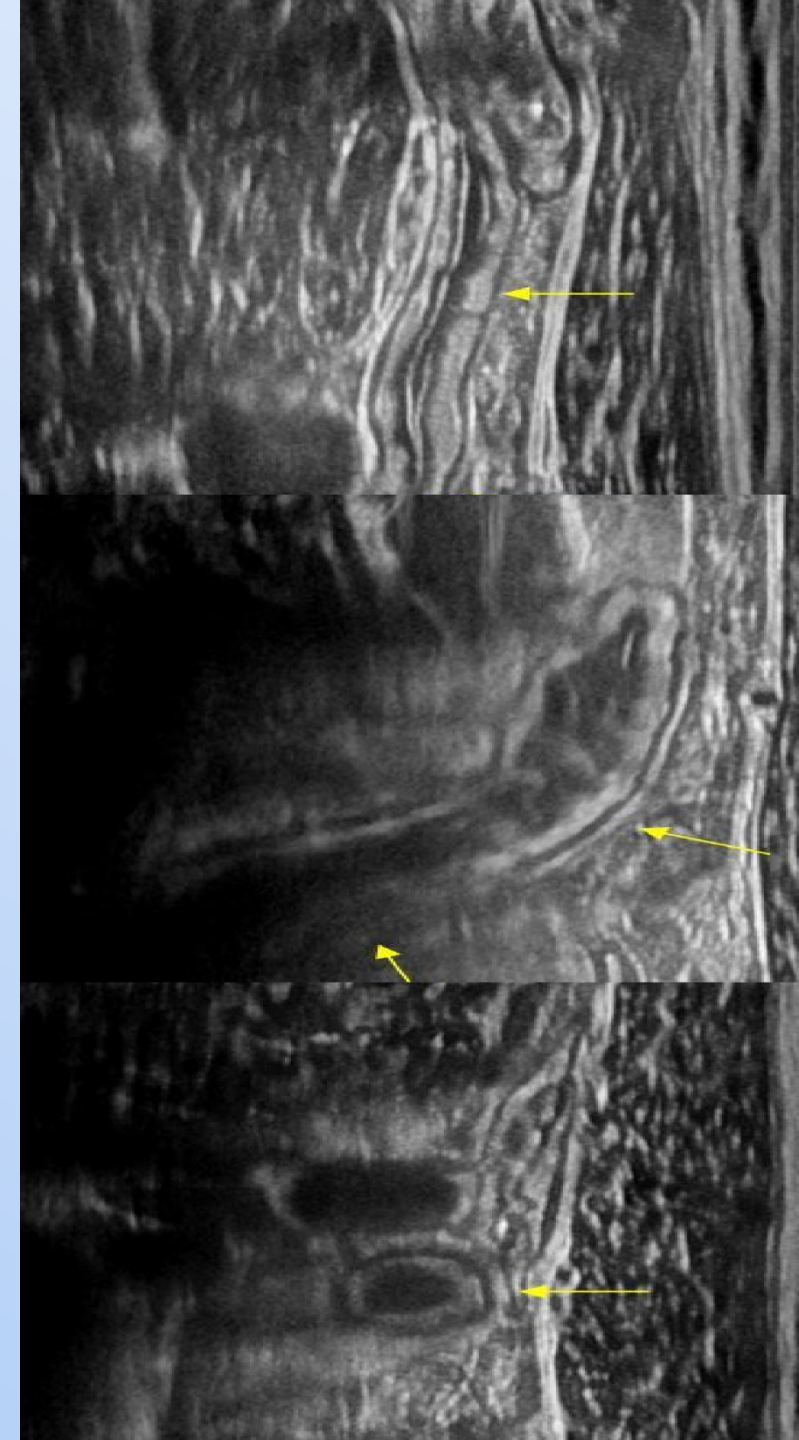
# Лабораторные методы

- Общий анализ крови
- Общий анализ мочи
- Лейкоцитарный индекс интоксикации Я.Я. Кальф-Калифа
- индекс агрегации эритроцитов В.А. Шалыгина
- индекс реактивного ответа нейтрофилов Т.Ш. Хабирова
- С-реактивного белка (СРБ)
- «тройной тест» (СРБ, уровень лейкоцитов и нейтрофилов)

ПАРАМЕТРЫ		Пациент	НОРМА (взрослые)	ЛЕЙКОЦИТАРНАЯ ФОРМУЛА		
Гемоглобин (Hb, г/л)	<b>136</b>		М – 130 – 165 Ж – 120 – 160			
Эритроциты ( $\times 10^{12}/л$ )	<b>5,0</b>		М – 4,0 – 5,6 Ж – 3,9 – 5,2	Миелоциты		0%
Сред. содержание Hb в эритроците (MHC, пг)	<b>28</b>		27 – 33	Метамиелоциты		0%
Средняя концентрация Hb в эритроците (MCHC, г/л)	<b>343</b>		320 – 360	Палочкоядерные нейтрофилы	<b>5</b>	1 – 6%
Средний объем эритроцита (MCV, фл)	<b>80</b>		76 – 96	Сегментоядерные нейтрофилы	<b>59</b>	47 – 72%
Гематокрит (%)	<b>40</b>		М – 39 – 55 Ж – 36 – 48	Эозинофилы	<b>4</b>	0,5 – 5%
Ширина распределения эритроцитов по объему (RDW, %)	<b>12,4</b>		11,0 – 15,8	Базофилы	<b>0</b>	0 – 1%
Тромбоциты ( $\times 10^9/л$ )	<b>354</b>		180 – 320	Лимфоциты	<b>25</b>	19 – 37%
Лейкоциты ( $\times 10^9/л$ )	<b>11,6</b>		4,0 – 9,0	Моноциты	<b>7</b>	3 – 11%
СОЭ	<b>20</b>		М – 2 – 10 Ж – 2 – 15	Плазмодиты		0%

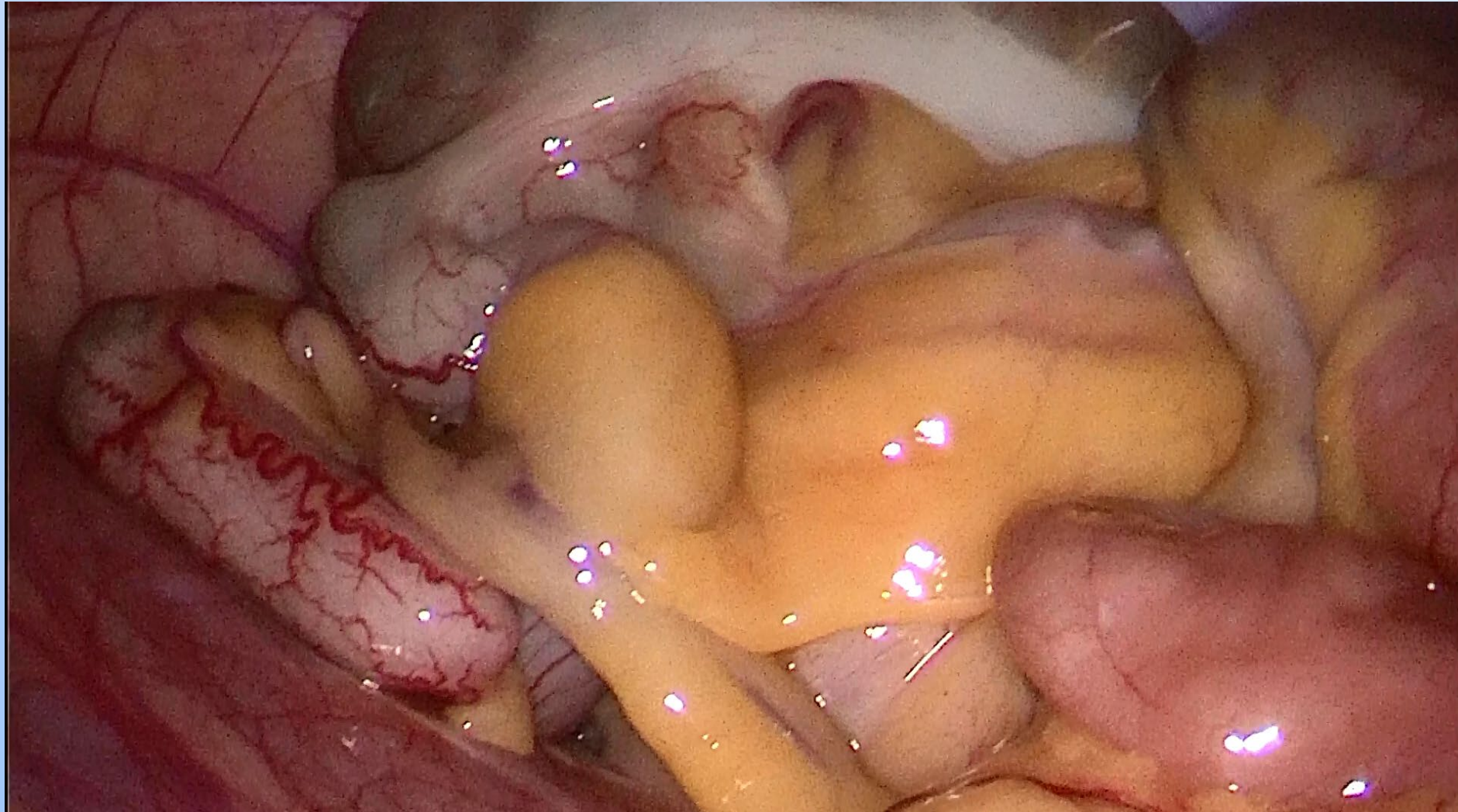
# Инструментальные методы

- 1. Ультразвуковое исследование брюшной полости** – метод первой линии благодаря безопасности и доступности. Чувствительность УЗИ для ОА составляет 80–95%, однако при неосложненных формах информативность падает до 60%. Метод эффективен для исключения инвагинации (точность 98%) и мезаденита (визуализация увеличенных лимфоузлов >8 мм).
- 2. Магнитно-резонансная томография** рекомендована при неясной клинической картине: чувствительность метода -97%, специфичность — 96%. Однако, длительность исследования и необходимость седации ограничивают применение у детей младшего возраста.
- 3. Колоноскопия** применяется как метод диагностики аппендикулярного инфильтрата.
- 4. Лапароскопия** остается «золотым стандартом» при подозрении на ОА (точность 95–98%), но инвазивность и риск осложнений (3–5%) делают ее методом выбора только в сложных случаях.



# Инвазивные методы

Диагностическая лапароскопия



# Заключение

Дифференциальная диагностика абдоминальной боли у детей преддошкольного и дошкольного возраста требует мультидисциплинарного подхода, который включает:

## **Клинический алгоритм:**

- оценка «красных флагов» (рвота желчью, вынужденная поза, локальная болезненность);
- обучение родителей распознаванию опасных симптомов;
- внедрение стандартизированных протоколов на догоспитальном этапе.

## **Инструментальная верификация:**

- УЗИ как стартовый метод;
- МРТ при неинформативности УЗИ.

# Список литературы

1. Баранов А.А., Шабалов Н.П. Педиатрия: национальное руководство. М.: ГЭОТАР-Медиа, 2022.
2. Дворяковский И.В. Ультразвуковая диагностика в детской хирургии. М.: Видар, 2018.
3. Петрова Л.М. и др. Ошибки диагностики острого аппендицита у детей раннего возраста // *Детская хирургия*. 2019. № 3. С. 45–50.
4. Козлов Ю.А. и др. Особенности течения острого аппендицита у детей дошкольного возраста // *Вопросы практической педиатрии*. 2020. Т. 15. № 4. С. 34–40.
5. Степанов Э.А. и др. Прогнозирование осложненных форм острого аппендицита у детей // *Хирургия. Журнал им. Н.И. Пирогова*. 2021. № 5. С. 78–83.
6. Бельмер С.В. Функциональные заболевания органов пищеварения у детей // *Российский журнал гастроэнтерологии*. 2018. Т. 28. № 3. С. 62–68.
7. Трутень А.А. и др. Роль УЗИ в диагностике абдоминального болевого синдрома у детей // *Ультразвуковая диагностика*. 2020. № 2. С. 15–22.
8. Бениова С.Н. Современные подходы к диагностике абдоминальной боли у детей // *Педиатрическая фармакология*. 2021. Т. 18. № 4. С. 291–298.
9. Григорьев Е.Г. и др. Дифференциальная диагностика абдоминальной боли у детей // *Педиатрия*. 2020. Т. 99. № 4. С. 112–118.
10. Кузьменко Л.Г. Инвагинация кишечника у детей: клиника, диагностика, лечение // *Детская хирургия*. 2019. № 2. С. 29–34.
11. Федорова О.В. Мезаденит в практике педиатра // *Вопросы современной педиатрии*. 2021. Т. 20. № 1. С. 45–50.
12. Смирнов А.Н. Роль МРТ в диагностике острого аппендицита у детей // *Радиология – практика*. 2022. № 3. С. 55–60
13. Reynolds S.L. et al. Missed appendicitis in the pediatric emergency department // *Pediatr Emerg Care*. 2013. Vol. 29(8). P. 906–909
14. Howell E.C. et al. Clinical features and outcomes of appendicitis in children under 5 years // *J Pediatr Surg*. 2021. Vol. 56(5). P. 897–901.
15. Kotagal M. et al. Use and accuracy of diagnostic imaging in the evaluation of pediatric appendicitis // *J Surg Res*. 2015. Vol. 193(1). P. 272–277.
16. Aspelund G. et al. Role of magnetic resonance imaging in the diagnosis of pediatric appendicitis // *JAMA Surg*. 2017. Vol. 152(7). P. 703–705.
17. Benabbas R. et al. Diagnostic Accuracy of Point-of-Care Ultrasound for Pediatric Acute Appendicitis // *JAMA Surg*. 2020. Vol. 155(4). P. 342
18. D'Agostino J. Common abdominal emergencies in children // *Emerg Med Clin North Am*. 2002. Vol. 20(1). P. 139–153
19. Samuel M. Pediatric appendicitis score // *J Pediatr Surg*. 2002. Vol. 37(6). P. 877–881
20. Trout A.T. et al. Appendicitis in children: the impact of US and CT on negative appendectomy and perforation rates // *Radiology*. 2010. Vol. 255(3). P. 931–938.

Благодарю за внимание!