Федеральное государственное бюджетное
образовательное учреждение высшего образования
«Донецкий государственный медицинский
университет имени М. Горького»
Министерства здравоохранения Российской Федерации

Лимфаденопатия: от синдрома к диагнозу (разбор клинических случаев)



к.м.н. доц. Баешко Г.И.
к.м.н. доц. Канана Н.Н.
асс. Марченко Е.Н.

Понятие лимфаденопатии

Лимфаденопатия (ЛАП) — увеличение лимфатических узлов любой природы в одной или нескольких анатомических зонах, относится к числу наиболее частых симптомов при многих заболеваниях, различных по своей этиологии, клиническим проявлениям, методам диагностики, лечения и прогнозу.

Увеличение лимфатических узлов у детей классифицируется по трем признакам:

- локализация патологического процесса;
- характер течения;
- количество увеличенных лимфатических узлов.



Строение лимфатического узла

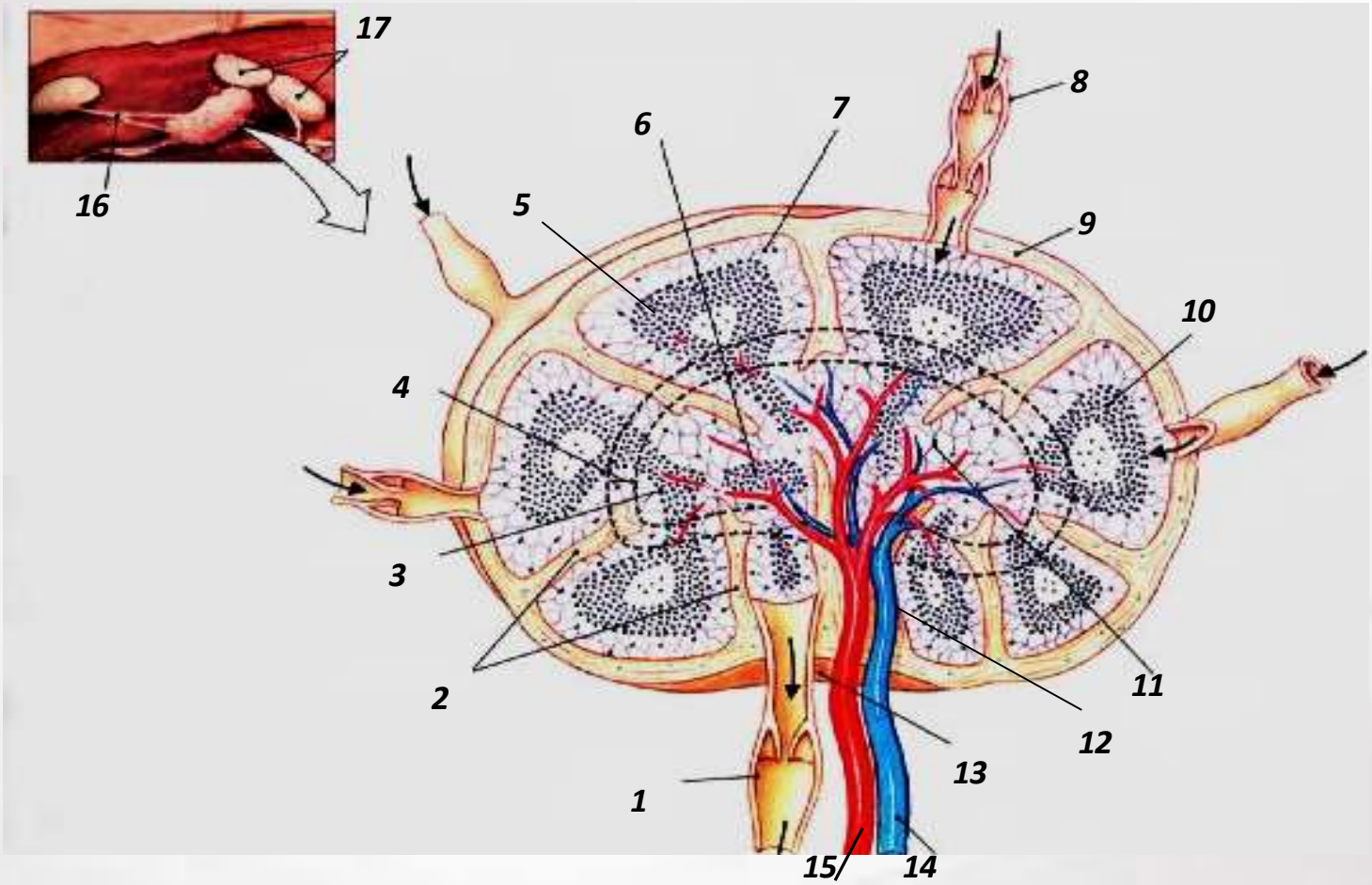

1 — выносящий лимфатический сосуд; *2* — трабекулы; *3* — мозговое вещество; *4* — паракортикальная зона; *5*, *10* — лимфоидные узелки; *6* — мозговые тяжи (В-зона); *7* — корковый синус; *8* — приносящий лимфатический сосуд; *9* — капсула; *11* — мозговой синус; *12* — воротный синус; *13* — ворота; *14* — вена лимфатического узла; *15* — артерия лимфатического узла; *16* — лимфатические сосуды; *17* — лимфатические узлы

Основные функции

Название	Описание
Дренажная	Лимфатические узлы выводят лишнюю жидкость из тканей, где присутствуют растворенные кристаллоиды.
Транспортная	Функция заключается в транспортировке и всасывании коллоидных веществ, белков, жиров.
Защитная	Задерживают поступающие в лимфу и кровь токсины, вирусы, бактерии, чужеродные белки и клетки.
Гемопоэтическая	Функции, которые отвечают за созревание В-лимфоцитов и синтез плазматических клеток.
Иммунная	Обеспечение постоянства клетками генетического фонда.

Классификация лимфаденопатии

По степени вовлеченности узлов в патологический процесс:

- ✓ локальная лимфаденопатия,
- ✓ регионарная лимфаденопатия,
- ✓ генерализованная лимфаденопатия.



локальная лимфаденопатия – увеличение одного узла в определенной зоне;



регионарная лимфаденопатия – одномоментное увеличение нескольких узлов в одной зоне;

генерализованная лимфаденопатия – увеличение узлов сразу в нескольких регионарных областях.

Причины лимфаденопатии

Инфекции	Бактериальные: стафилококк, гемолитический стрептококк группы А, бруцеллез, туляремия, болезнь «кошачьей царапины» Вирусные: инфекционный мононуклеоз (ВЭБ), цитомегаловирус (ЦМВ), вирус иммунодефицита человека (ВИЧ), краснуха, корь, ветряная оспа Микобактерии: M. tuberculosis, атипичные микобактерии Протозойные: токсоплазма, малярия
Аутоиммунные заболевания	Ювенильный ревматоидный артрит, системная красная волчанка, сывороточная болезнь
Болезни накопления	Болезнь Нимана – Пика, болезнь Гоше
Злокачественные опухоли	Лимфомы, лейкозы, метастазы солидных опухолей (нейробластома, рабдомиосаркома, опухоли щитовидной железы, назофарингеальный рак)
Гистиоцитозы	Гистиоцитоз из клеток Лангерганса, гемофагоцитарные синдромы, синусовый гистиоцитоз с массивной лимфаденопатией (болезнь Розаи – Дорфмана)
Иммунодефицит-ные состояния	Хроническая гранулематозная болезнь, дефицит адгезии лейкоцитов
Другие	Саркоидоз, болезнь Кавасаки, болезнь Кастлемана, болезнь Кикучи
Поствакцинальные	БЦЖ и др.

Диагностический алгоритм локальной лимфаденопатии



Локальная или регионарная лимфаденопатия

Местный воспалительный процесс

есть

Лечение, наблюдение

Отсутствие динамики. Наличие плотных л/у

нет

Дополнительные признаки

нет

Отсутствие динамики. Наличие плотных л/у

есть

Диагностический поиск в соответствии с выявленными изменениями

Диагноз есть

Диагноза нет

нет

Изменения в крови

есть

Диагностический поиск в соответствии с выявленными изменениями

Диагноз есть

Биопсия лимфатического узла

(Дворецкий Л.И., 2005)

Диагностический алгоритм при генерализованной лимфаденопатии

Генерализованная лимфаденопатия

Изменения в крови

есть

нет

Диагностический поиск в соответствии с выявленными изменениями

Дополнительные признаки

Диагноза нет

Диагноз есть

есть

нет

Диагностический поиск в соответствии с выявленными изменениями

Диагноза нет



Биопсия лимфатического узла

(Дворецкий Л.И., 2005)

Дифференциальная диагностика

- тщательный анамнез заболевания;
- характер лимфаденопатии;
- осмотр;
- пальпация (размеры, количество, консистенция, подвижность, болезненность);
- наличие других клинических признаков (увеличение селезенки, лихорадка, кожные высыпания, суставной синдром, поражение легких и др.);
- показатели периферической крови.



Лабораторная диагностика



- клинический анализ крови с подсчетом ретикулоцитов, тромбоцитов;
- ЛДГ;
- биохимический анализ крови.
- серологические тесты на ЭБВ, ЦМВ, ВИЧ, токсоплазмоз;
- кожные пробы на туберкулез;
- рентгенография органов грудной клетки, КТ органов грудной клетки (по показаниям);
- УЗИ или КТ органов брюшной полости (по показаниям);
- открытая биопсия лимфоузла;
- пункция костного мозга (по показаниям).

NB! Тонкоигольная пункционная биопсия лимфоузла не позволяет получить достаточно материала для целенаправленного исследования и может задержать процесс диагностики.

[Самочатова Е.В., 2004].

Показания к открытой биопсии лимфоузла:

- лимфоузлы размерами более 2,5 см;
- увеличение размеров лимфоузлов в течение 2 недель;
- отсутствие уменьшения размеров лимфоузлов в течение 4-6 недель;
- отсутствие "нормализации" размеров лимфоузлов в течение 8-12 недель;
- отсутствие уменьшения размеров лимфоузлов после 1-2 курсов антибактериальной терапии;
- отсутствие признаков инфекции лор-органов;
- изменения на рентгенограммах органов грудной клетки;
- наличие общих симптомов: лихорадка, потеря веса, артралгии, гепатоспленомегалия.



[Самочатова Е.В., 2004].

Клинический случай 1

Пациентка К., 6 лет, обратилась с жалобами на увеличение лимфоузлов в подчелюстной и шейной области, некоторое снижение аппетита.

Девочка заболела за месяц до госпитализации, когда мама впервые обратила внимание на увеличение шейного л/узла справа. Консультирована хирургом больницы МВД. Установлен диагноз: растяжение мышц шеи. Лечились амбулаторно с положительной динамикой. В течение следующего месяца появились лимфоузлы с обеих сторон шеи до 1-1,2 см в диаметре. Осмотрена педиатром по месту жительства, направлена на консультацию к гематологу ИНВХ.

Клинический случай 1 (продолжение)

При осмотре состояние ребенка нарушено мало. Не лихорадит. Активна. Кожа и слизистые обычной окраски, чистые. Миндалины рыхлые, умеренно гиперемированы. Пальпируются шейные лимфоузлы с обеих сторон, увеличены в количестве, слева от 0,2-0,5 до 1,0 см, эластичные. Справа пальпируются два увеличенных до 1,5х2,5,чувствительных при пальпации, плотных лимфатических узла; остальные мелкие до 0,3-0,8-1,0 см. В других группах лимфоузлы единичные, мелкие. Перкуторно над легкими легочный звук. Аускультативно везикулярное дыхание. Живот мягкий, безболезненный. Печень и селезенка у реберной дуги. Стул и мочеиспускание без особенностей.

В предоставленном анализе крови: эр-ты: 3,72 Т/л, Hb: 129г/л, ц.п.: 1,0; тромбоциты: 247 тыс.; лейкоциты: 8,2 Г/л; баз.: 1; э: 2; п: 4; с: 48; л: 43; м: 1; СОЭ 12 мм/ч.

Рекомендовано обследование ребенка на носительство герпесвирусов и внутриклеточные микроорганизмы. Назначен курс антибактериальной терапии (цефалексин), компрессы на область увеличенных лимфоузлов. Контрольный осмотр по окончанию курса лечения.

Клинический случай 1 (продолжение)

Спустя 10 дней девочка повторно осмотрена. Назначенная терапия оказалась неэффективна. Отмечалась отрицательная динамика. Начала периодически лихорадить на субфебрильных цифрах, увеличились в размере от 1,0- 1,5 до 3 см и количестве подчелюстные, шейные и надключичные лимфоузлы, больше справа. При пальпации наросли размеры паренхиматозных органов, печень+2 см, селезенка+0,5-1см, край эластичный.

Ребенку взят клинический анализ крови и произведена диагностическая стернальная пункция.

В крови: эр-ты: 3,81 Т/л, Hb: 122г/л, ц.п.: 1,0; тромбоциты: 285Г/л; лейкоциты: 5,4 Г/л; бласты: 4%; м/ц: 3%; юн: 3%; п/я:11%; с/я: 30%; э: 4%; л: 45%.

Для обследования и лечения девочка была госпитализирована в ООГД ИНВХ.

Клинический случай 1 (продолжение)

В условиях стационара проведено обследование ребенка:

Миелограмма: бласты: 82,4%; гранулоцитарный ряд-4,4%, эритроидный ряд-4%, мегакариоциты не обнаружены.
Бластные клетки с цитоморфологическими признаками лимфоидных (L1-L2).
Цитохимическое исследование бластных клеток:
Реакция на гликоген - положительная в мелкогранулярной форме в значительной части бластных клеток. Реакция на пероксидазу – отрицательная. Реакция на липиды – отрицательная.
Заключение: По данным цитохимического исследования определяется лимфоидная линейность бластных клеток.
Иммунофенотипирование костного мозга:
Заключение: Острый лимфобластный лейкоз, ФАБ-вариант L1-2, common-ALL-тип.
Получила лечение по протоколу ALL-IC-2002 в полном объеме.
На 33-й день терапии достигнута костномозговая ремиссия.

Клинический случай 2

Ребенок Е, 6 лет.
Обратились с жалобами на увеличение лимфоузлов в области шеи в течение нескольких недель.
Из анамнеза известно, что 1,5 месяца назад мальчик перенес ОРИ с герпетическими высыпаниями на красной кайме верхней губы. Около трех недель назад мама ребенка обратила внимание на появление в правой шейной области припухлости. Обратились к участковому врачу, назначено местное лечение спиртовые и мазевые компрессы, внутрь азитромицин. Состояние не улучшилось, лимфоузлы увеличились в размере, появились новые справа и слева. Неделю назад однократно повысилась температура тела до 37,5°С. Направлен на консультацию к гематологу с диагнозом: Лимфаденопатия неясной этиологии.

Клинический случай 2 (продолжение)

При осмотре состояние мальчика не нарушено. Активен. Не лихорадит. Аппетит сохранен. Кожа и слизистые чистые, обычной окраски. Периферические лимфоузлы подчелюстные, подмышечные, паховые единичные, мелкие, эластичные. В переднешейной области справа пальпируются два увеличенных 1,5х2,0 см и 2,0х3,0 см, плотных, безболезненных лимфоузла. Рядом множественные, мелкие 0,3-0,8 см, безболезненные, эластичные, подвижные лимфатические узлы. В шейной области слева пальпируются несколько увеличенных эластичных, безболезненных лимфоузлов до 0,5- 0,7 см. Перкуторно над легкими ясный легочный звук. Аускультативно - везикулярное дыхание. Тоны сердца звучные, ритмичные. Живот мягкий, доступен глубокой пальпации. Печень и селезенка не пальпируются. Физиологические отправления в норме.

Клинический случай 2 (продолжение)

Ребенок обследован амбулаторно.
В клиническом анализе крови:эр.: 3,9 Т/л, Hb: 129г/л, ц.п.: 0,9; тр: 89‰; Л.: 7,3 Г/л; п: 1; с: 46; л: 49; м: 4; СОЭ 5 мм/ч.
В крови обнаружены Ig G к герпесу1/2 типа, ЭБВ.
К ЦМВ, хламидиям, микоплазмам результат отрицательный.
Уставлен клинический диагноз:
Острый правосторонний шейный лимфаденит смешанной этиологии.
Назначено лечение; цефалексин, ацикловир.
На фоне проводимого лечения отмечалась положительная динамика. Лимфатические узлы уменьшились в размере и количестве до нормы спустя 10 дней. При контрольном осмотре родителям даны рекомендации избегать простудных заболеваний, проведение общеукрепляющих мероприятий.

Выводы

- Лимфаденопатия часто сопровождает различные по этиологии заболевания, являясь как ранним синдромом онкогематологической патологии, так и осложнением инфекционного процесса.
- Представленные клинические случаи позволяют обратить внимание педиатров и семейных врачей на дифференциальную диагностику лимфаденопатий и особенности клинических проявлений дебюта острого лейкоза с целью ранней диагностики и эффективного лечения.



Спасибо за внимание!