

Министерство здравоохранения Луганской Народной Республики
Государственное учреждение Луганской Народной Республики
«Луганский государственный медицинский университет имени Святителя Луки»

На правах рукописи

Азаб Хусейн Ахмед

**ИНТЕРВЕНЦИОННЫЙ УЛЬТРАЗВУК В ДИАГНОСТИКЕ
ОНКОЛОГИЧЕСКОЙ ПАТОЛОГИИ**

14.01.12 – онкология

14.01.13 – лучевая диагностика, лучевая терапия

АВТОРЕФЕРАТ

диссертации на соискание ученой степени
доктора медицинских наук

Работа выполнена в Государственном учреждении
Луганской Народной Республики «Луганский государственный медицинский
университет имени Святителя Луки», г. Луганск

Научный консультант: доктор медицинских наук, доцент
Зубов Александр Демьянович

Официальные оппоненты: **Ищенко Роман Викторович**
доктор медицинских наук, профессор,
Федеральное медико-биологическое агентство
России, МЗ РФ, профессор кафедры хирургии
ИПК

Седаков Игорь Евгеньевич
доктор медицинских наук, профессор,
Государственная образовательная организация
высшего профессионального образования
«Донецкий национальный медицинский
университет им. М. Горького» МЗ ДНР,
заведующий кафедрой онкологии и радиологии

Белоненко Геннадий Анатольевич
доктор медицинских наук, Диагностический
центр Донецкого клинического
территориального медицинского объединения
МЗ ДНР, врач-хирург хирургического отдела

Ведущая организация: Институт неотложной и восстановительной
хирургии им. В.К. Гусака Министерства
здравоохранения ДНР

Защита состоится «20» сентября 2019 года в 11.00 часов на заседании
диссертационного совета Д 01.011.03 при Государственной образовательной
организации высшего профессионального образования «Донецкий
национальный медицинский университет имени М. Горького» по адресу:
г. Донецк, ул. Полоцкая, 2а, Республиканский онкологический центр
им. проф. Г.В. Бондаря.

Тел.: (062) 332-70-35, e-mail: spec-sovet-01-011-03@dnmu.ru

С диссертацией можно ознакомиться в библиотеке организации по адресу:
г. Донецк, пр. Ильича, 16; dnmu.ru

Автореферат разослан «___» _____ 2019 г.

Ученый секретарь
диссертационного совета Д 01.011.03

Золотухин С.Э.

ОБЩАЯ ХАРАКТЕРИСТИКА РАБОТЫ

Актуальность темы исследования

Злокачественные новообразования различных локализаций в настоящее время являются одной из наиболее актуальных медицинских и социальных проблем. Ежегодно в мире выявляется более 12 млн. новых случаев рака и умирает от него до 9 млн. человек. В промышленно развитых странах четверть населения на протяжении жизни неизбежно заболит раком (И.Е. Седаков и соавт., 2018).

Ни один из современных неинвазивных диагностических методов не позволяет с достаточной надежностью определить характер новообразования (А.Е. Гусейнов и соавт., 2016). Поскольку тактика специфического лечения непосредственно зависит от нозологической принадлежности опухоли, ее морфологическая верификация является обязательным элементом диагностического процесса (Н.Г. Семикоз и соавт., 2012). Важным аспектом также является стадирование опухолевого процесса, непосредственно влияющее на объем хирургического лечения, потребность в неоадьювантной и адьювантной терапии и, в конечном итоге, на результат лечения и прогноз жизни пациента (Т.Д. Сил и соавт., 2018). В настоящее время методом выбора в получении материала для верификации опухоли выступает тонкоигольная аспирационная биопсия (ТАБ) или биопсия режущей иглой (БРИ) под навигацией методов лучевой диагностики, из которых приоритетным является ультразвуковая (УЗ) визуализация (В.В. Егоренков и соавт., 2017).

Рост заболеваемости раком ведет к увеличению потребности в его диагностике и стадировании, что позволяет прогнозировать возрастание потребности в чрескожных биопсиях и повсеместном внедрении интервенционного ультразвука (ИУЗ) в онкологическую практику. Для обеспечения информативности и безопасности выполняемых пункционных биопсий необходимо обучение специалистов соответствующего профиля.

Таким образом, разработка и усовершенствование миниинвазивной диагностики и стадирования под УЗ контролем при новообразованиях различных локализаций является важным аспектом оптимизации диагностического процесса. Однако до настоящего времени отсутствуют единые нормативы и стандарты, регламентирующие службу ИУЗ в учреждениях онкологического профиля; не унифицирована организация диагностического вмешательства, тип биопсии и методики выполнения процедуры избираются эмпирически на основании предпочтений и личного опыта оператора, что ведет к разночтению получаемых данных и значительному расхождению результатов. Разработка методологических аспектов ИУЗ в диагностике онкологической патологии является актуальной проблемой современной клинической практики.

Степень разработанности темы

Вопросам миниинвазивных вмешательств (МИВ) под УЗ контролем посвящено множество работ в отечественной и зарубежной литературе. Однако все они не имеют системного характера и посвящены пункциям опухолей отдельных локализаций. Единичные работы, отображающие методологические

аспекты эхоконтролируемых МИВ, затрагивают вопросы чрескожных интервенций при неонкологической патологии (А.В. Борсуков, 2007, С.А. Осипов и соавт., 2015).

Организационные вопросы миниинвазивной диагностики злокачественных новообразований (организационно-административная форма подразделения ИУЗ, маршрутизация пациента, потребность в госпитализации и пр.) в онкологии не освещены в профильной литературе. Имеются сообщения (С.Р. Карагюлян и соавт., 2016, Н.Б. Емельянова и соавт., 2015, С.А. Осипов и соавт., 2015) о выполнении миниинвазивных вмешательств в лечебных учреждениях разного профиля и уровня, однако административные аспекты в них не отображены.

Также в доступной литературе не найдено информации о программах курсов повышения квалификации, тематического усовершенствования или методике преподавания ИУЗ. Имеются единичные упоминания об ИУЗ в программах по диагностической радиологии и УЗД в странах ближнего зарубежья (Е.В. Толстая, 2017) и работы по особенностям обучения специалистов (О.Д. Зубов, 2008).

Не освещены причины ошибок в оценке злокачественности новообразований врачами УЗД и установлении показаний к инвазивной диагностике. Классификации и шкалы, определяющие показания к биопсии узловых образований (УО) щитовидной железы (ЩЖ) хорошо представлены в профильной литературе (B.R. Naugen и соавт., 2016, F.N. Tessler и соавт., 2017, J.-L. Wémeau и соавт., 2011 и др.). Однако их многочисленность и различия в принципах оценки риска злокачественности УО ЩЖ обуславливают значительные расхождения в результатах. Кроме того, применение данных классификаций (TIRADS, различные варианты TIRADS, TI-RADS) является в настоящее время вопросом личной инициативы врача УЗД или администрации лечебного учреждения, и в России, ЛНР и Украине не регламентируется нормативными документами. Исключение составляет ДНР, где классификация TIRADS, разработанная донецкими специалистами, включена в клинический протокол ведения больных узловым зобом. Сведения о результативности применения описываемых шкал и классификаций разрознены, их эффективность на достаточном количестве клинического материала не проанализирована.

Вопрос о классификации объемных образований (ОО) молочной железы (МЖ) BI-RADS изучен несколько глубже. Однако основная часть исследований базируется на оценке риска злокачественности ОО МЖ по рентгенологическим признакам, шкала же US BI-RADS до настоящего времени не нашла должного применения в клинической практике, не регламентирована действующими нормативными актами и не введена в клинические протоколы.

Стадирование рака МЖ в настоящее время обязательно включает оценку состояния регионарных лимфоузлов (РЛУ) (Р.В. Трубицын, 2018, В.Ф. Семиглазов, 2016, R. Naque, 2012 и др.), однако вопросы показаний, выбора способа и техники выполнения их биопсии недостаточно отображены в профильной литературе.

Сообщения о противопоказаниях к МИВ под УЗ контролем (Н.Б. Емельянова и соавт., 2017, Е.А. Дробязгин и соавт., 2017 и др.) разноречивы.

В литературе нет систематизированных сведений о подготовке пациента к МИВ и требованиях к анестезии, имеющиеся работы (К.Г. Утин и соавт., 2008, В.С. Усачев и соавт., 2016, R.Y. Yang и соавт., 2015) отображают отдельные аспекты данной проблемы. Отсутствуют доказательно обоснованные критерии выбора между ТАБ и БРИ, методом «свободной руки» и пункционными насадками, автоматическими и ручными иглами, выбора диаметра пункционной иглы, траектории пункционного канала. Практически не изучен вопрос определения оптимального участка опухоли для взятия материала и использования в этих целях доплерографических режимов.

Актуальной проблеме улучшения УЗ визуализации пункционной иглы посвящен ряд работ в отечественной и зарубежной литературе (А.З. Гусейнов и соавт., 2016, С.А. Осипов и соавт., 2015, N. Razumilava, 2016 и др.). Однако предлагаемые методы не обобщены, их эффективность не обоснована с позиций доказательной медицины. Вопросы использования расширенных настроек УЗ сканера и применения дополнительных режимов в улучшении навигации пункционного вмешательства практически не изучены, за исключением единичных работ по использованию доплерографических режимов (А.Д. Зубов, 2005, J.I. Wilson и соавт., 2016).

Сведения об осложнениях МИВ и путях их профилактики и купирования разрозненны и неоднозначны, имеющиеся работы (Г.А. Маслихина и соавт., 2017, С.В. Петрик и соавт., 2017 и др.) описывают эффективность 1-2 технических приемов. Комплексного отображения вопрос профилактики и купирования осложнений эхоконтролируемых диагностических пункций новообразований в литературе не нашел.

Таким образом, актуальная проблема методологического обоснования применения интервенционного ультразвука в диагностике онкологической патологии, имеющая медицинскую и социальную значимость, в настоящее время недостаточно изучена, что и обусловило выбор цели настоящей работы.

Связь работы с научными программами, планами, темами

Работа является фрагментом плановой научно-исследовательской работы кафедры онкологии и радиологии Луганского государственного медицинского университета имени Святителя Луки «Разработка и усовершенствование новых методов диагностики онкопатологии для прогнозирования течения заболевания и оценки эффективности лечения» (№ госрегистрации 0113 U 005198, шифр темы 1602С). Вклад автора в работу заключается в проведении ультразвуковых исследований и выполнении эхоконтролируемых диагностических чрескожных вмешательств пациентам с новообразованиями различных локализаций.

Цель работы: повышение качества диагностики злокачественных новообразований внутренних и поверхностно расположенных органов путем оптимизации технологии выполнения чрескожной пункционной биопсии под ультразвуковым контролем, совершенствования организационно-методических аспектов, обучения специалистов.

Для реализации поставленной цели были сформулированы **задачи:**

1. Определить оптимальное место эхоконтролируемых биопсий в комплексе диагностических мероприятий при новообразованиях внутренних и поверхностно расположенных органов, оценить клиническую эффективность предложенного алгоритма.

2. Изучить особенности предварительной оценки злокачественности новообразований врачами ультразвуковой диагностики как основания для выполнения диагностических эхоконтролируемых пункционных вмешательств (на примере интерпретации ультразвукового статичного изображения узловых образований щитовидной железы).

3. Разработать подходы к объективизации показаний к чрескожной эхоконтролируемой биопсии путем применения ультразвуковых классификаций новообразований по риску злокачественности (на примере поверхностных органов).

4. Провести сравнительный анализ используемых методик выполнения эхоконтролируемых чрескожных диагностических пункций, используемых режимов и инструментария, на основании которого разработать рекомендации по наиболее эффективным и безопасным способам получения материала для морфологической верификации.

5. Систематизировать имеющиеся, разработать и клинически апробировать собственные приемы улучшения ультразвуковой навигации диагностической пункции с использованием дополнительных режимов сканирования.

6. Провести анализ осложнений эхоконтролируемой биопсии, разработать комплекс мер по их профилактике и оценить его клиническую эффективность.

7. Определить по данным ретроспективного анализа медицинской документации основные ошибки в выполнении диагностических эхоконтролируемых пункций опухолей различных локализаций, ведущие к снижению их информативности и безопасности.

Объект исследования: диагностические чрескожные пункции опухолей внутренних и поверхностно расположенных органов.

Предмет исследования: ультразвуковые изображения новообразований и пункционного инструментария до, в процессе и после вмешательства, клиничко-анамнестические характеристики пациентов с новообразованиями, статистические показатели выявляемости рака, информативности диагностической пункции, частота и характер осложнений, диагностические и тактические ошибки при установлении показаний и выполнении пункционного вмешательства, педагогический процесс в сфере последипломного обучения интервенционному ультразвуку.

Научная новизна работы заключается в получении новых научных данных о различных аспектах интервенционного ультразвука в онкологии. Получены новые научные сведения о формах организации миниинвазивной диагностики в онкологической практике, научно обоснована оптимальная диагностическая схема при опухолях различных локализаций с использованием эхоконтролируемых диагностических вмешательств.

Впервые изучены особенности и формы организации педагогического процесса в последипломной подготовке специалистов интервенционного ультразвука.

Получены новые научные данные о причинах ошибок в оценке риска злокачественности новообразований специалистами ультразвуковой диагностики и установлении показаний к диагностическим биопсиям.

Научно обоснована возможность объективизации оценки злокачественности новообразований посредством применения стандартизированных ультразвуковых классификаций по степени онкологического риска (THIRADS, US BI-RADS).

Расширены научные сведения о возможностях дополнительных режимов ультразвукового исследования в выявлении микрокальцинатов в новообразованиях щитовидной железе и их диагностической значимости в оценке риска злокачественности.

Получены научные данные о возможностях интервенционного ультразвука в дооперационной оценке метастазирования в регионарные лимфоузлы для выбора тактики лечения больного.

Получены новые научные сведения о неоднотипной морфологической структуре участков опухоли с различной васкуляризацией по данным доплеровского картирования и приоритетных для биопсии участках опухоли.

Расширены научные сведения о возможностях ультразвуковой визуализации с применением дополнительных настроек и режимов в улучшении навигации диагностического эхоконтролируемого вмешательства.

Научно обосновано расширение возможностей метода интервенционного ультразвука за счет вмешательств на недоступных для ультразвуковой визуализации зон посредством применения синхронного мультимодального исследования (технология Fusion).

Предложены новые научно обоснованные критерии выбора способа и методик выполнения пункционных эхоконтролируемых биопсий на основании ультразвуковых данных о размере и структурных особенностях опухоли.

Расширены научные сведения о причинах развития осложнений чрескожных пункционных вмешательств и возможностях их эффективной профилактики, выявления на доклинической стадии и купирования.

Впервые установлены основные причины тактических ошибок при эхоконтролируемых пункциях опухолей различных локализаций.

Теоретическая и практическая значимость работы

Теоретическая значимость работы заключается в создании и всестороннем обосновании научной концепции применения интервенционного ультразвука в диагностике опухолей различных локализаций.

Разработана оптимальная последовательность диагностических действий при выявлении новообразований внутренних и поверхностно расположенных органов, включающая эхоконтролируемые биопсии, реализованная в алгоритме, что позволило оптимизировать диагностический процесс у $34,0 \pm 3,9\%$ пациентов.

Определена оптимальная организационная форма миниинвазивной диагностики онкологических заболеваний – специализированное отделение или кабинет в лечебном учреждении республиканского уровня, разработан проект Положения об отделении (кабинете) интервенционного ультразвука и нормативы времени проведения эхоконтролируемых диагностических пункций. Оптимизирован процесс последипломной подготовки специалистов интервенционного ультразвука за счет организационных мероприятий; усовершенствован фантом для отработки техники выполнения эхоконтролируемых пункций, даны рекомендации по подготовке среднего медицинского персонала.

На основании проведенных исследований формализованы ультразвуковые критерии онкологического риска новообразований и определена их роль в установлении показаний к инвазивной диагностике.

Оценена клиническая эффективность существующих шкал ультразвуковой оценки онкологического риска THIRADS, US BI-RADS, что позволило сократить количество выполняемых биопсий соответственно на 34,9% и 68,5% без снижения качества диагностического процесса. Разработан собственный алгоритм выбора диагностической тактики при раке щитовидной и молочной желез, позволяющий выявить и верифицировать метастазирование в регионарные лимфоузлы на дооперационной стадии.

Проведен сравнительный анализ существующих и разработанных критериев выбора участка для биопсии и методических приемов ее выполнения, на основании чего разработаны рекомендации, представленные в рационализаторском предложении № 6274 от 14.08.2018 г., которые позволили сократить количество нерезультативных тонкоигольных биопсий в 2,3 раза, режущих – в 3,2 раза. Выявлена взаимосвязь между васкуляризацией участков опухоли по данным доплеровского картирования и информативностью биоптатов из них, на основании чего определены приоритетные для биопсии зоны, что позволило снизить риск ложноположительных заключений о злокачественности на $12,5 \pm 4,4\%$.

Систематизированы имеющиеся и предложены собственные приемы улучшения ультразвуковой навигации диагностических пункций опухолей с применением расширенных настроек, дополнительных режимов (рационализаторское предложение № 6275 от 14.08.2018 г.), и мультипараметрических технологий (рационализаторское предложение № 6275 от 14.08.2018 г.), за счет чего повышена эффективность эхоконтролируемых диагностических пункций новообразований внутренних и поверхностных органов на 31,7%.

Выявлены основные причины развития постпункционных осложнений, на основании чего разработан комплекс профилактических мероприятий, осуществляемых на подготовительном этапе, до, во время и после выполнения диагностической биопсии, включающий организационные аспекты, технологические приемы и медикаментозную поддержку, который позволил сократить количество геморрагических и негеморрагических осложнений в 2,6 раза.

Проанализированы основные тактические ошибки при выполнении диагностических чрескожных интервенций, разработаны рекомендации по их минимизации.

Материалы диссертационной работы внедрены в практику отделения ГУ ЛНР «Луганский республиканский клинический онкологический диспансер»; ГУ ЛНР «Луганская республиканская клиническая больница»; ГУ ЛНР «Краснолучский онкологический диспансер»; ГУ ЛНР «Алчевский онкологический диспансер»; ГУ ЛНР «Луганский государственный медицинский университет имени Святителя Луки»; ГУ ЛНР «Луганская городская многопрофильная больница № 4»; ГОО ВПО ДОННМУ ИМ. М. ГОРЬКОГО, ДНР.

Личный вклад соискателя

Диссертация является самостоятельным научным трудом соискателя. Автором при участии научного консультанта определены цель и задачи исследования, самостоятельно проведен патентный поиск и анализ современного состояния проблемы по данным научной литературы. Автором лично проведен сбор, изучение, анализ и обобщение полученных данных. Тематический подбор больных, ультразвуковые исследования и эхоконтролируемые вмешательства были проведены на базе Луганского республиканского онкологического диспансера и Донецкого клинического территориального медицинского объединения. Автором лично выполнено 80% ультразвуковых исследований, 75% диагностических миниинвазивных вмешательств под ультразвуковым контролем, проведен весь ретроспективный анализ историй болезней и амбулаторных карт. Морфологические исследования выполнены в отделении патоморфологической диагностики Луганского республиканского онкологического диспансера. В соавторстве с сотрудниками Донецкого областного клинического территориального медицинского объединения проведено тестирование по интерпретации ультразвуковых изображений. Лично проведен анализ состояния миниинвазивной диагностики злокачественных новообразований в ЛНР и ДНР. Соискателем самостоятельно проведен статистический анализ полученных данных, написаны все разделы диссертации, сформулированы ее основные положения, практические рекомендации, выводы. В соавторстве с научным консультантом разработаны проекты нормативных документов. В работах, выполненных в соавторстве, реализованы научные идеи соискателя. В процессе написания работы не использованы идеи и разработки соавторов. В диссертационную работу не вошли материалы кандидатской диссертации.

Методология и методы исследования

При проведении работы использовались методы клиничко-анамнестические, лабораторные, инструментальные – ультразвуковая диагностика в В-режиме, режимах цветового, энергетического и спектрального доплеровского картирования, панорамного сканирования, эластографии сдвиговой волны, с опциями иницированного колорайзинга, MicroPure, Fusion с использованием данных РКТ или МРТ – для установления показаний, навигации пункционного вмешательства и контроля после его выполнения;

светооптические и иммуногистохимические – для оценки полученного при биопсии материала; статистические методы – для анализа полученных данных.

Положения, выносимые на защиту

Методом выбора в морфологической верификации опухолей внутренних и поверхностных органов является чрескожная биопсия под непрерывным ультразвуковым контролем тонкой и/или режущей иглой с последующим морфологическим анализом полученного материала.

Оптимальной организационной формой миниинвазивной диагностики онкологических заболеваний является специализированный отдел или кабинет в лечебном учреждении республиканского уровня, укомплектованный врачами, имеющими подготовку в области интервенционного ультразвука, и средним и младшим медицинским персоналом, прошедшим обучение для работы в подразделениях интервенционного ультразвука.

Маршрутизация пациента с новообразованием должна определяться оптимальной последовательностью диагностических мероприятий, при которых показания к чрескожной биопсии и ее объем определяет лечащий врач, возможность и технологию выполнения – специалист интервенционного ультразвука с привлечением, при необходимости, врачей других специальностей, достаточность материала для морфологического анализа определяет дальнейшую тактику.

В определении показаний к миниинвазивному диагностическому вмешательству необходимо учитывать данные мультипараметрического ультразвукового исследования с использованием существующих классификаций по степени онкологического риска.

Микрокальцинаты в узловых образованиях щитовидной железы, выявляемые при ультразвуковом исследовании в режиме MicroPure, не являются признаком злокачественности новообразования.

Выбор типа вмешательства и технологии его выполнения следует осуществлять с учетом данных ультразвукового исследования, проведенного с использованием дополнительных режимов и технологий. Приоритетной для получения биоптата является периферическая зона опухоли без доплерографических признаков ишемии с взятием фрагмента неизменной ткани органа.

Пункционную биопсию следует проводить под непрерывным ультразвуковым контролем с применением приемов оптимизации визуализации иглы и документированием участка взятия биоптата.

Мероприятия по профилактике осложнений следует осуществлять в комплексе на подготовительном этапе, до, в процессе и после выполнения диагностической пункции.

Подготовка в области интервенционного ультразвука должна осуществляться в рамках последипломного образования врачей, имеющих специализацию по ультразвуковой диагностике, с отработкой практических навыков на фантомах.

Степень достоверности и апробация результатов

Достоверность результатов, изложенных в диссертационной работе, обусловлена достаточным объемом репрезентативного клинического и медико-статистического материала, использованием современных средств и методов исследований в соответствии с поставленными задачами, выбором адекватных методов статистического анализа полученных данных. Положения, изложенные в диссертации, базируются на полученных данных и соответствуют материалу, представленному в публикациях.

Апробация работы состоялась 06.11.18 г. на заседании кафедры онкологии и радиологии Луганского государственного медицинского университета имени Святителя Луки.

Основные результаты диссертационной работы были представлены на 19 научных форумах: II Петербургский онкологический форум, РФ, Санкт-Петербург, 22-24 июня 2016 г.; VII ежегодная научно-практическая конференция с международным участием «Актуальные вопросы интервенционной радиологии. Организация медицинской помощи, диагностика, лечение и реабилитация», РФ, Санкт-Петербург, 7-8 октября 2016 г.; Образовательный семинар в рамках XX Российского онкологического конгресса «Лучевая терапия опухолей», РФ, г. Красногорск Московской обл., 16 ноября 2016 г.; Большая конференция РМЖ, Москва, РФ, 2-3 февраля 2017 г.; Научно-практическая конференция «Медико-социальные аспекты современной маммологии», Луганск, 9 февраля 2017 г.; Научно-практическая конференция «Комбинированная терапия опухолей основных локализаций», посвященная 85-летию со дня рождения академика Г.В. Бондаря, ДНР, Донецк, 21 апреля 2017 г.; Школа-семинар «Современные технологии диагностики предопухолевых процессов и злокачественных опухолей», ЛНР, Луганск, 23 мая 2017 г.; II интернациональная конференция в память академика А.Ф. Цуба «Современная диагностика и терапия в онкологии», РФ, г. Обнинск Калужской обл., 19-20 октября 2017 г.; XXI российский онкологический конгресс, РФ, г. Красногорск Московской обл., 14 ноября 2017 г.; Научно-практическая конференция «Актуальные вопросы тиреоидологии», Луганск, ЛНР, 5 декабря 2017 г.; Международная научно-практическая конференция «Здоровье людей – высшее благо общества», Луганск, ЛНР, 19 декабря 2017 г.; Международная научно-практическая конференция «Прорывные научные исследования как двигатель науки», РФ, Тюмень, 20 апреля 2018 г.; IV Невский урологический форум, РФ, Санкт-Петербург, 7-8 июня 2018 г.; V юбилейный медицинский конгресс «Актуальные вопросы врачебной практики», РФ, Ялта, 5-7 сентября 2018 г.; III интернациональная конференция в память академика А.Ф. Цуба «Современные технологии в ядерной медицине: диагностика и терапия», РФ, г. Обнинск Калужской обл., 27 сентября 2017 г.; I Республиканская научно-практическая конференция молодых ученых и специалистов «С наукой в будущее», Луганск, ЛНР, 14 декабря 2018 г.; II Республиканская научно-практическая конференция молодых ученых и специалистов «С наукой в будущее», Луганск, ЛНР, 14 февраля 2018 г.; IV Петербургский

международный онкологический форум «Белые ночи 2018», РФ, Санкт-Петербург, 5-8 июня 2018 г.

Публикации

Результаты диссертационной работы полностью изложены в 23 научных работах, из них 12 статей в рецензируемых изданиях, рекомендованных ВАК ДНР.

Объем и структура диссертации

Диссертационная работа изложена на русском языке на 355 страницах компьютерного текста и состоит из введения, обзора литературы, 6 разделов собственных исследований, анализа и обобщения результатов исследований, выводов, практических рекомендаций, списка использованной литературы и приложений. Работа иллюстрирована 41 таблицей на 23 страницах и 78 рисунками на 39 страницах. Список использованной литературы содержит 249 научных публикаций, из них 139 изложены кириллицей, 110 – латиницей, и занимает 35 страниц. Приложения занимают 5 страниц.

ОСНОВНОЕ СОДЕРЖАНИЕ РАБОТЫ

Материал и методы исследования

Исследования проводились на базе Луганского республиканского онкологического диспансера в период 2008-2017 г., также использованы результаты обследований, проведенных в Донецком клиническом территориальном медицинском объединении. Критерием включения в исследование считали наличие новообразований внутренних или поверхностно расположенных органов. Из анализа были исключены пациенты с новообразованиями нервной системы, костей, а также органов, требующих пункционной биопсии под УЗ контролем из интракавитарного доступа. В исследуемую выборку вошло 14370 пациентов от 18 до 87 лет с новообразованиями ЩЖ – 7548 (52,5%), МЖ – 3959 (27,6%), печени – 820 (5,7%), лимфоузлов различной локализации – 980 (6,8%), поджелудочной железы – 598 (4,2%), почки – 266 (1,9%), средостения – 60 (0,4%), легкого – 74 (0,5%), надпочечника – 54 (0,4%), шеи и челюстно-лицевой области – 11 (0,1%). 5599 (39,0%) исследований были проспективными, 8771 (61,0%) – ретроспективными. Из совокупной выборки формировали основные группы и группы сравнения согласно поставленным задачам.

Также в исследование вошли результаты тестирования 215 специалистов УЗД из ЛНР, ДНР, России, Украины.

УЗИ были выполнены всем пациентам на УЗ сканерах Esaote My Lab 20 plus, Ultima PA Expert, Logiq C5 Premium, Philips HD 7, Philips HD 11, MINDRAY DP-1100 Plus, Hitachi EUB 7500A, Philips HDI 5000, Aplio 500 с линейными датчиками в диапазоне 2,5-5,0 МГц, конвексными 5,5-12 МГц. УЗИ проводили по стандартным протоколам. При УЗИ ЩЖ и МЖ использовали соответственно классификации THIRADS и US BI-RADS. При необходимости и технической возможности применяли дополнительные режимы: доплерографические, инициированный колорайзинг, панорамного сканирования, Micro Pure, а также режима Fusion, сочетающей с УЗИ рентгеновскую компьютерную или магнитно-резонансную томографию.

Оценивали расположение патологического очага, его размеры, экзогенность, наличие капсулы, контуры, границы, наличие жидкостных полостей, зон некроза, включений (кальцинатов). В доплерографических режимах оценивали васкуляризацию опухоли и окружающих тканей. Изучали взаимоотношение опухоли с окружающими структурами – внутренними органами, кровеносными сосудами, нервными стволами, протоками и пр., оценивали возможную опухолевую инвазию в них.

Показанием к чрескожной биопсии под УЗ контролем считали наличие в органе новообразования, подозрительного на злокачественное. ТАБ и БРИ выполняли при условии письменного согласия пациента.

Противопоказаниями к выполнению диагностического пункционного вмешательства под УЗ контролем считали: абсолютными – выраженная коагулопатия, отсутствие контакта с пациентом; относительными – отсутствие безопасного доступа (в этом случае риск осложнений сопоставлялся с потенциальной диагностической ценностью биопсии), тяжелое состояние пациента, асцит (при вмешательствах на органах брюшной полости), заболевания с нарушением проницаемости сосудистой стенки, аллергические реакции на анестетики; временными – инфекционное заболевание, выраженный болевой синдром, менструация.

Всего выполнено 7473 эхоконтролируемых биопсии – 7132 ТАБ и 341 БРИ. Вмешательства проводились в специально оснащенной кабинете, удовлетворяющем требованиям чистой перевязочной, с соблюдением требований асептики. ТАБ выполняли без анестезии (ЩЖ, МЖ, лимфоузлы) или с применением местной анестезии кожи, туннельной анестезии по ходу пункционного канала (внутренние органы). У 574 (7,7%) пациентов при вмешательствах на внутренних органах проводили атаралгезию с использованием центральных анальгетиков короткого действия. У 1193 (15,9%) пациентов за 1-3 суток до пункции использовали препараты, улучшающие сосудисто-тромбоцитарный гемостаз и стимулирующие репаративные свойства тканей. У 55 (0,7%) пациентов заблаговременно проводили медикаментозную коррекцию гипокоагуляционных состояний.

Выбор УЗ датчика и режимов исследования осуществляли с учетом локализации и структурных особенностей патологического очага. В большинстве – 4895 (65,5%) случаев использовали режим цветового и/или энергетического доплеровского картирования. УЗ контроль включал этапы: позиционирование и планирование доступа, собственно навигацию диагностической пункции и контроль после вмешательства. ТАБ и БРИ выполняли по традиционным или собственным методикам.

После пункции осуществляли контрольные УЗ осмотры, частота которых и длительность наблюдения зависели от локализации пунктируемого очага и траектории пункционного канала. Для оценки боли использовали 10-балльную визуально-аналоговую шкалу, рекомендованную ВОЗ. Болевые реакции, оцененные пациентом до 5 баллов включительно, не считали осложнением и не купировали. При выявлении осложнений их купировали по стандартным или собственным методикам.

Достаточным для цитологического анализа считали аспират, содержащий клеточный материал из опухоли, для гистологического – фрагмент, содержащий (полностью или частично) опухолевую ткань, позволяющий приготовить парафиновый блок и сделать доступные для окрашивания срезы. Если полученный материал качественно и/или количественно не являлся достаточным для анализа, биопсию проводили повторно. Материал подвергали цитологическому, гистологическому, иммуногистохимическому и др. исследованиям по стандартным методикам. Заключительный патоморфологический диагноз устанавливали в соответствии с действующими классификациями ВОЗ.

Методики сравнительной оценки применяемых методов выполнения диагностических эхоконтролируемых вмешательств. Для выявления причин неадекватной оценки врачами УЗД риска злокачественности новообразования как основания для выполнения диагностических эхоконтролируемых пункционных вмешательств изучены результаты тестирований, которые были проведены в рамках профильных научных форумов Российской Федерации, ДНР, ЛНР, Украины. Врачам были последовательно представлены 19 статичных изображений УО ЩЖ, имеющих характерную УЗ картину, позволяющую на основании определенных признаков, освещенных в профильной литературе, предположительно определить их злокачественность. Все представленные УО ЩЖ были морфологически верифицированы посредством ТАБ под УЗ контролем. Оценка роли УЗИ с использованием классификации THIRADS в объективизации показаний к выполнению ТАБ УО ЩЖ была проведена на материале 4068 пациентов. Группа сравнения сформирована из ретроспективно изученных 3480 пациентов с УО ЩЖ, обследование и лечение которых было проведено по традиционным алгоритмам. Все УО ЩЖ были верифицированы: 5218 (69,1%) пациентам выполнена ТАБ под УЗ контролем с последующим цитологическим анализом. 2950 (39,1%) пациентам проведено оперативное лечение с гистологическим анализом операционного материала. 2330 (30,9%) пациентов, которым ТАБ не была выполнена в связи с отсутствием показаний либо отказом больных, не менее 2 лет находились под наблюдением, включавшим динамические клинические, лабораторные и УЗ исследования.

Для оценки роли визуализации микрокальцинатов в оценке злокачественности УО ЩЖ проведен проспективно лонгитудинально анализ 810 УЗ изображений в В-режиме и с использованием технологии MicroPure, 167 (20,6%) пациентов были впоследствии оперированы, выполнено гистологическое исследование УО.

Для оценки результативности использования классификации US BI-RADS проведены исследования на выборке, сформированной из женщин с ОО МЖ, обратившихся в Луганский онкологический диспансер за 10-летний период. Всего изучены ОО МЖ у 2396 женщин в возрасте от 18 до 87 лет, в среднем $53,2 \pm 28,0$ года, количество ОО МЖ составило 2958.

Из 146 больных раком МЖ с эхографически определяемыми изменениями РЛУ (подмышечной и подключичной зоны – 136,

парастернальной зоны – 11, в т.ч. 1 случай изменений РЛУ обеих зон) была выполнена ТАБ лимфоузлов 136 (93,1%) пациенткам, БРИ – 129 (88,4%).

Значение васкуляризации участка опухоли для информативности БРИ оценивали на материале 56 опухолей различных локализаций, 34 из которых были подвергнуты БРИ из зоны ишемии и периферической зоны с максимальным кровоснабжением.

Анализ используемых для получения цитологического материала способов – техники «капиллярного прохода» и традиционной аспирации проведен на материале соответственно 50 и 100 пациентов с УО ЦЖ. Использованы полые иглы 22 G от одноразового шприца. Оценивали количество случаев получения клеточного материала из опухоли, качественно и количественно достаточного для цитологического анализа.

Эффективность разработанных рекомендаций по выбору участка для пункции и методики выполнения вмешательства оценивали путем сравнительного анализа результативности 2333 биопсий (2197 ТАБ и 136 БРИ), выполненных на протяжении 2017 г. на разных органах и тканях, и 1878 эхоконтролируемых диагностических вмешательств, выполненных нами в 2012 г. до внедрения вышеописанных рекомендаций. Определяли и сравнивали количество случаев нерезультативных диагностических вмешательств. В этой же группе сравнения проведен ретроспективный анализ ошибок в выполнении чрескожных биопсий под УЗ контролем.

Для оценки эффективности оригинальных приемов оптимизации визуализации был проведен сравнительный анализ УЗ изображений в процессе выполнения 625 диагностических пункций новообразований различных органов (ТАБ – 462, БРИ – 183) традиционными методами и тех же структур с применением вышеописанных приемов.

Анализ результативности разработанного комплекса мер профилактики постпункционных осложнений производили путем сравнения их частоты в основной группе (ОГ) из 6431 пациента, которым выполнены 6124 (95,2%) ТАБ и 307 (4,8%) БРИ, и в группе сравнения (ГС), где ретроспективно проанализированы результаты 1042 вмешательств – 1008 (96,7%) ТАБ и 34 (3,4%) БРИ.

Современное состояние миниинвазивной диагностики злокачественных новообразований производилось посредством изучения деятельности подразделений лечебных учреждений ЛНР и ДНР, выполняющих эхоконтролируемые вмешательства.

Особенности обучения ИУЗ анализировали на выборке из 524 курсантов, прошедших в период 2006-2017 гг. обучение на курсах тематического усовершенствования «Основы интервенционного ультразвука» (ГОО ВПО «Донецкий национальный медицинский университет имени М. Горького»), результаты применения фантомов, в т.ч. собственной модификации, изучали в процессе обучения 214 врачей-курсантов.

Анализ особенностей сестринской деятельности подразделения интервенционного ультразвука производился на базе специализированного

подразделения – хирургического отдела Диагностического центра ДоКТМО за 10-летний период (12 сестер медицинских).

Эффективность предложенного алгоритма маршрутизации пациентов с новообразованиями оценивали путем сравнительного анализа последовательности и результативности диагностических мероприятий у 200 пациентов основной группы (94 больных с заболеваниями ЩЖ и 106 – МЖ) и группы сравнения (68 с УО ЩЖ, 82 – с ОО МЖ).

Полученные данные были подвергнуты статистической обработке по общепринятым методам с использованием средств статистического анализа приложения Microsoft Excel. Исследуемые выборки проверяли на нормальность распределения. Дисперсии выборок сравнивали по методу Зигеля-Тьюки. При нормальном распределении непрерывных данных рассчитывали средние величины, дисперсии, среднеквадратичные отклонения (стандартную ошибку среднего), различия между средними определяли по двух выборочному t-критерию (Стьюдента) для выборок с неравными дисперсиями или при распределении, отличном от нормального – путем непараметрического дисперсионного анализа Фридмана. При обработке дискретных данных либо данных, распределение которого не являлось нормальным, были использованы непараметрические методы статистического анализа. Определяли медианы, 1-й и 3-й квартили (Q1-Q3), моды, производили сравнение выборок с применением медианного критерия. Различия групп попарно сравниваемых признаков и сравнение удельных долей определяли по методу χ^2 , граничные значения критерия χ^2 определяли по Фишеру при $p < 0,05$, $p < 0,01$, $p < 0,001$. Сравнение нескольких групп осуществляли по методу множественных сравнений Шеффе. По стандартным формулам рассчитывали абсолютное и относительное снижение риска, отношение рисков, отношение шансов, их ошибку и 95% доверительный интервал (ДИ). Для определения взаимосвязи непараметрических данных рассчитывали коэффициент ранговой корреляции Спирмена. При объеме изучаемой группы менее 30 в расчеты вносилась поправка на малую выборку. Рассчитывали общепринятые показатели диагностической ценности – чувствительность, специфичность, точность, положительную и отрицательную прогностическую ценность.

Результаты исследований и их обсуждение

Интеграция интервенционного ультразвука в онкологическую практику.

С целью оптимизации диагностических схем при опухолях различных локализаций нами разработан алгоритм, отображающий место интервенционного ультразвука в комплексе диагностических мероприятий и обеспечивающий высокое качество верификации рака при допустимом минимуме диагностических манипуляций, в т.ч. инвазивных (рис. 1).

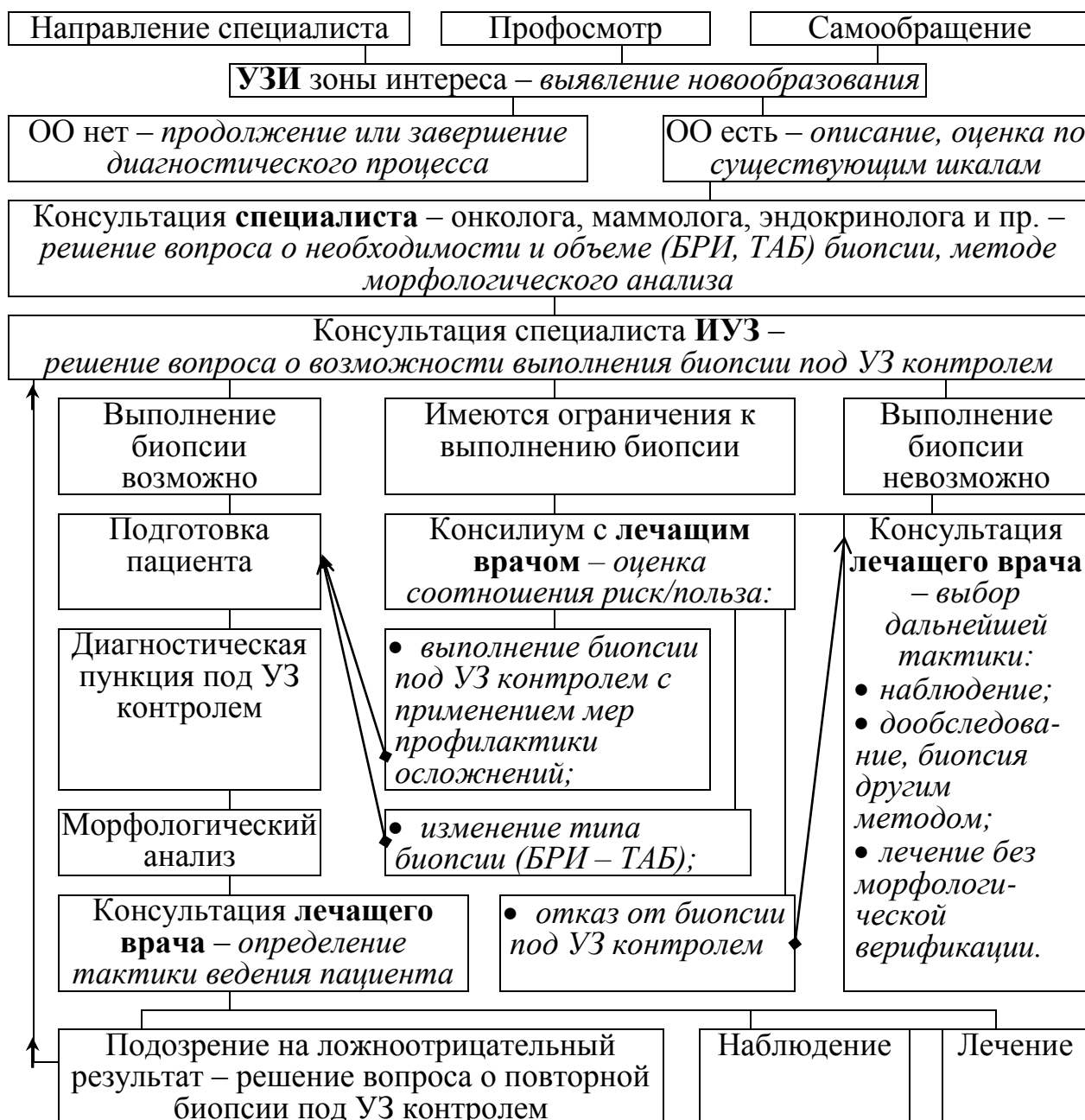

Рис. 1. Оптимальная последовательность действий для верификации объемных образований внутренних и поверхностно расположенных органов посредством эхоконтролируемой пункции

Внедрение предложенного алгоритма, отображающего маршрутизацию пациента при выявлении новообразований, позволило оптимизировать диагностический процесс в $34,0 \pm 3,9\%$ случаев за счет исключения избыточных биопсий ($28 \pm 3,7\%$), установления показаний к дополнительным диагностическим вмешательствам ($2,7 \pm 1,3\%$), коррекции выбора объекта для биопсии ($2,0 \pm 1,1\%$) и способа лучевой навигации ($1,3 \pm 0,9\%$).

В настоящее время в ЛНР и ДНР отсутствует служба интервенционного ультразвука как таковая. Всего в республиках в период 2017-2018 гг. эхоконтролируемые МИВ в медицинских учреждениях различных форм собственности выполняли 30 специалистов (7 врачей УЗД, 10 – хирургов, 5 – онкологов, 3 – уролога, 2 – эндокринолога, 2 – радиолога, 1 – терапевт). 27

(90,0%) из них имели первичную подготовку по УЗД, 16 (53,3%) – прошли специальное обучение на профильных курсах тематического усовершенствования.

На основании анализа существующих подразделений, выполняющих чрескожные биопсии опухолей, установлено, что оптимальной организационной формой миниинвазивной диагностики онкологических заболеваний является создание специализированного отдела или кабинета в лечебном учреждении республиканского уровня; разработан Проект Положения об отделении (кабинете) интервенционного ультразвука.

Проанализированы особенности педагогического процесса при обучении ИУЗ. Определено, что особенностью ИУЗ как учебного предмета различная специализация врачей, проходящих обучение: хирургия – 44%, УЗД – 23%, урология, нефрология – 14%, травматология – 5%, онкология – 5%, гастроэнтерология – 5%, инфекционные болезни – 2%. При этом профессиональные навыки, требуемые для освоения в курсе ИУЗ, для врачей одних специальностей знакомы и широко используются в повседневной практике, для других требуют детального изучения и освоения, что затрудняет единый педагогический процесс. Нами предложено для оптимизации обучения формировать мини-группы из 2-3 специалистов разного профиля, действующих на основе взаимопомощи.

Проблема выбора объекта для обучения выполнению МИВ под контролем УЗИ решена путем разработки и усовершенствования специального фантома, представляющего собой имитаторы органов и новообразований, помещенные в упругую непрозрачную эхопроницаемую среду. Использование фантома позволяет обеспечить повышение качества подготовки специалистов, что способствует снижению риска постпункционных осложнений и широкому внедрению методов ИУЗ в клиническую практику.

Изучены особенности профессиональной деятельности медсестры подразделения ИУЗ, установлено, что важнейшей из них является необходимость владения знаниями и умениями разных специальностей и специальными профессиональными навыками. Даны рекомендации по обучению среднего и младшего медперсонала, сформулированы и включены в Проект Положения об отделении (кабинете) ИУЗ функциональные обязанности сестры медицинской кабинета ИУЗ.

Установление показаний к биопсии новообразований. По результатам тестирования врачей УЗД, включающего оценку злокачественности УО ЩЖ, установлено, что удельный вес случаев правильной оценки значительно не зависел от квалификации врача УЗД и в целом составил 40,2%, для доброкачественных УО – 34,8%, злокачественных – 53,8%, сомнительных – 31,1%. Выявлено, что основной ошибкой в оценке новообразований врачами УЗД является гипердиагностика злокачественности как следствие избыточной онконастороженности, частота которой составила $65,2 \pm 1,8\%$, что ведет к установлению необоснованных показаний к ТАБ. Риск гиподиагностики злокачественности составил $13,5 \pm 1,0\%$. Сделан вывод о необходимости

объективизации УЗ заключения и установления показаний к биопсии на основании данных УЗИ.

С целью выявления эхографических критериев злокачественности проведен частотный анализ УЗ характеристик злокачественных и доброкачественных УО ЩЖ, установлены статистически значимые ($p < 0,001$) различия между ними. Однако отмечено, что специфичность ни одной из УЗ характеристик не была абсолютной, в связи с чем ни один из отдельно взятых УЗ признаков УО ЩЖ не может использоваться в качестве самостоятельного критерия в оценке характера тиреоидных образований. Установлено, что необходимо учитывать комплекс всех УЗ характеристик, что и было реализовано в классификации THIRADS (2010).

Описана эхосемиотика УО, относящихся к разным градациям THIRADS, и определена тактика ведения данных пациентов.

Изучены возможности применения режима MicroPure для оптимизации выявления микрокальцинатов в УЗ диагностике рака ЩЖ. Посредством применения технологии MicroPure удалось повысить чувствительность УЗИ в отношении микрокальцинатов на 15,5%, специфичность – на 5,0%, точность – на 6,4%, ППЦ – положительную прогностическую ценность на 27,3%, отрицательную – на 2,5%. Однако данное повышение показателей диагностической ценности не имеет клинической значимости, поскольку установлено, что микрокальцинаты выявлялись во всех типах УО ЩЖ, входящих в классификацию THIRADS и имеющих различный риск злокачественности. Эхографически дифференцировать псаммомные тельца, являющиеся характерным признаком папиллярного рака, и микрокальцификаты, не имеющие упорядоченной структуры, не представляется возможным ни в В-режиме, ни в режиме MicroPure и возможно только при гистологическом исследовании. Таким образом, выявление микрокальцинатов в УО ЩЖ не может считаться доказательным критерием злокачественности.

По результатам УЗИ с оценкой новообразования по THIRADS из 4069 пациентов основной группы (ОГ) 2290 (56,3%) была выполнена ТАБ под УЗ контролем. Для оценки роли классификации THIRADS в установлении показаний к ТАБ оценена эффективность последней в сравнении с эмпирическим установлением показаний в группе сравнения (ГС) (табл. 1).

Таблица 1

Количество и удельный вес рака ЩЖ, верифицированного посредством ТАБ под УЗ контролем

Группа	n	Выполнено ТАБ		Выявлено случаев рака		
		Абс.	%	Абс.	% от числа УО ЩЖ	% от числа ТАБ
ОГ	4068	2290	56,3	671	16,5	29,3
ГС	3480	3172	91,1	584	15,1	16,5
Всего	7548	5462	72,4	1195	15,8	21,9

Установлено, что в ОГ количество выполненных ТАБ удалось значительно сократить на 34,8% ($p < 0,001$) за счет исключения случаев, когда на основании УЗ картины можно было сделать заключение о доброкачественности УО и отсутствии необходимости инвазивных диагностических процедур. Сокращение числа ТАБ достигнуто без ущерба для качества диагностики – удельный вес выявленных в группах случаев рака достоверно не различался, при этом частота выявления рака среди узлов, подвергнутых ТАБ, была выше в ОГ в 1,8 раза, или на 12,8%. Полученные данные указывают на клиническую и экономическую целесообразность применения классификации THIRADS в установлении показаний к ТАБ УО ЩЖ.

Установлено, что чувствительность УЗИ в выявлении метастазов рака ЩЖ в регионарные лимфоузлы шеи не зависит от их уровня и составляет 98,9%, специфичность – 71,2%. Определено, что наличие показаний к биопсии регионарных лимфоузлов зависит от их локализации.

- При изменении лимфоузлов II, III и/или IV уровня методом выбора является ТАБ под УЗ контролем для определения показаний к лимфодиссекции.
- При локализации лимфоузлов на VI уровне их биопсия не требуется, поскольку при хирургическом лечении рака ЩЖ оптимальной тактикой является селективная лимфадемэктомия всех измененных лимфоузлов этой группы.

В целом применение предложенной тактики позволило на дооперационном этапе провести стадирование процесса для выбора оптимальной лечебной тактики, а также отказаться от биопсии лимфоузлов передней группы у 195 (29,1%) больных.

Тактика ведения больных с ОО МЖ с учетом УЗ данных обобщена в алгоритме (рис. 2).

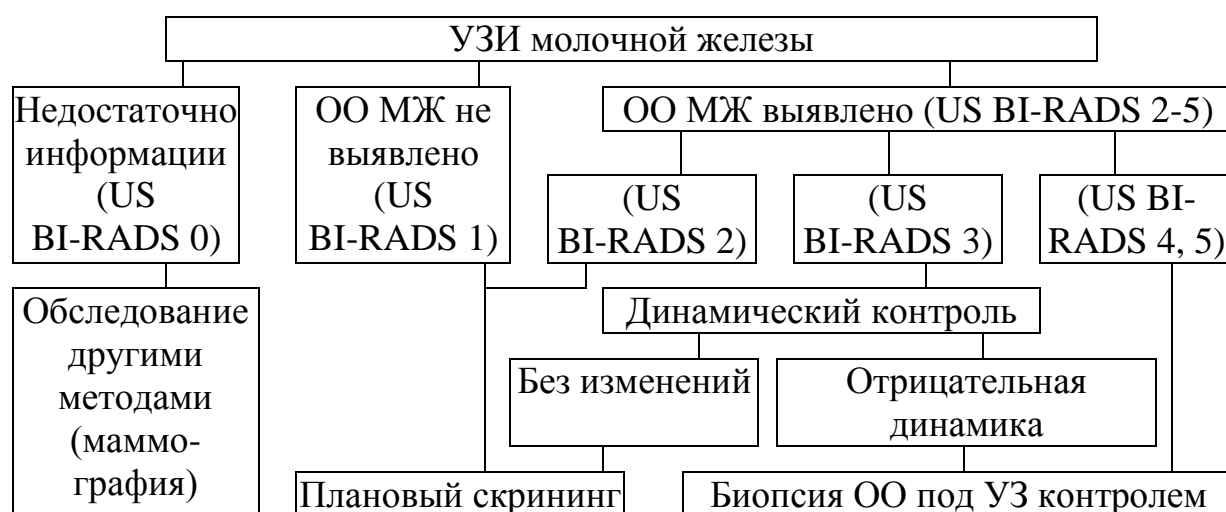


Рис. 2. Алгоритм ведения пациенток с учетом результатов УЗИ МЖ

За счет объективизации УЗИ МЖ с использованием классификации US BI-RADS удалось избежать избыточных биопсий 1489 (50,3%) ОО МЖ, относящихся к категории US BI-RADS 2, и 538 (18,2%) – US BI-RADS 3 после

дообследования, что составило 2027, т.е. 68,5% от общего числа ОО МЖ, выявленных у женщин, проходивших обследование в изучаемый период в Республиканском онкологическом диспансере (г. Луганск). Выявлено, что УЗИ регионарных зон лимфооттока предоставляет возможность выявления изменений РЛУ, позволяющих заподозрить их метастатическое поражение, как объект для диагностической эхоконтролируемой пункции. Частота выявления таких изменений РЛУ при ОО МЖ категорий US BI-RADS 3-5 составляет $12,2 \pm 0,9\%$, из них в 4,4% морфологически (ТАБ, БРИ) подтверждено метастазирование.

Таким образом, дооперационное выявление и верификация метастазирования в регионарные лимфоузлы позволяет корректировать тактику лечения с учетом распространенности злокачественного процесса.

Изучены показатели диагностической ценности ТАБ и БРИ под УЗ контролем в выявлении рака метастазов рака МЖ в подмышечные лимфоузлы, которые соответственно составили: чувствительность 70,2% и 89,7%, точность 89,7% и 97,5% ($p < 0,05$), отрицательная прогностическая ценность 86,4% и 96,7% ($p > 0,05$), специфичность и положительная прогностическая ценность – по 100%. Во всех случаях диагностические ошибки были обусловлены гиподиагностикой метастазирования. При БРИ парастеральных лимфоузлов ложноположительных и ложноотрицательных результатов не было.

С учетом соотношения безопасности и диагностической значимости ТАБ и БРИ разработана оптимальная последовательность диагностических манипуляций.

- Подмышечная и подключичная зоны лимфооттока: УЗИ, при выявлении увеличенных и/или измененных лимфоузлов – ТАБ, при ее негативных результатах – БРИ, при ее негативных результатах – поиск сторожевого узла с использованием красителя. Использование такой схемы позволяет сократить количество выполняемых БРИ на 24,3% и исключить счет поиск сторожевого узла еще у 10 (7,1%) больных, при этом избежать лимфодиссекции в случаях, когда метастазирование в лимфоузлы не подтверждено.

- Парастеральная зона лимфооттока: УЗИ из межреберного доступа с применением высокочастотного линейного датчика, при выявлении измененных лимфоузлов – их БРИ под УЗ контролем с обязательным использованием доплерографических режимов.

Высокий уровень чувствительности и специфичности этой схемы (по 100%) позволил избежать травматичных открытых биопсий и парастеральной лимфодиссекции у пациенток без признаков метастатического поражения РЛУ.

Выбор участка для пункции. Обоснована целесообразность УЗ оценки взаимоотношения опухоли и расположенных в непосредственной близости кровеносных сосудов; сформулированы эхопризнаки прорастания опухоли в сосуд: нарушение характерной трубчатой формы сосуда и целостности его стенки, локальное изменение его просвета за счет наличия структуры, содержащей локусы кровотока, изменение скоростных показателей кровотока при импульсной доплерометрии. Всего опухолевая инвазия в сосуд выявлена в 51 (0,8%) случае. Установлено, что при биопсии таких опухолей зона взятия

материала должна располагаться в части опухоли, находящейся за пределами кровеносного сосуда, а траектория пункционного канала – не экстраполироваться на сосуд; т.е. оптимальным является введение пункционной иглы в опухоль за пределами сосуда в направлении, параллельном сосудистой стенке. Факт опухолевой инвазии в сосуд документировали, что могло быть использовано для планирования хирургической тактики.

При изучении влияния васкуляризации участка опухоли на информативность биоптата из него до настоящего установлено, что в $60,7 \pm 6,5\%$ случаях доплерографически определяется различное кровоснабжение участков опухоли, не имеющих отличий при исследовании в В-режиме, что позволяет предположительно расценивать их как зоны ишемии. В $46,4 \pm 6,7\%$ случаях гистологические характеристики ткани опухоли в участках с обильным и скудным кровоснабжением различны. Изменения, вызванные хронической гипоксией (дистрофия или атрофия клеток, клеточный некроз, фиброобразование, тромбообразование, клеточная атипия), могут затруднять интерпретацию гистологического препарата и в $12,5 \pm 4,4\%$ случаях могут выступить причиной ложноположительных предположений о злокачественности опухоли.

Разработаны критерии выбора наиболее информативного участка опухоли для пункции по данным УЗИ и технические приемы их реализации (Рац. предл. № 6274 от 14.08.2018). При БРИ оптимальным для биопсии явилось взятие фрагмента, содержащего участок опухолевой ткани из периферической зоны в количестве $2/3$ объема биоптата и участок прилегающей к опухоли неизменной ткани в количестве около $1/3$ объема биоптата, причем опухолевый фрагмент должен быть получен из участка, не затронутого ишемией и некрозом, т.е. периферического.

При ТИА опухолей с кистозным компонентом перед его аспирацией целесообразно взятие цитологического материала из пристеночных образований, перегородок, папиллярных разрастаний.

Установлено, что при наличии нескольких образований различной структуры приоритетным для пункции является ОО, имеющее наиболее характерные для злокачественного УЗ проявления вне зависимости от размера. При нескольких однотипных очагов биопсии подлежит наиболее крупный из них или имеющий наиболее безопасный доступ.

Выбор безопасного акустического окна. При УЗ позиционировании избирали безопасный доступ, при котором пункционная игла не затрагивала значимые кровеносные сосуды, полые внутренние органы, желчные протоки и прочие структуры, травматизация которых может привести к развитию постпункционных осложнений. Также учитывали экстраполяцию траектории на нижележащие структуры.

При отсутствии безопасного доступа у 49 (0,7%) пациентов траектория пункционного канала проходила через полый орган (желудок, толстую кишку) – при опухолях поджелудочной или железы корня брыжейки, через паренхиматозный орган – печень при МИВ на головке поджелудочной железы

и в области ворот печени; селезенку при пункции опухолей левой почки и левого надпочечника.

Навигация чрескожной эхоконтролируемой пункции. Для уверенного определения локализации патологического очага, дифференцировки его от иных анатомических структур, адекватной оценки размера, наличия зоны некроза, кистозных полостей, перегородок и пристеночных образований в предложены приемы оптимизации УЗ изображения с использованием режимов доплеровского картирования, инициированного колорайзинга, панорамного сканирования.

На основании проведенного анализа диагностической ценности ТАБ и БРИ в диагностике опухолей различных органов выработаны рекомендации по выбору типа биопсии. ТАБ является достаточной в оценке злокачественности поражений ЦЖ, опухолей поджелудочной железы, надпочечников; диагностический процесс начинают с ТАБ и при положительном цитологическом заключении БРИ не выполняют при новообразованиях с жидкостным компонентом, опухолях, подозрительных на гемангиому печени или гепатоцеллюлярную карциному, лимфосаркому средостения, светлоклеточный рак почки, при метастазах рака МЖ в подкожные лимфоузлы, если же результаты ТАБ не соответствуют данным клинико-инструментальных обследований, в частности, УЗИ, выполняют БРИ; в остальных случаях показана БРИ.

Установлено, что предпочтительным является выполнение вмешательств под УЗ контролем методом «свободной руки» без использования пункционных насадок. Для полноценной навигации оптимальным является введение пункционной иглы с торца датчика под углом, близким к 45° при ее полном расположении в области сканирования, для чего предложен ряд технических приемов (использование гелевой подушки, введение иглы на некотором расстоянии от датчика с предварительной оценкой «немой» зоны).

Установлено, что увеличение диаметра используемой для БРИ иглы на 0,5 мм (с 18G до 16G) ведет к повышению объема получаемого тканевого материала в 4,3 раза без увеличения риска осложнений, что обуславливает преимущества использования иглы большего диаметра при биопсии опухолей. Исключением являются случаи выполнения пункции из сложного доступа, через полый орган, при обильной васкуляризации пунктируемой зоны, при небольших размерах очага, сопоставимых с длиной выемки стилета, когда приоритет отдается более тонким иглам.

Оценка эффективности вышеизложенного комплекса рекомендаций по выбору участка для пункции под УЗ контролем и методики выполнения вмешательства была проведена на материале 4211 биопсий ОО различных локализаций. Установлено, что его применение позволяет достоверно снизить удельный вес нерезультативных биопсий с 4,6% до 2,1%, при этом снижение относительного риска нерезультативной пункции составило $1,282 \pm 0,175$ для диагностических пункций в целом, $2,200 \pm 0,597$ для БРИ и $1,233 \pm 0,183$ для ТАБ.

Для оптимизации УЗ визуализации пункционных игл нами был разработан ряд способов, технических и инструментальных приемов, которые

могут быть использованы отдельно или в сочетании в соответствии с потребностью в каждом отдельном клиническом случае. Разработанные приемы и способы являются универсальными и могут быть использованы при эхоконтролируемых диагностических и лечебных вмешательствах на любых органах и тканях. Улучшения визуализации иглы в В-режиме предложено достигать за счет: дифференцированного подхода к взаиморасположению датчика и иглы, возвратно-поступательных движений или покачивания иглы, перемещения в просвете полой иглы мандрена, стилета или пузырьков воздуха, а также создания акустического «туннеля» из анестетика и депо анестетика над капсулой пунктируемого органа. Установлено, что применение дополнительных режимов УЗИ (доплерографические, панорамного сканирования) позволяет оптимизировать выбор безопасного акустического окна, снизив риск осложнений. Для навигации МИВ предложено использовать также технологию Fusion, сочетающую синхронизированную на одном экране УЗ визуализацию в реальном времени с КТ- или МРТ-изображением. К доплерографическим приемам улучшения контроля за перемещением пункционной иглы были отнесены: визуализация в цвете поступательного или качательного движения иглы либо жидкости в ее просвете, инициация низкоамплитудных колебаний иглы либо окружающих ее тканей мануально или с помощью УЗ датчика, инициация твинклинг-артефакта при ЭДК.

Оценка эффективности предложенных методов оптимизации визуализации и выбора БАО была проведена на материале 462 ТАБ и 183 БРИ образований различных органов. Установлено, что применение доплерографических режимов позволило в $10,9 \pm 1,2\%$ случаев выявить в проекции предполагаемого пункционного канала кровеносные сосуды, не определявшиеся в В-режиме, за счет чего оптимизировать выбор БАО, у $17,9 \pm 1,5\%$ пациентов улучшить навигацию пункционного вмешательства, у $2,9 \pm 0,7\%$ – осуществить контроль аспирации жидкостного компонента опухоли. Таким образом, применение доплерографических режимов в сочетании с оригинальными приемами улучшения визуализации привело в $31,7 \pm 1,9\%$ случаях к получению дополнительной информации, за счет чего достигнуто статистически значимое ($p < 0,001$) снижение относительного риска неудовлетворительных результатов эхоконтролируемой диагностической пункции до $0,464$ (95% ДИ $0,388 - 0,544$).

Осложнения, их профилактика и купирование. Осложнения подразделяли на геморрагические и негеморрагические. Первые развивались как следствие геморрагии по пункционному каналу вследствие неизбежного при пункции повреждения кровеносных сосудов, в т.ч. мелких. Основным методом их диагностики, в т.ч. на доклинической стадии, является УЗИ с доплеровским картированием. Установлено, что доплеровское картирование позволяет выявлять геморрагию по пункционному каналу и контролировать осуществление гемостаза. В качестве граничного времени тромбирования канала после пункции нами определен период 15 мин., после чего геморрагия расценивалась как осложнение. Всего в изучаемой группе, включавшей 6431 пациента, наблюдали 88 (1,43%) геморрагических осложнений (табл. 2).

Геморрагия по пункционному каналу без тенденции к его тромбированию была во всех случаях установлена доплерографически на доклинической стадии. У 6 (0,1%) пациентов консервативных мер было недостаточно для достижения гемостаза, были успешно использованы миниинвазивные меры по купированию кровотечения – локальное введение этанола под УЗ контролем у 4 (0,07%), лазерная фотокоагуляция пункционного канала – у 2 (0,03%) пациентов.

Таблица 2

Частота геморрагических осложнений у пациентов изучаемой группы в зависимости от вида эхоконтролируемой биопсии

Тип биопсии	n	Геморрагия в полости		Гематома		Излияние в кисту		Всего	
		Абс.	%	Абс.	%	Абс.	%	Абс.	%
ТАБ	6124	15	0,2	56	0,9	10	0,2	81	1,3
БРИ	307	2	0,7	5	1,6	–	–	7	2,3
Всего	6431	17	0,3	61	0,9	10	0,2	88	1,4

Частота геморрагических осложнений, к которым отнесены имеющие характерные УЗ и доплерографические признаки геморрагии по пункционному каналу в анатомические полости тела (0,3%), кровоизлияние в кистозную полость (0,2%) и гематомы (субкапсулярная, интрапаренхиматозная) (0,9%) значительно зависела от локализации патологического очага, васкуляризации органа-мишени и типа выполняемой биопсии. Так, при общей частоте геморрагических осложнений в изучаемой выборке $1,4 \pm 0,1\%$ для вмешательств на печени данный показатель составил $3,0 \pm 0,5\%$, почках – $2,2 \pm 1,0\%$, ЩЖ – $1,3 \pm 0,3$, МЖ – $1,2 \pm 0,2\%$, поджелудочной железе – $0,8 \pm 0,4\%$, лимфоузлах – $0,3 \pm 0,2\%$.

Наиболее распространенными из негеморрагических осложнений – 30 (0,5%) наблюдений – были болевые; осложнения, связанные с обезболиванием, наблюдались у 5 (0,1%) пациентов. Органоспецифические осложнения, т.е. развитие которых возможно только в определенном органе (макрогематурия, пневмоторакс, адреналовый криз, осиплость голоса) выявлены у 10 (0,2%) пациентов и успешно купированы консервативными способами. Ни в одном случае не наблюдали непреднамеренного повреждения другого органа, диссеминации опухолевых клеток по пункционному каналу, оментобурсита, гемоторакса и кровохаркания, гнойно-воспалительных осложнений, что, объясняется тщательным УЗ контролем пункции с использованием дополнительных режимов и расширенных настроек УЗ сканера.

На основе анализа личного опыта и литературных данных был разработан комплекс мероприятий, осуществляемых на подготовительном этапе, непосредственно перед выполнением вмешательства, при проведении пункционной иглы, в процессе забора материала, после извлечения инструмента, в который вошли: оптимальное обезбоживание, профилактика

избыточной травматизации тканей при произвольных движениях пациента, медикаментозная профилактика геморрагии, выбор безопасной траектории доступа, использование дополнительных ультразвуковых режимов в навигации вмешательства, учет экстраполяции пункционного канала и смещения тканей при аспирации жидкостного компонента, приемы профилактики и купирования геморрагии на доклинической стадии. Его применение (ОГ) позволило достоверно ($p < 0,001$) снизить число осложнений в 2,6 раза по сравнению с традиционными подходами (ГС): геморрагических с 3,6% до 1,4%, негеморрагических с 2,1% до 0,8% (табл. 3).

Таблица 3

Частота осложнений чрескожных эхоконтролируемых биопсий в зависимости от применения комплекса профилактических мероприятий

Осложнения	ОГ, n=6431		ГС, n=1042		p
	Абс.	%	Абс.	%	
Геморрагические	89	1,4	38	3,6	<0,001
Негеморрагические	49	0,8	22	2,1	<0,001
Всего	138	2,2	60	5,8	<0,001

На материале ретроспективного анализа 1878 биопсий проведен анализ тактических ошибок при миниинвазивных эхоконтролируемых вмешательствах (табл. 4). Установлено, что удельный вес ошибок, следствием которых было снижение эффективности и безопасности пункции, отраженное в медицинской документации, составляет $6,1 \pm 0,6\%$.

Наибольшую часть из них – $3,6 \pm 0,4\%$ – составляет выполнение избыточных диагностических пункций в связи с субъективной оценкой новообразований ЩЖ и МЖ. Также выявлены ошибки в выборе оптимального участка для биопсии ($1,0 \pm 0,2\%$), типа биопсии ($0,6 \pm 0,2\%$), диаметра пункционной иглы ($0,4 \pm 0,2\%$), доступа и траектории пункционного канала ($0,3 \pm 0,1\%$), неадекватное или недостаточное обезболивание ($0,2 \pm 0,1\%$). Основными причинами выбора неверной тактики выполнения эхоконтролируемых биопсий является несоблюдение действующих стандартов и рекомендаций, в частности, THIRADS и US BI-RADS, формальный подход к УЗ позиционированию и навигации, недостаточное использование технических возможностей УЗ сканеров и имеющихся режимов исследования, ограничение применяемых настроек и доступов наиболее употребимыми, усредненными.

Характер и частота ошибок при выполнении эхоконтролируемых биопсий опухолей (n=1878)

Тип ошибки	Результат ошибки	Количество	
		Абс.	%
Неправильное установление показаний к биопсии	Избыточные биопсии, ложноотрицательные результаты	57	3,6
Неверный выбор участка для биопсии	Неинформативность, ложноотрицательные результаты	18	1,0
Неадекватный тип вмешательства (ТАБ/БРИ)	Недостаточность полученной информации, осложнения вследствие избыточной травматизации	12	0,6
Неправильный выбор диаметра инструмента	Недостаточность материала для анализа, осложнения вследствие избыточной травматизации	8	0,4
Ошибки в выборе доступа и траектории пункционного канала	Геморрагические и болевые осложнения	5	0,3
Недостаточность обезболивания	Боль, травматизация вследствие произвольных движений больного	4	0,2
Всего		114	6,1

Заключение. Таким образом, проведенные исследования позволили решить научную проблему повышения качества диагностики и стадирования онкологических заболеваний за счет оптимизации всех этапов процесса выполнения диагностических эхоконтролируемых вмешательств с применением современных технологий и собственных способов и приемов, разработки организационно-методических аспектов миниинвазивной диагностики злокачественных новообразований, улучшения качества подготовки специалистов ИУЗ, что подтверждено сравнительным анализом с позиций доказательной медицины.

ВЫВОДЫ

1. Внедрение алгоритма маршрутизации пациента при выявлении новообразований позволило оптимизировать диагностический процесс в $34,0 \pm 3,9\%$ случаев за счет исключения избыточных биопсий ($28 \pm 3,7\%$), установления показаний к дополнительным диагностическим вмешательствам ($2,7 \pm 1,3\%$), коррекции выбора объекта для биопсии ($2,0 \pm 1,1\%$) и способа лучевой навигации ($1,3 \pm 0,9\%$).

2. В оценке новообразований врачами ультразвуковой диагностики основной ошибкой является гипердиагностика злокачественности как следствие избыточной онконастороженности, частота которой (на примере

интерпретации ультразвукового статичного изображения узловых образований щитовидной железы) составляет $65,2\pm 1,8\%$, риск гиподиагностики злокачественности составляет $13,5\pm 1,0\%$.

3. Объективизация эхографической оценки злокачественности новообразований, в частности, применение ультразвуковых классификаций (THIRADS, US-BIRADS), позволяет избежать избыточных инвазивных диагностических манипуляций, достоверно сократить количество выполняемых тонкоигольных биопсий при узловых образованиях щитовидной железы на $34,9\%$, их метастазах в шейные лимфоузлы на $29,1\%$, биопсий режущей иглой при очаговой патологии молочных желез – на $68,5\%$, изменениях подмышечных лимфоузлов при раке молочной железы – на $24,3\%$.

4. Снижение относительного риска нерезультативных диагностических вмешательств под ультразвуковым контролем за счет внедрения формализованных рекомендаций по методике выполнения (выбор участка для пункции с учетом ультразвуковых данных о размере и структурных особенностях опухоли, выполнения пункции иглами максимально возможного диаметра под непрерывным ультразвуковым контролем с использованием техники «свободной руки» при проведении иглы с торца датчика под углом, близким к 45°) статистически значимо и составляет $2,200\pm 0,597$ для биопсии режущей иглой и $1,233\pm 0,183$ для тонкоигольной биопсии.

5. Использование приемов улучшения ультразвуковой навигации с применением дополнительных режимов сканирования позволяет достигнуть достоверного снижения абсолютного риска неудовлетворительных результатов эхоконтролируемой диагностической пункции на $31,7\%$, относительного риска на $0,464$ (95% ДИ $0,388 - 0,544$).

6. Применение разработанного комплекса профилактических мероприятий на подготовительном этапе, во время и после выполнения диагностической эхоконтролируемой пункции, включающего организационно-технические аспекты, адекватную анестезию, медикаментозную профилактику, оптимизацию визуализации и выбора траектории доступа, купирование геморрагии на доклинической стадии, позволяет достоверно снизить риск геморрагических и негеморрагических осложнений в $2,6$ раза.

7. Основными тактическими ошибками при эхоконтролируемых пункциях опухолей различных локализаций являются: необоснованное установление показаний к диагностическим вмешательствам – $3,6\pm 0,4\%$, неверный выбор участка для биопсии ($1,0\pm 0,2\%$), типа диагностического вмешательства ($0,6\pm 0,2\%$), диаметра иглы ($0,4\pm 0,1\%$), траектории пункционного канала ($0,3\pm 0,1\%$), недостаточное обезболивание ($0,2\pm 0,1\%$).

ПРАКТИЧЕСКИЕ РЕКОМЕНДАЦИИ

1. Методом выбора в морфологической верификации новообразований внутренних и поверхностно расположенных органов является чрескожная биопсия тонкой или режущей иглой под непрерывным ультразвуковым контролем с последующим цитологическим или гистологическим анализом полученного материала.

2. Показанием к чрескожной биопсии под ультразвуковым контролем является наличие визуализируемого при УЗИ новообразования, по ультразвуковым или иным признакам подозрительного на злокачественное. Для объективного установления показаний к инвазивной диагностике новообразований щитовидной и молочной желез следует использовать существующие шкалы ультразвуковой оценки онкологического риска THIRADS и US BI-RADS, воздерживаясь от выполнения избыточных биопсий.

3. Ультразвуковая оценка регионарных зон лимфооттока позволяет выявлять, а чрескожная биопсия – верифицировать метастазирование в регионарные лимфоузлы. Выбор диагностической тактики при эхографическом выявлении измененных лимфоузлов шеи при раке щитовидной железы зависит от их локализации: при расположении на II, III и/или IV уровне методом выбора является ТАБ под УЗ контролем, на VI уровне – дообследования не требуется.

4. Для сокращения инвазивных диагностических мероприятий и избежания лимфодиссекции при отсутствии метастазов рака молочной железы рекомендована оптимальная последовательность действий. Для подмышечной и подключичной зон рекомендовано ультразвуковое исследование, при выявлении увеличения и/или изменений лимфоузлов – тонкоигольная эхоконтролируемая биопсия, при ее негативных результатах – биопсия режущей иглой, при ее негативных результатах – поиск сторожевого узла с использованием красителя; при позитивных заключениях диагностических манипуляций диагностический поиск считают завершенным. Для парастернальной зоны лимфооттока следует выполнить УЗИ из межреберного доступа с применением высокочастотного линейного датчика, при выявлении измененных лимфоузлов – их БРИ под УЗ контролем с обязательным использованием доплерографических режимов.

5. Тонкоигольной биопсией следует ограничиться при новообразованиях щитовидной железы, поджелудочной железы, надпочечников, при наличии в опухоли выраженного жидкостного компонента; выполнять ее на первом этапе диагностического процесса при подозрении на гемангиому печени, гепатоцеллюлярную карциному, лимфосаркому средостения, светлоклеточный рак почки, метастатического поражения подмышечных лимфатических узлов при раке молочной железы. Во всех остальных случаях для полноценной диагностики злокачественности новообразования рекомендовано выполнять биопсию режущей иглой. Для эхоконтролируемой биопсии следует использовать иглы максимально возможного диаметра, за исключением пункции из сложного доступа, через полый орган, при обильной васкуляризации пунктируемой зоны, а также при размерах очага, сопоставимых с длиной выемки стилета.

6. При выборе участка опухоли для биопсии следует учитывать данные ультразвукового исследования, проведенного при расширенных настройках сканера с использованием дополнительных режимов и технологий, в частности, размер патологического очага, особенности его васкуляризации и структуры, наличие кистозного компонента, зоны ишемии и некроза опухоли,

взаимоотношение с прилежащими анатомическими структурами, наличие прорастания в кровеносный сосуд.

7. Метод «свободной руки» с позиций удобства и безопасности является приоритетным при выполнении миниинвазивных чрескожных эхоконтролируемых вмешательств. Использование пункционной насадки оправдано при пункции глубоких образований, в частности, лимфоузлов, расположенных в воротах печени, опухолей надпочечников.

9. Ультразвуковое исследование следует проводить перед вмешательством для выбора оптимального доступа и инструмента, в процессе пункции с непрерывной визуализацией иглы в продольной проекции, после выполнения биопсии для выявления возможных осложнений в доклинической стадии. Для уверенной визуализации патологического очага, траектории доступа и пункционной иглы необходимо применять расширенные настройки сканера, дополнительные режимы (панорамного сканирования, доплеровского картирования, импульсной доплерометрии, инициированного колорайзинга, MicroPure, Fusion и др.).

9. Способами оптимизации визуализации иглы в В-режиме являются: вариации взаиморасположения датчика и иглы, возвратно-поступательные движения или покачивания иглы, перемещения в просвете полой иглы мандрена, стилета или пузырьков воздуха, акустического «туннеля» из анестетика и депо анестетика над капсулой пунктируемого органа. В доплерографических режимах улучшения контроля перемещения пункционной иглы можно достигнуть за счет: визуализации в цвете движения иглы либо жидкости в ее просвете, инициации низкоамплитудных колебаний иглы либо окружающих ее тканей, инициации твинклинг-артефакта в режиме доплеровского картирования.

10. В комплекс мероприятий по снижению риска постпункционных осложнений, осуществляемых на подготовительном этапе, непосредственно перед выполнением вмешательства, при проведении пункционной иглы, в процессе осуществления диагностической пункции, после извлечения инструмента, входят: оптимальное обезболивание, профилактика избыточной травматизации тканей при произвольных движениях пациента, медикаментозная профилактика геморрагии, выбор безопасной траектории доступа, использование дополнительных ультразвуковых режимов в навигации вмешательства, учет экстраполяции пункционного канала и смещения тканей при аспирации жидкостного компонента, приемы профилактики и купирования геморрагии на доклинической стадии.

11. Оптимальной организационной формой миниинвазивной диагностики онкологических заболеваний является создание специализированного отдела или кабинета в лечебном учреждении республиканского уровня, укомплектованного врачами, имеющими первичную подготовку по ультразвуковой диагностике и прошедшими тематическое усовершенствование по интервенционному ультразвуку, и средним и младшим медицинским персоналом, прошедшим специальную подготовку для работы в подразделениях интервенционного ультразвука.

12. В процессе последипломной подготовки специалистов интервенционного ультразвука целесообразно формирование мини-групп, объединяющих врачей разных специальностей с различными профессиональными навыками, действующих на основе взаимопомощи. Отработку практических навыков чрескожных интервенций следует проводить на фантоме.

СПИСОК НАУЧНЫХ РАБОТ, ОПУБЛИКОВАННЫХ ПО ТЕМЕ ДИССЕРТАЦИИ

1. Азаб, Х. А. Пухлина лівої, повністю подвоєної, половини підковоподібної нирки [Текст] / Х. А. Азаб, Є. І. Аболмасов, В. В. Харченко, Е. А. Редька, В. В. Серьогін // Український медичний альманах. – 2011. – Т. 14, № 1. – С. 10–11. *Автор виконав УЗІ і ехоконтрольовану біопсію нирки, учавствовав в написанні тексту статті.*

2. Азаб, Х. А. Возможности тонкоигольной аспирационной пункционной биопсии под ультразвуковым контролем в диагностике рака молочной железы [Текст] / Х. А. Азаб, К. П. Бабенко, Р. А. Стрекозов, А. А. Лех // Український медичний альманах: науково-практичний журнал. – 2013. – Т. 16, № 3. – С. 122–123. *Автором виконані всі УЗІ і біопсії опухолей.*

3. Азаб, Х. А. Малоинвазивная диагностика новообразований слюнных желез [Текст] / Х. А. Азаб // Український морфологічний альманах. – 2016. – Т. 14, № 1 – 2. – С. 3–7.

4. Азаб, Х. А. Значение пункции режущей иглой под контролем ультразвука в первичной диагностике лимфом [Текст] / Х. А. Азаб // Вестник гигиены и эпидемиологии. – 2017. – Т. 21, № 3. – С. 202–206.

5. Азаб, Х. А. Инсидуаломы поджелудочной железы. Малоинвазивная диагностика [Текст] / Х. А. Азаб // Вестник гигиены и эпидемиологии. – 2017. – Т. 21, № 4. – С. 294–296.

6. Азаб, Х. А. Пункционная биопсия под контролем УЗІ объемных образований почек: показания, диагностическая точность и клиническая эффективность [Текст] / Х. А. Азаб, А. В. Торба, Л. А. Шкондин // Новообразование (Neoplasm). – 2017. – № 1 (16) – С. 77–80. *Автором виконані всі біопсії опухолей, обробка даних*

7. Азаб, Х. А. Пункционная аспирационная биопсия в диагностике забрюшинных опухолей [Текст] / Х. А. Азаб // Новообразование (Neoplasm). – 2017. – Т. 9, № 2 (17). – С. 127–129.

8. Азаб, Х. А. Сравнительный анализ пункционной аспирационной биопсии и биопсии троакаром для диагностики абдоминальных объёмных образований [Текст] / Х. А. Азаб, А. В. Торба // Новообразование (Neoplasm). – 2017. – Т. 9, № 4 (19) – С. 227–231. *Автором виконані всі біопсії опухолей, обробка даних.*

9. Азаб, Х. А. Малоинвазивная диагностика случайно обнаруженных кистозных процессов поджелудочной железы [Текст] / Х. А. Азаб // Новообразование (Neoplasm). – 2018. – Т. 10, № 2 (21). – С. 51–57.

10. Зубов, А. Д. Особенности обучения врачей-курсантов основам интервенционного ультразвука [Текст] / А. Д. Зубов, Х. А. Азаб, Ю. В. Черняева, О. В. Сенченко, А. В. Караман // Архив клинической и экспериментальной медицины. – Донецк, 2018. – Т. 27, № 3. – С. 85–87. *Автором проведен сбор и обработка данных, написание текста статьи.*

11. Зубов, А. Д. Биопсия режущей иглой щитовидной железы под ультразвуковым контролем как дополнительная процедура в случаях, когда тонкоигольной аспирационной биопсией получены неубедительные результаты [Текст] / Х. А. Азаб, А. Д. Зубов // Морфологический альманах имени В. Г. Ковешникова. – 2018. – Т. 16, № 1. – С. 3–10. *Автором выполнены все УЗИ и биопсии опухолей, обработка данных.*

12. Зубов, А. Д. Место эхоконтролируемых биопсий в диагностике онкологической патологии и маршрутизация пациента при ее выявлении [Текст] / А. Д. Зубов, А. В. Торба, Х. Азаб // Морфологический альманах имени В. Г. Ковешникова. – 2018. – Том 16, № 3. – С. 3–8. *Автором разработана концепция статьи, написание текста.*

13. Волошина, И. С. Целесообразность применения пункционных биопсий под контролем УЗИ в диагностике заболеваний щитовидной железы [Текст] / И. С. Волошина, Э. А. Яровая, Э. А. Редька, Х. А. Азаб // Украинский медицинский альманах. – 2011. – Т. 14, № 1. – С. 47–48. *Автором выполнены все УЗИ и биопсии опухолей.*

14. Азаб, Х. А. Ультразвуковое исследование лимфатических узлов и их пункционная аспирационная биопсия у больных опухолями кожи. Динамическое наблюдение после проведенного лечения [Текст] / Х. А. Азаб // Новообразование (Neoplasm). – 2017. – Т. 9, № 2 (17). – С. 124–126.

15. Азаб, Х. А. Сравнительный анализ пункционных биопсий тонкой иглой с аспирацией и режущей иглой в окончательной диагностике пальпируемых объемных образований молочной железы [Текст] / Х. А. Азаб // Новообразование (Neoplasm). – 2017. – Т. 9, № 2 (17). – С. 173–176.

16. Азаб, Х. А. Пункционная биопсия поражений поджелудочной железы: сравнение результатов с использованием режущей иглы и тонкой иглы аспирацией [Текст] / Х. А. Азаб // Актуальные вопросы биологии и медицины. Сборник научных трудов по материалам III Республиканской научной конференции 18 мая 2017 г. – Луганск, 2017. – С. 15–16.

17. Азаб, Х. А. Метастазы почечно-клеточной карциномы в щитовидную железу: ультрасонографические особенности и диагностическая роль биопсии режущей иглой [Текст] / Х. А. Азаб // Проблемы экологической и медицинской генетики и клинической иммунологии. – Луганск, 2018. – Вып. 2 (146). – С. 71–77.

18. Азаб, Х. А. Точность биопсии режущей иглой в сравнении с тонкоигольной аспирационной биопсией для диагностики опухолей слюнных желез [Текст] / Х. А. Азаб, А. И. Девдера // Проблемы экологической и медицинской генетики и клинической иммунологии: сборник научных трудов. – Луганск, 2017. – Вып. 3 (141). – С. 156–162. *Автором выполнены все биопсии опухолей, обработка данных.*

19. Зубов, А. Д. Анализ осложнений диагностических эхоконтролируемых пункций новообразований внутренних и поверхностных органов [Текст] / А. Д. Зубов, Х. Азаб // Проблемы экологической и медицинской генетики и клинической иммунологии. – 2017. – Вып. 4 (142). – С. 95–103. *Автором выполнено 50% УЗИ и биопсий опухолей, сбор и обработка данных.*

20. Азаб, Х. А. Значение пункционной биопсии для предоперационной оценки первичного рака печени [Текст] / Х. А. Азаб, А. В. Торба // Проблемы экологической и медицинской генетики и клинической иммунологии: сб. научных трудов. – Луганск, 2017. – Вып. 5 (143). – С. 10–16. *Автором выполнены все УЗИ и биопсии опухолей, обработка данных.*

21. Зубов, А. Д. Роль ультразвуковой классификации узлов щитовидной железы THIRADS в оценке онкологического риска и установлении показаний к инвазивным диагностическим вмешательствам [Текст] / А. Д. Зубов, Х. А. Азаб // Вестник Луганского национального университета имени Тараса Шевченко : сб. науч. тр. – Луганск : Книта, 2018. – № 1 (12) : Серия 6, Биология. Медицина. Химия. – С. 44–51. *Автором выполнено 50% биопсий, сбор ретроспективного материала, обработка данных.*

22. Зубов, А. Д. Использование фантома для отработки техники пункционных вмешательств под ультразвуковым контролем в процессе последипломного образования врачей [Текст] / А. Д. Зубов, Хусейн Азаб, А. А. Зубов // Вестник Луганского национального университета имени Тараса Шевченко : сб. науч. тр. – Луганск : Книта, 2018. – № 1(12) : Серия 6, Биология. Медицина. Химия. – С. 52–57. *Автором модифицирован описываемый фантом, написание текста статьи.*

23. Торба, А. В. Значение пункционных биопсий в комплексе методов прецизионной онкологии [Текст] / А. В. Торба, А. Д. Зубов, Х. А. Азаб // Прорывные научные исследования как двигатель науки. Сборник статей Международной научно-практической конференции 20 апреля 2018. Часть 2. – Тюмень, АЭТЕРНА, 2018. – С. 219-224. *Автором проведен анализ литературных данных, обработка результатов, написание текста статьи.*

СПИСОК РАЦИОНАЛИЗАТОРСКИХ ПРЕДЛОЖЕНИЙ

1. Выбор участка опухоли для чрескожной биопсии режущей иглой (БРИ) под ультразвуковым контролем : рационализаторское предложение / А. Д. Зубов, Х. А. Азаб. – ГОО ВПО «Донецкий национальный медицинский университет имени М. Горького». – № 6274. – зарег. 14.08.2018

2. Способ улучшения визуализации пункционной иглы при выполнении чрескожных пункций под ультразвуковым контролем: рационализаторское предложение / А. Д. Зубов, Х. А. Азаб. – ГОО ВПО «Донецкий национальный медицинский университет имени М. Горького». – № 6275. – зарег. 14.08.2018

3. Способ навигации чрескожного пункционного вмешательства с использованием мультимодальной визуализации / А. Д. Зубов, Х. А. Азаб, А. А. Зубов. – ГОО ВПО «Донецкий национальный медицинский университет имени М. Горького». – № 6276. – зарег. 14.08.2018.

СПИСОК СОКРАЩЕНИЙ И УСЛОВНЫХ ОБОЗНАЧЕНИЙ

БАО	–	безопасное акустическое окно
БРИ	–	биопсия режущей иглой
ГС	–	группа сравнения
ДИ	–	доверительный интервал
ИУЗ	–	интервенционный ультразвук
МЖ	–	молочная железа
МИВ	–	миниинвазивное вмешательство
ОГ	–	основная группа
ОО	–	очаговое образование
РЛУ	–	регионарные лимфатические узлы
ТАБ	–	тонкоигольная аспирационная биопсия
УЗ	–	ультразвуковой
УЗД	–	ультразвуковая диагностика
УЗИ	–	ультразвуковое исследование
УО	–	узловое образование
ЩЖ	–	щитовидная железа