

Донецкий национальный медицинский университет

Тупая травма глазного яблока как причина офтальмогипертензий

Доц. Зорина М.Б.

Вторичная глаукома после механических повреждений органа зрения (посттравматическая глаукома) возникает в 35,5-50,4% травм глаза. Для посттравматической глаукомы характерна тяжесть течения и исходов.

Среди травм, повлекших за собой вторичную глаукому, на первом месте находятся прободные ранения (22,5%), на втором – **контузии глаза (7,65%)**.

- Основными причинами повышения уровня ВГД у пациентов с постконтузионной глаукомой являются:

1) постепенное пропитывание трабекулярного аппарата форменными элементами крови;

2) блокада зрачка сгустком крови;

3) подвывих и вывих хрусталика в стекловидное тело;

4) травматическая набухающая катаракта;

5) развитие заднего ретровитреального блока, возникающего вследствие смещения хрусталика вперед и ущемления его в кольце цилиарного тела

6) рецессия угла передней камеры;

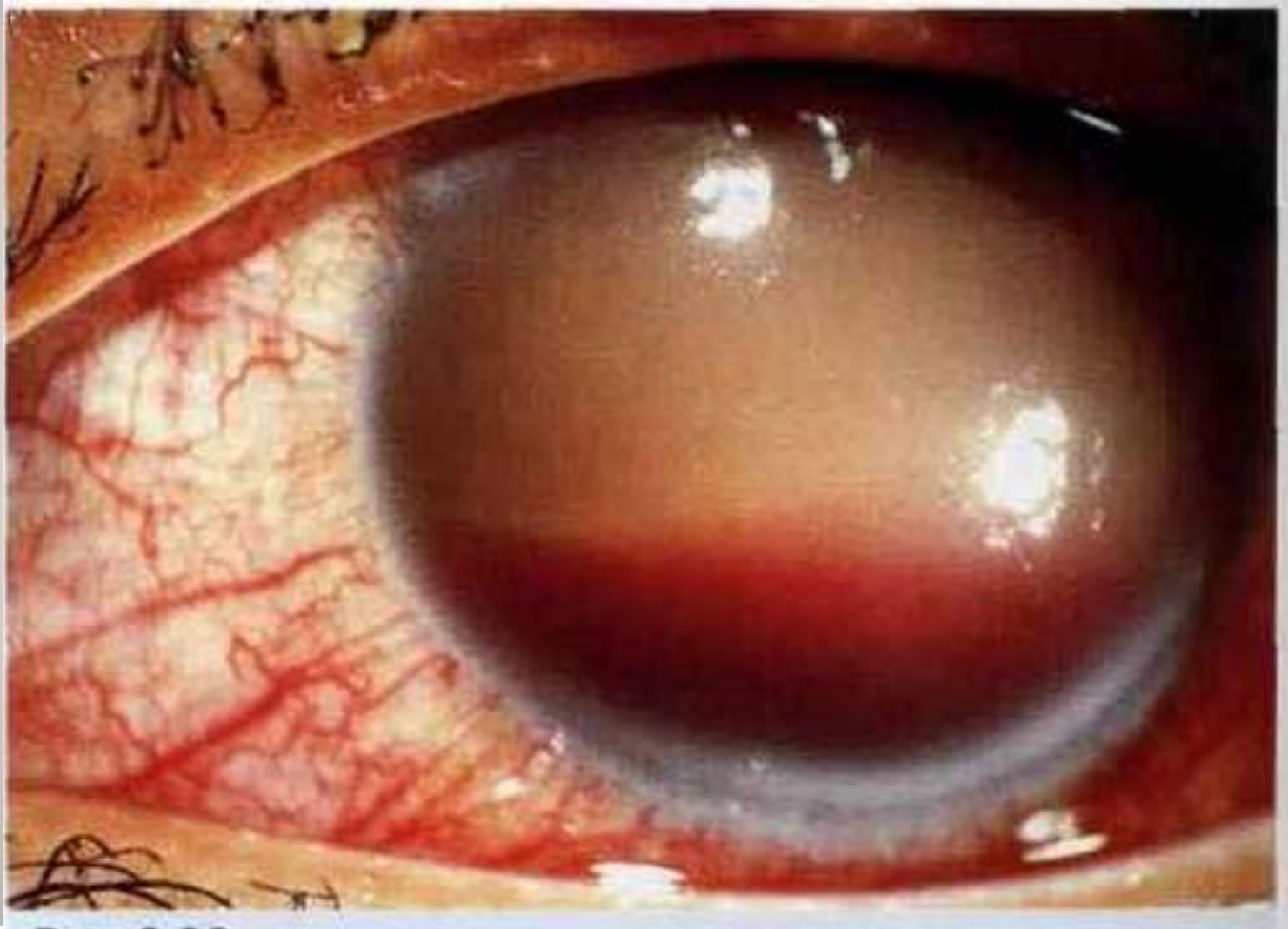
7) усиленное образование водянистой влаги за счет раздражения цилиарного тела.

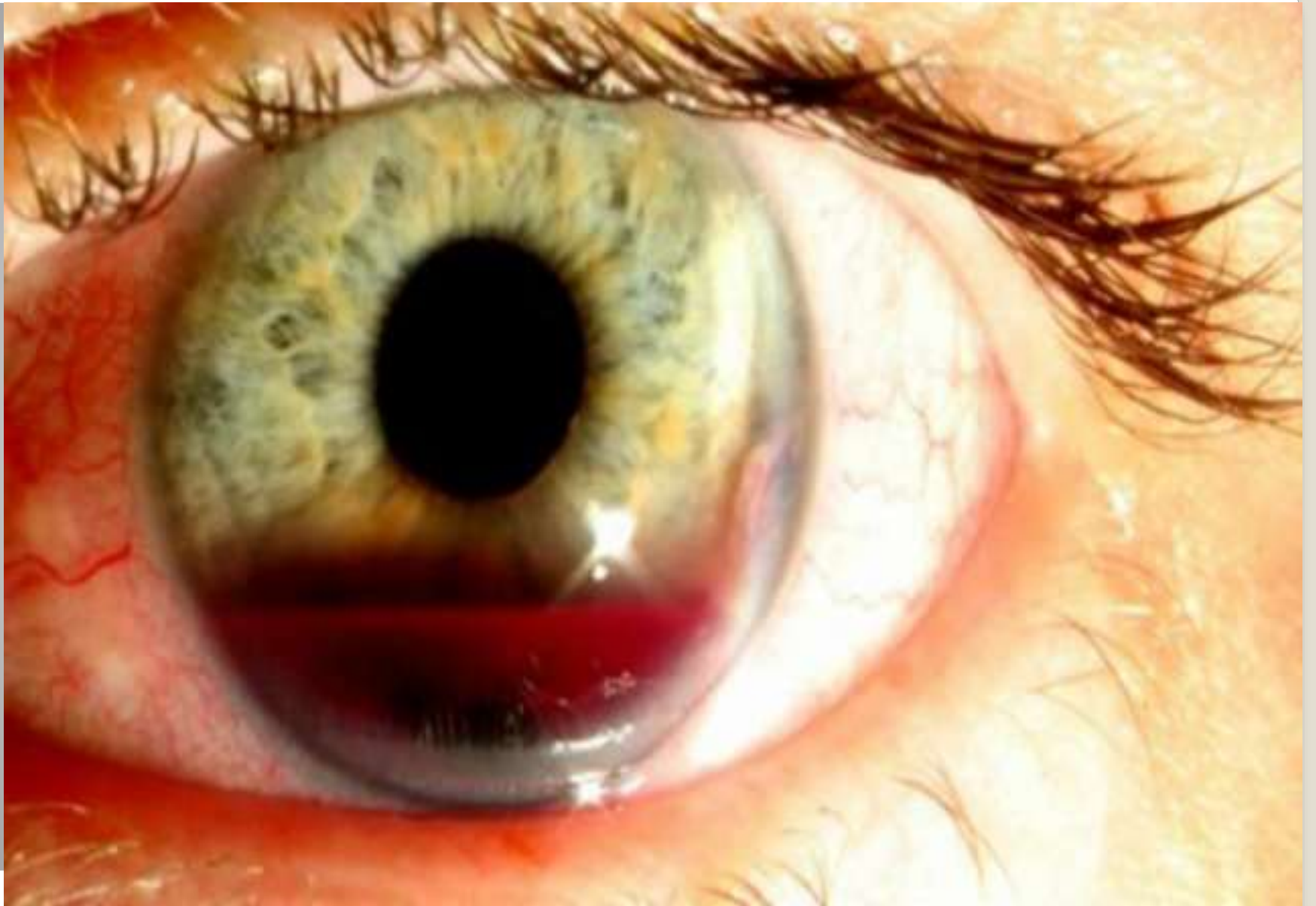Одним из наиболее часто встречающихся осложнений тупой травмы глаза является кровоизлияние в переднюю камеру – **гифема**.

Частота гифем при контузиях глазного яблока составляет 30-45%. Повышение уровня внутриглазного давления вызывает остановку кровотечения, однако через 2-5 дней оно может вновь возобновиться. Это происходит за счет частичного лизиса и ретракция кровяного сгустка, а также снижения ВГД. Причем, повторное кровотечение может быть более значительным, чем первичное.

Даже гифема, занимающая менее половины передней камеры, в 4% случаев осложняется повышением внутриглазного давления.

Если гифема занимает более половины передней камеры, то она приводит к повышению давления в 85%, в 78%. Это сопровождается осложнениями, и зрение полностью восстанавливается только в 28% случаев.





Классификация гифемы

I степень – наличие мазков крови на радужке и уровень гифемы до 2 мм, мидриаз, возможен частичный иридодиализ. После рассасывания гифемы гониоскопически у пациентов данной группы наблюдается неравномерность УПК, отек корнеосклеральных трабекул, небольшое повышение экзогенной пигментации. Биомикроскопически выявлено распыление пигмента в передних слоях стекловидного тела. При офтальмоскопии иногда отмечается отек макулярной области.

II степень – уровень гифемы составляет от 2 до 5 мм. У больных наблюдается эрозия и отек роговицы, возможны иридодиализ и дислокация хрусталика. При гониоскопии выявлено наличие экзогенной пигментации шлеммова канала, рецессия угла передней камеры.

III степень – уровень гифемы свыше 5 мм, включая тотальную гифему.

При любом размере гифемы рекомендуется госпитализация больного с высоким положением головы и бинокулярной повязкой. Больному назначают прием дицинона и аскорутинна внутрь в течение 5 дней. При повышении ВГД показан диакарб внутрь. Ранний парацетез противопоказан. Даже при высоком ВГД парацетез производится не ранее чем через 5 дней.

Как медикаментозное, так и хирургическое лечение больных с постконтузионной гифемой, осложненной офтальмогипертензией, носит сугубо индивидуальный характер и зависит от степени повреждения структур глазного яблока, выраженности гифемы, сроков с момента травмы, а также уровня офтальмотонуса

При тупой травме глаза может возникнуть разрыв переднего отдела цилиарного тела по линии, разделяющей продольные и радиальные волокна ресничной мышцы, в результате смещения кзади хрусталика и радужной оболочки. **Таким образом, формируется рецессия угла передней камеры.**

Рецессия угла передней камеры – одно из наиболее распространенных осложнений после тупой травмы глазного яблока. У больных с гифемой рецессия угла передней камеры встречается в 71-100%.

Это осложнение может протекать бессимптомно и в остром периоде проявляться гифемой или увеитом. Кроме того, сопровождается отеком роговицы, разрывом сфинктера зрачка, люксированием хрусталика.

Внутриглазное давление может оставаться нормальным годы и даже десятилетия. Затем повышается, и очень часто на одном глазу развивается полный синдром глаукомы, включающий развитие атрофии зрительного нерва с экскавацией. Гониоскопия – расширение полоски цилиарного тела, перемещение радужки кзади. Обнажение цилиарных отростков.

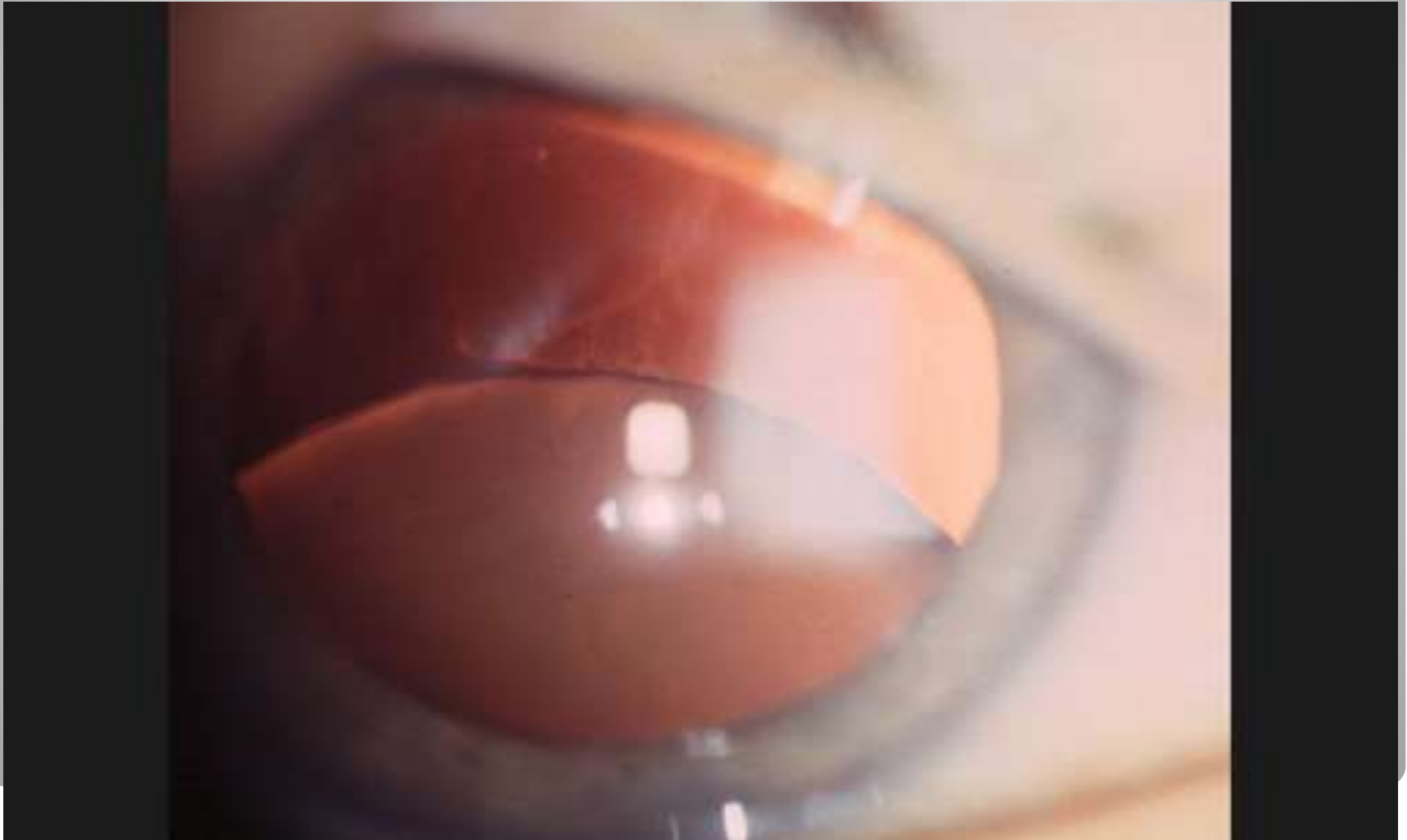
Фактопическая глаукома наблюдается при смещении хрусталика (вывих в переднюю камеру или стекловидное тело, подвывих).

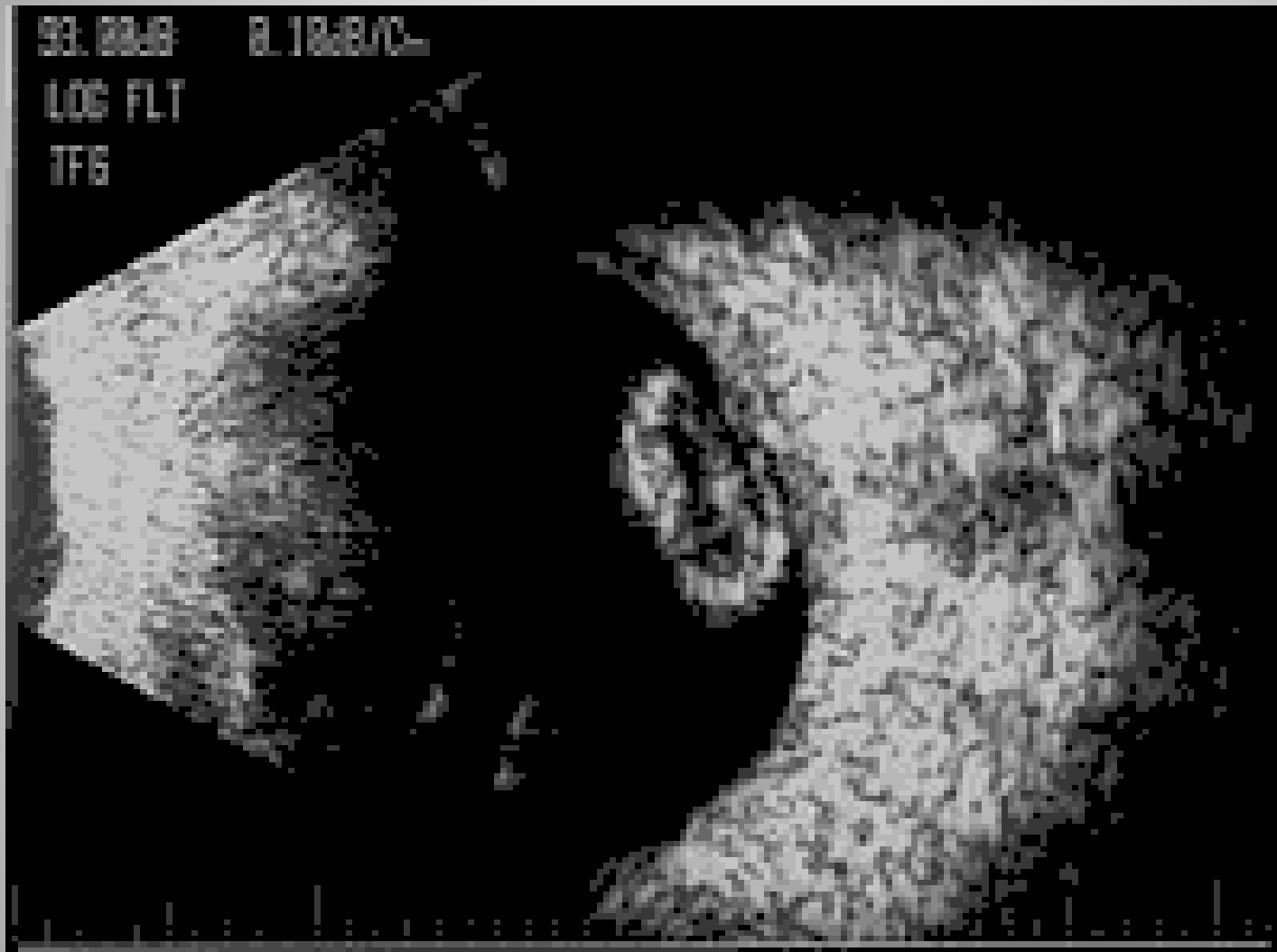
Если хрусталик подвывихнут в стекловидное тело, то экватор его давит сзади на роговицу, придавливает ее к углу передней камеры. В передней камере экватор хрусталика давит на трабекулу.

При смещении хрусталика образуется грыжа стекловидного тела, которая может ущемиться в зрачке, тогда произойдет блок. Может быть жидкое стекловидное тело, которое забивает межтрабекулярные щели.

Имеет значение также рефлекторное повышение внутриглазного давления: хрусталик раздражает роговицу и стекловидное тело, что приводит к рефлекторному фактору. Заболевание протекает по типу закрытоугольной глаукомы, и удаление хрусталика является обязательным.

Фактопическая глаукома. Вывих хрусталика в стекловидное тело





Вывих хрусталика в стекловидное тело

Иванович Викторovich Воронков

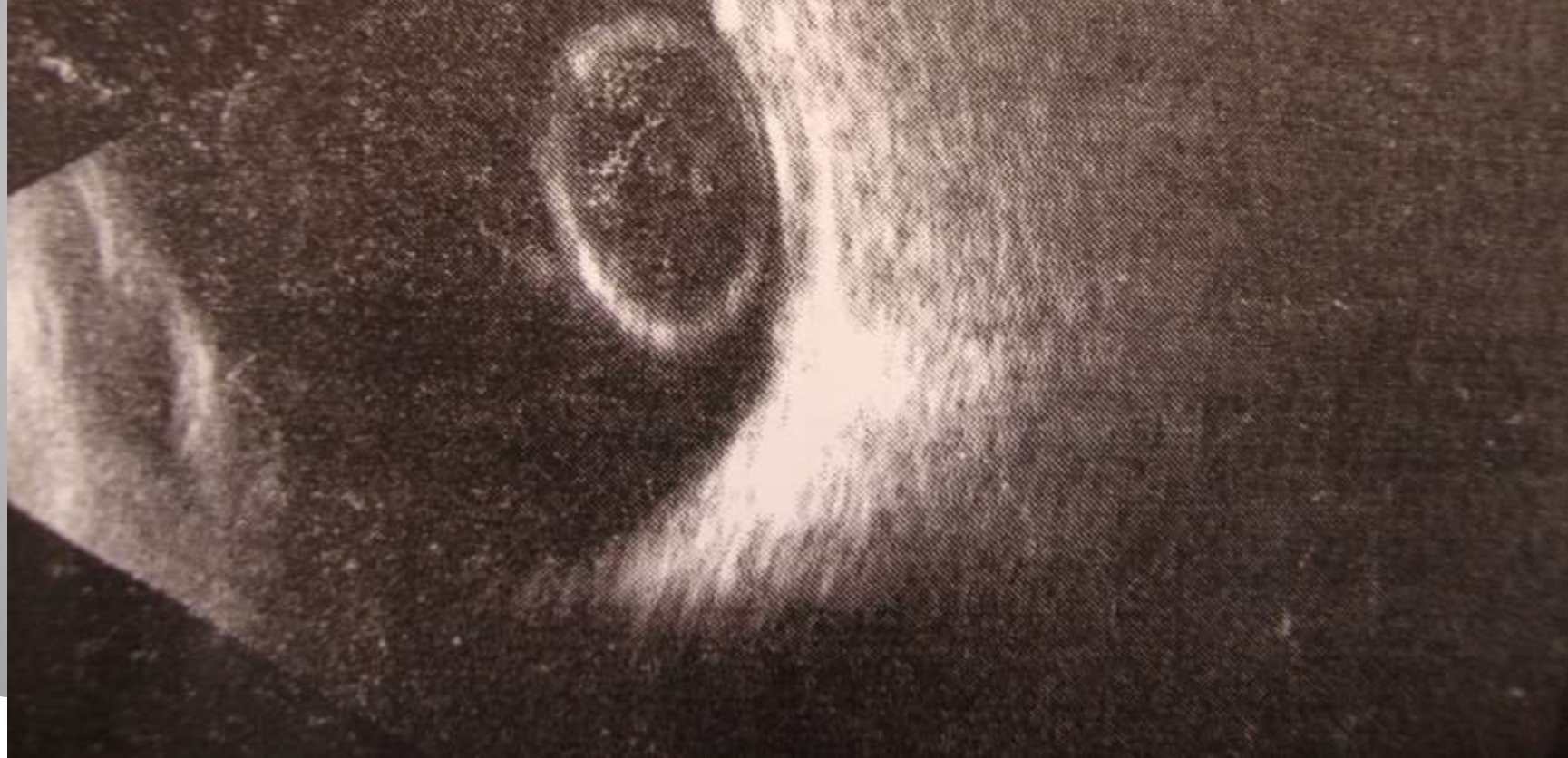06.02.2015 10:20:24

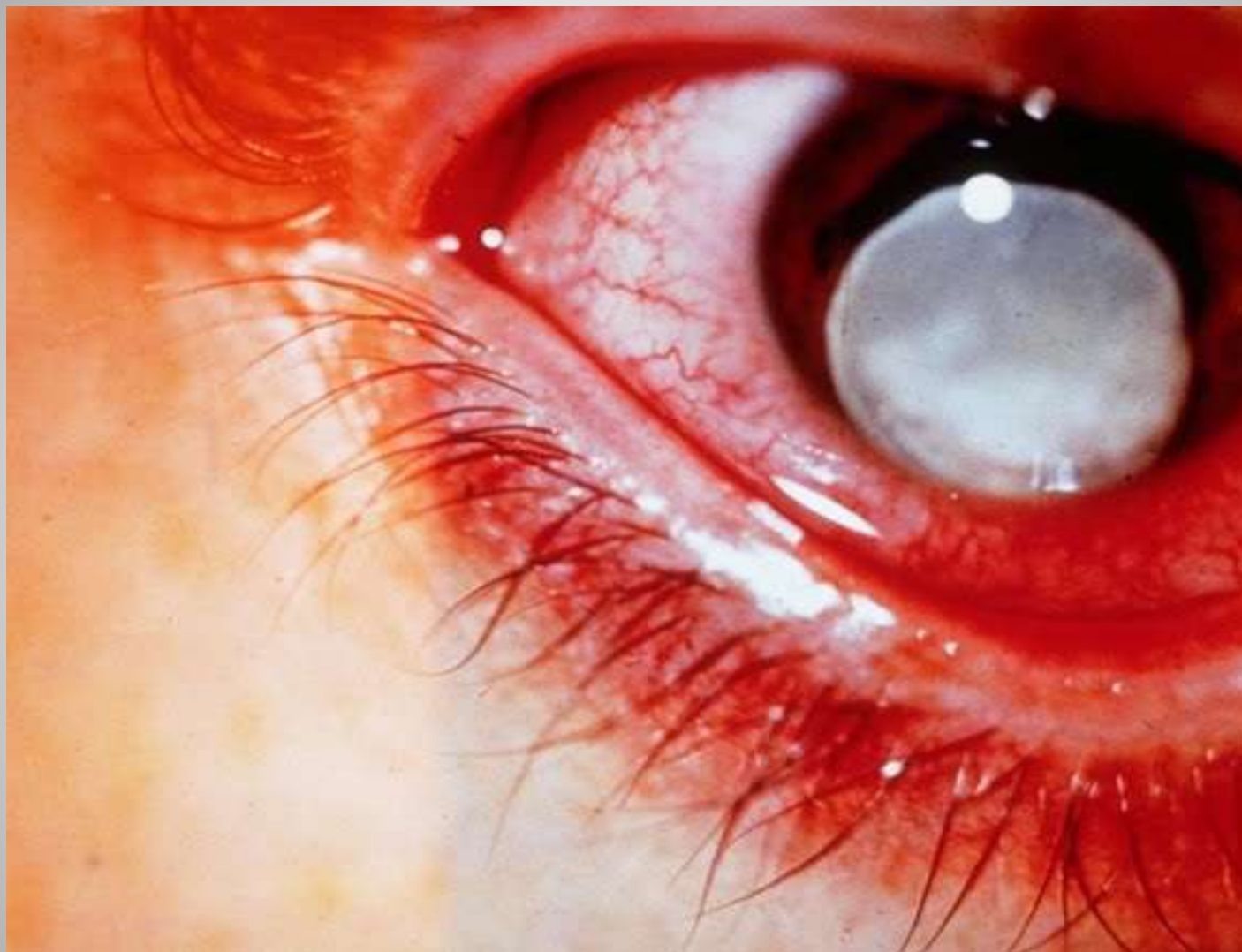DD

06.02.2015 10:31:37

15 MHz

5 cm





Вывих мутного хрусталика в переднюю камеру

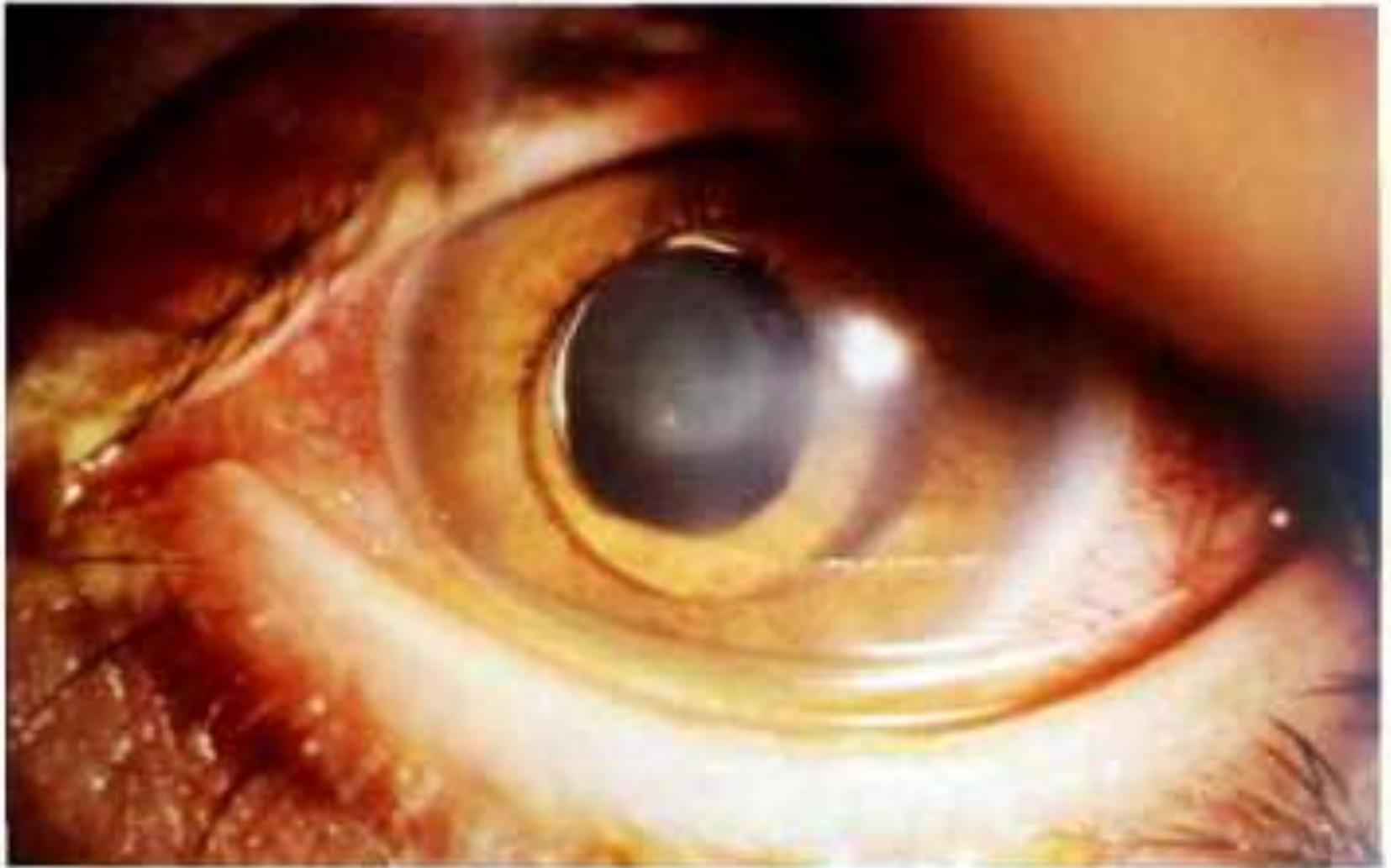

Рис. 8.80 Дислокация хрусталика в переднюю камеру при микросферофакии

Медикаментозное лечение постконтузионной вторичной офтальмогипертензии, как правило, **малоэффективно** или дает **временный эффект**. Это связано с грубыми изменениями, препятствующими оттоку внутриглазной жидкости. Миотические средства могут снизить и даже нормализовать внутриглазное давление только в очень небольшом проценте случаев. Препараты, снижающие секрецию внутриглазной жидкости (диакарб), дают временный гипотензивный эффект. В связи с этим лечение вторичной глаукомы, как правило, хирургическое.

Хирургическое вмешательство выбирают в зависимости от патогенеза повышения внутриглазного давления. Если ведущим фактором повышения офтальмотонуса является патология хрусталика (подвывих, вывих в стекловидное тело, набухание хрусталиковых масс), то удаляют его, применяя микрохирургические методы, в том числе факоэмульсификацию, ленсктомию и др. При витреальном блоке производят витрэктомию (передняя, задняя закрытого типа), при ангулярной и других формах - антиглаукоматозные операции (иридоциклоретракция, иридосклерэктомия, фистулизирующие и др.). При смешанном патогенезе применяют комбинацию вмешательств.