ФГБОУ ВО «ДОНЕЦКИЙ ГОСУДАРСТВЕННЫЙ МЕДИЦИНСКИЙ УНИВЕРСИТЕТ ИМ. М. ГОРЬКОГО» МЗ РФ
КАФЕДРА ПЕДИАТРИИ №3

"Нейрофиброматоз 1 типа у 4-летнего ребенка: от кофейных пятен к комплексному диагнозу (клинический случай)"

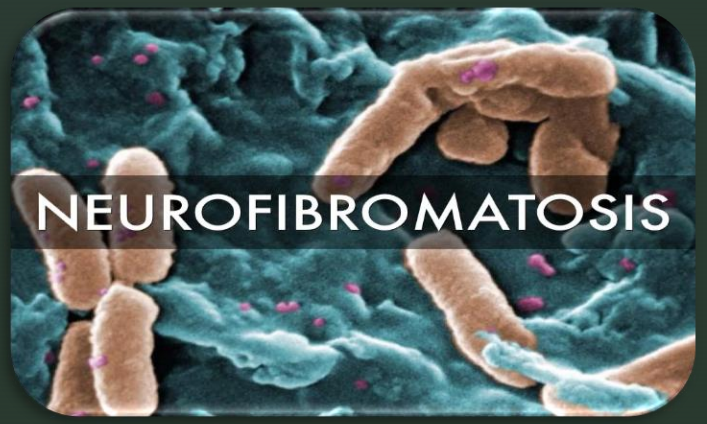

Исполнитель: ординатор 1 года обучения по специальности «Педиатрия»
Кузнецова Анна Сергеевна
Руководитель: доцент Бордюгова Е. В.

Донецк, 2025г.

Определение

Нейрофиброматозы - группа наследственных заболеваний, характеризующихся появлением множественных доброкачественных и реже злокачественных опухолей центральной и периферической нервной системы.
В настоящее время выделяют **3 основных типа нейрофиброматоза**:
1)*нейрофиброматоз I тип (болезнь Реклинхаузена*) – в основе заболевания лежит мутация гена **nF1** в 17q-хромосоме. Для этого типа НФ характерно появление нейрофибром в раннем возрасте и риск развития злокачественных опухолей (нейробластомы, саркомы, лейкоза и др.);
2)*нейрофиброматоз II тип (центральный)* - аутосомно-доминантное заболевание, для которого характерно формирование множественных доброкачественных опухолей центральной нервной системы в результате мутации в гене **nF2** в 22-й хромосоме.
3)*шванноматоз* - очень редкое наследственное заболевание, развивающееся в результате мутации в генах **SMARCB1** в 22-й хромосоме. Заболевание характеризуется формированием периферических и спинальных шванном.

Источник: https://www.invitro.ru/library/bolezni/36142/ **Нейрофиброматоз: причины появления, симптомы, диагностика и способы лечения**.

Актуальность

Нейрофиброматоз I типа, или болезнь Реклинхаузена (Q85.0) - аутосомно-доминантное генетическое заболевание, обусловленное *мутацией в гене nF1*, и ассоциированное с кожными и опухолевыми проявлениями. Заболевание было описано в 1882 году немецким врачом Фридрихом фон Реклингхаузеном.
НФ1 является одним из самых распространенных нейрогенетических заболеваний с частотой встречаемости около 1:3000 живорожденных. Примерно у 50% пациентов наблюдаются спонтанные мутации de novo, а у остальных 50% НФ1 передается по наследству. Заболевание характеризуется 100% пенетрантностью к 5 годам, но очень вариабельной экспрессивностью. У 5% пациентов НФ1 проявляется в мозаичной форме, когда поражен один сегмент тела, например, одна конечность. Такие случаи являются результатом генетического мозаицизма с мутациями, возникающими в развивающемся эмбрионе после оплодотворения.



Фото из общего доступа

Источник: Нахушева Ф. И. Нейрофиброматоз 1 типа: краткий обзор и клинический случай. Архив педиатрии и детской хирургии. 2024; 2(2):95–102. doi: 10.31146/2949-4664-apps-2-2-95-102

Патогенез заболевания

Ген nF1, который картируется на длинном плече ***17 хромосомы (17q11.2***), характеризуется широким мутационным спектром. Он кодирует белок ***нейрофибромин*** – цитоплазматический белок, действующий как негативный регулятор роста и пролиферации клеток. Нейрофибромин активирует гуанозинтрифосфат (ГТФ), который участвует в механизмах подавления роста клеток путем регуляции белка RAS, в частности, путем преобразования активной формы RAS-ГТФ в неактивную форму RAS-ГДФ. Следствием отсутствия нейрофибромина является избыток активной формы RAS-ГТФ, что способствует избыточному росту клеток и приводит к онкогенезу. Неконтролируемая активация RAS может привести и к перекрестной активации другого важного пути пролиферации и выживания клеток – пути PI3K-mTOR. Нейрофибромин также участвует в регуляции циклического аденозинмонофосфата (цАМФ), который влияет на функции ЦНС и на образование глиом зрительных нервов. Таким образом, потеря нейрофибромина может привести к заболеванию несколькими путями.

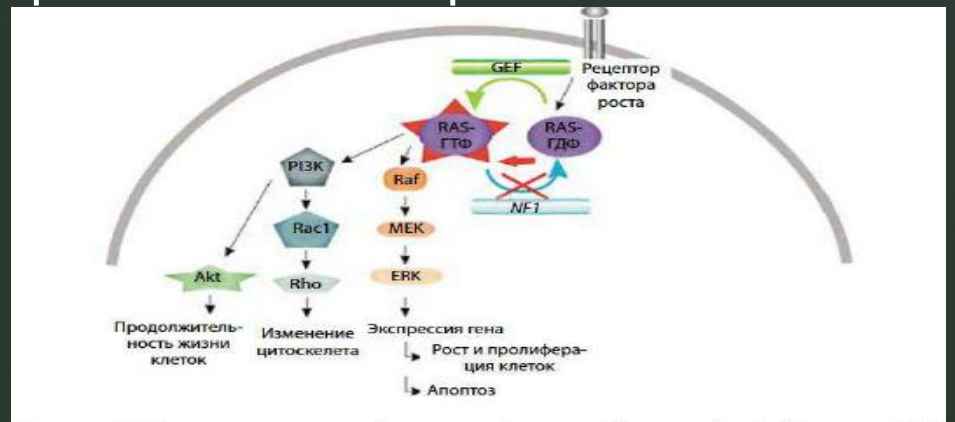

Рисунок 1. Схематическое изображение функции белка нейрофибромина [14].

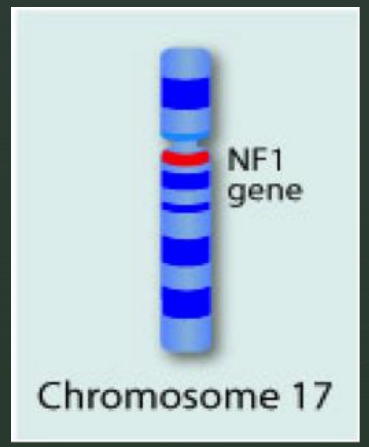

Фото из общего доступа

Источник: Нахушева Ф. И. Нейрофиброматоз 1 типа: краткий обзор и клинический случай. Архив педиатрии и детской хирургии. 2024; 2(2):95–102. doi: 10.31146/2949-4664-apps-2-2-95-102

Диагностические критерии НФ1

А: НФ1 диагностируется у детей здоровых родителей при наличии двух или более признаков	
I	≥6 светло-коричневых («кофе с молоком») пигментных пятен[1]: - у пациентов препубертатного возраста ≥ 5 мм - у пациентов постпубертатного возраста ≥15 мм
II	Веснушки в подмышечной или паховой областях[1]
III	≥ 2 нейрофибром любого типа или одна плексиформная нейрофиброма
IV	Глиома зрительного нерва
V	Два и более пятен Лиша на радужной оболочке, выявленных при осмотре с помощью щелевой лампы, или ≥ 2 аномалий сосудистой оболочки глаза — яркие, неоднородные узелки на ОКТ (оптическая когерентная томография)/лазерной сканирующей офтальмоскопии
VI	Характерные изменения костей[2]: дисплазия крыла клиновидной кости, переднелатеральная дисплазия большеберцовой кости или псевдоартроз длинной трубчатой кости
VII	Гетерозиготный патогенный вариант гена *NF1* (AF=0.50), выявляемый в нормальных тканях, например — лейкоциты, клетки буккального эпителия
В: НФ1 диагностируется у детей, родители которых страдают НФ1 при наличии одного и более критериев А	

1 При наличии только пигментных пятен или веснушек, диагноз НФ1 наиболее вероятен, но следует исключать другие заболевания со схожими клиническими проявлениями (н-р, синдром Легиуса), как минимум 1 или 2 пигментных изменений должны быть билатеральными.
2 Дисплазия крыла клиновидной кости не является отдельным критерием в случае ипсилатерального расположения плексиформной нейрофибром.

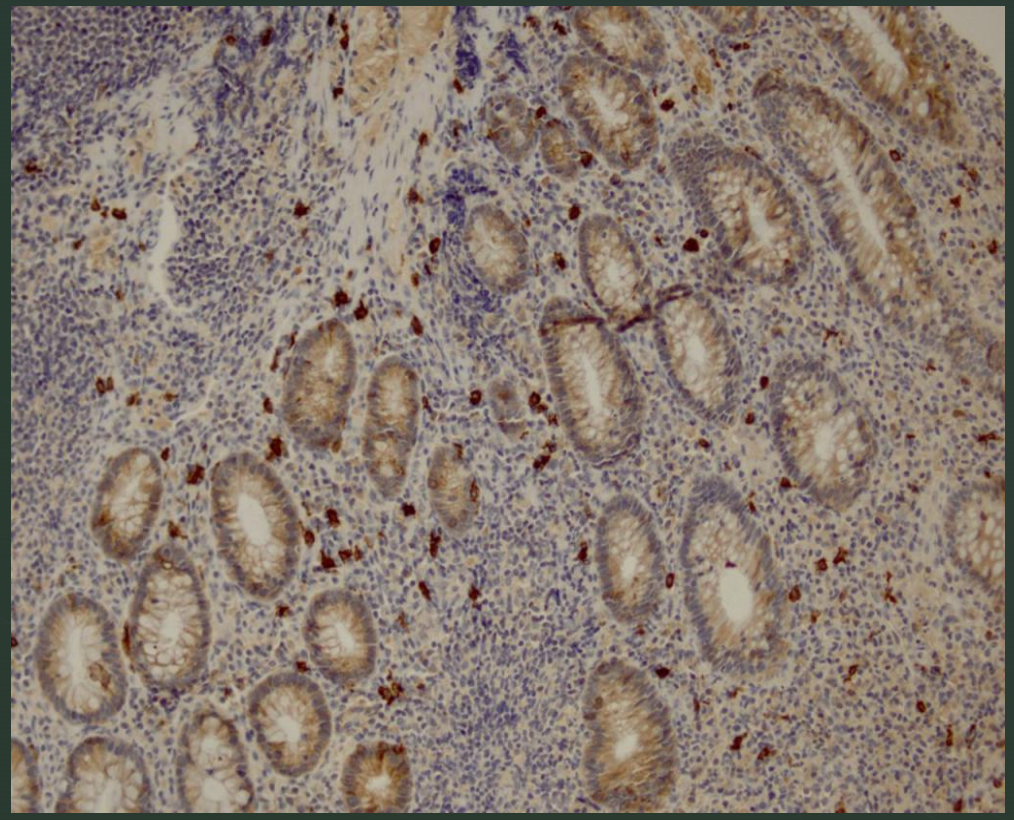

Фото общего доступа. «Гистологический препарат больного с нейрофиброматозом»

Источник: Клинические рекомендации «Нейрофиброматоз I тип». Диагностика заболевания или состояния (группы заболеваний или состояний), стр.33.

Симптомокомплекс НФ1 включает:

кожные проявления:
- гиперпигментированные макулы цвета «кофе с молоком» — как правило, формируются в раннем возрасте;
- веснушки (лентиго) в подмышечных и паховых областях;

опухолевые проявления:
- опухоли оболочек периферических нервов: кожные и подкожные нейрофибромы, плексиформные нейрофибромы, атипичная нейрофиброматозная опухоль с неизвестным биологическим потенциалом, злокачественная опухоль из оболочек периферических нервов;
- опухоли центральной нервной системы, (глиомы низкой степени злокачественности, чаще — переднего зрительного пути (зрительный нерв, хиазма, зрительный тракт), астроцитомы; реже — глиомы высокой степени злокачественности);

неврологические и когнитивные проявления:
- эпилепсия, гипертензионно-гидроцефальный синдром, церебральная артериопатия, интеллектуально-мнестические нарушения, головные боли, нейропатические боли;

кардиоваскулярные проявления:
- стеноз почечных артерий, легочная гипертензия;

офтальмологические проявления:
- гамартомы радужной оболочки (узелки Лиша) — формируются с возрастом, как правило, у детей школьного возраста, подростков; не влияют на зрение;
- нарушения зрения

Источник: Клинические рекомендации «Нейрофиброматоз I тип». Диагностика заболевания или состояния (группы заболеваний или состояний), стр.11-12.

Симптомокомплекс НФ1 (продолжение):

ортопедические проявления:
- дисплазии костей
- прогрессирующий сколиоз, кифоз, кифосколиоз
- деформация грудной клетки (килевидная, воронкообразная)
- псевдоартрозы (ложные суставы), деформации костей

эндокринные проявления:
- задержка/преждевременное половое созревания.

Источник: Клинические рекомендации «Нейрофиброматоз I тип». Диагностика заболевания или состояния (группы заболеваний или состояний), стр.11-12.

Материалы и методы обследования: изучена история болезни, результаты клинических и дополнительных методов обследования пациента, находящегося под наблюдением в отделении нейрореабилитации в СГДР г. Донецка.

Целью данной работы является анализ клинического случая нейрофиброматоза I типа, история диагностики данного заболевания и дальнейшая тактика ведения пациента.

Клинический случай

Пациент 4 лет.

Анамнез жизни: ребёнок от 1-ой беременности, 1-ых родов в сроке 39 нед. Родился с массой 3300,0 г, длиной 52 см, ОГ – 34 см, ОГК – 33 см. Находится на искусственном вскармливании. Привит по индивидуальному графику.
В семейном анамнезе – у матери имеются множественные пятна кофейного цвета. На нейрофиброматоз не обследована.

Анамнез заболевания: поступил с жалобами родителей на задержку речевого развития, гиперактивность, вспышки агрессии и непослушания. Пациент – инвалид детства по генетическому заболеванию, генез которого подтвержден молекулярно-генетическим исследованием *(*выявлена *мутация в гене nF1, нуклеотидный вариант chn 17:313225946)*– «***Нейрофиброматоз I тип (болезнь Реклинхаузена***)».

Первые проявления заболевания с 3-х мес возраста – пятна «кофе с молоком» на коже туловища, конечностей. С раннего возраста отставание в приобретении двигательных и моторных навыков.
В 2,5 года родители заметили расходящееся косоглазие левого глаза, пошатывание при ходьбе.

Анамнез заболевания: по данным **МРТ** в 2,5 года – разобщенная гидроцефалия (билатеральная обструкция отверстий Монро), признаки декомпенсации. Глиома хиазмы зрительного нерва слева без масс-эффекта.
Операция в 2,5 года – эндоскопическая септостомия, имплантация вентрикуло-перитонеального шунта (НМИЦ им. Н.Н.Бурденко).
Далее повторные консультации в НМИЦ им. Н.Н.Бурденко. Рекомендовано обращение в НМИЦ им. Д.Рогачева.
3,5 года – **осмотр офтальмолога**: Некоторый экзофтальм OS. Левый глаз отклонен кнаружи. Расходящееся косоглазие. Атрофия ДЗН OS.
4 года – **МРТ головного мозга с в/в контрастированием**: утолщение и извитость ЗН, больше слева. Диаметр ЗН увеличился в сравнении с предыдущим исследованием.
Пациент консультирован онкологом в ФГБУ НМИЦ ДГОИ им. Д.Рогачева МЗ РФ.

Заключение: «***Нейрофиброматоз I типа, генетически подтвержденный. Глиома хиазмы, левого зрительного нерва***».

Глиома хиазмы ЗН слева

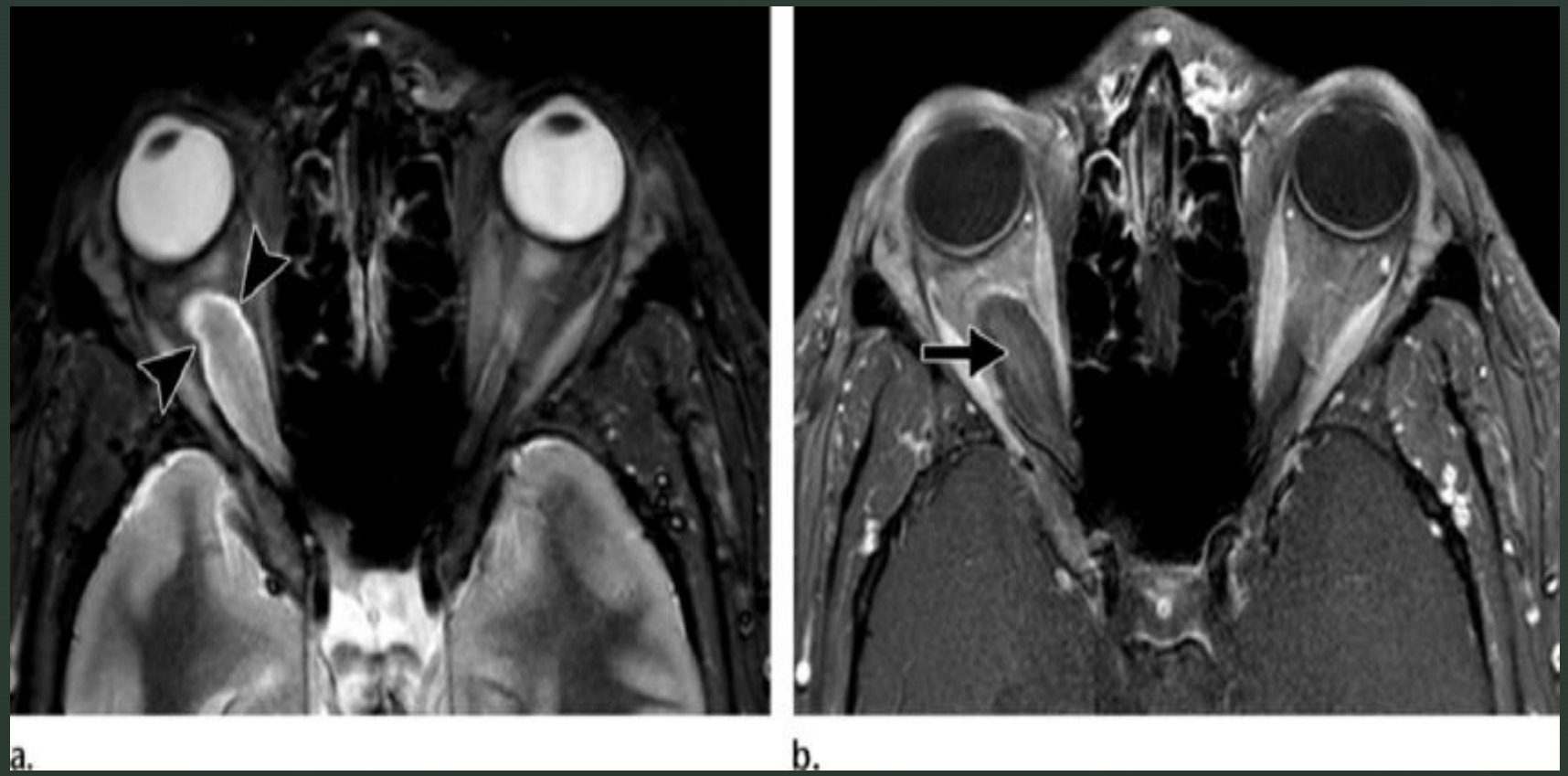

Фото из общего доступа

Объективно (4 года)

Состояние ребенка стабильное, самочувствие не нарушено. Ребенок активен, не лихорадит, аппетит сохранен. На осмотр реагирует адекватно.

Неврологический статус: задержка психоречевого развития.

Подкожно-жировой слой развит удовлетворительно, равномерно, отеков нет. Кожа обычной окраски. Множественные пятна «кофе с молоком» на коже туловища и конечностей. Слизистая рта розовая, чистая. Периферические л/у не увеличены. В легких дыхание проводится во все отделы, хрипов нет. Тоны сердца громкие, ритмичные. Живот мягкий, б/б. Печень на 1 см ниже реберной дуги, селезенка не определяется. Стул регулярный, оформленный, мочеиспускание не нарушено.

Осмотр невролога: форма головы – гидроцефальная. Психомоторное развитие по возрасту, речи нет, инструкции не выполняет. Черепные нервы – фотореакция замедлена OS прямая, OD прямая сохранена, слева – слабость приведения OS, сглажена левая н/г складка. Мышечный тонус повышен с ног. Кожные покровы – пятна «кофе с молоком».

Рекомендованные обследования – наблюдение психиатра, ЭЭГ бодрствования + сон.

План лечения – по решению психиатра.

Заключение: «***Нейрофиброматоз I типа. Глиома хиазмы, левого зрительного нерва. Гидроцефалия, носитель вентрикуло-перитонеального шунта. Амавроз OS. Расстройства аутистического спектра»***

Объективно:

Состояние средней тяжести по роду заболевания.

Оценка физического развития, мальчик 4г.11мес.

Показатели	Фактически	Оценка
Рост,см	130,0	>Р 97 (ср. для 8 лет)
Масса,кг	39,0	>Р 97 (ср. для 11 лет)
ОГ,см	58,0	>Р 97 (ср. для 17 лет)
ОГК,см	76,0	>Р 97 (ср. для 13 лет)
ИМТ	**23**	

Заключение: физическое развитие чрезмерное. Имеет место высокорослость и избыточная масса тела. Окружность головы увеличена за счет гидроцефалии. Избыток массы 37%, что соответствует *ожирению II степени*. (В N росту 130 см соответствует масса 28,4 кг). Отмечается умеренная диспропорция телосложения.

Кожные покровы несколько смуглые, множество небольших пятен на коже шеи, поясницы. На передней брюшной стенке справа – пятно вытянутой формы до 8 см по длиннику. На левой голени – пятно темного цвета круглой формы. Удовлетворительно развит подкожно-жировой слой, формируется гинекомастия. На тыле кисти и стоп – небольшие лимфатические отёки. Обращает внимание нарушение походки, резистентность движений конечностями.

Объективно (продолжение)

В легких везикулярное дыхание. Тоны сердца умеренно ослаблены, ЧСС 98 в мин.
Живот умеренно вздут, мягкий. Стул, со слов медперсонала, регулярный. Мочеиспускание не нарушено. Периферических отёков нет. Суставы внешне не изменены. Имеет место плоско-вальгусная установка стоп.

Учитывая историю заболевания, семейный ананез, у ребёнка имеет место **диагноз:** «Q85.0 *Нейрофиброматоз I тип (болезнь Реклинхаузена), генетически подтвержденный*».
Осложнения: глиома хиазмы, левого зрительного нерва. Обструктивная гидроцефалия. Состояние после оперативной коррекции – эндоскопической септостомии, имплантации вентрикуло-перитонеального шунта справа.
Сопутствующие: частичная атрезия диска зрительного нерва обоих глаз. Плоско-вальгусная установка стоп. Смешанное специфическое расстройство с аутистическими чертами. Чрезмерное физическое развитие.

Рекомендации

- Продолжить назначенные реабилитационные мероприятия. Учитывая чрезмерное физическое развитие, необходима консультация детского эндокринолога.
- Приглушенность сердечных тонов – показание для проведения ЭКГ, Эхо-КГ.

Литература

1. https://www.invitro.ru/library/bolezni/36142/ Нейрофиброматоз: причины появления, симптомы, диагностика и способы лечения.

2. Нахушева Ф. И. Нейрофиброматоз 1 типа: краткий обзор и клинический случай. Архив педиатрии и детской хирургии. 2024; 2(2):95–102. doi: 10.31146/2949-4664-apps-2-2-95-102

3. Клинические рекомендации «Нейрофиброматоз I тип». стр.11-12; стр. 33.

Спасибо за Ваше внимание