ФГБОУ ВО «ДОНЕЦКИЙ ГОСУДАРСТВЕННЫЙ МЕДИЦИНСКИЙ УНИВЕРСИТЕТ ИМ. М. ГОРЬКОГО» МЗ РФ[1]
КАФЕДРА ПЕДИАТРИИ №3
ФГБУ ИНСТИТУТ НЕОТЛОЖНОЙ И ВОССТАНОВИТЕЛЬНОЙ ХИРУРГИИ ИМ. В.К. ГУСАКА МЗ РФ[2]

Пятна судьбы: 11-летний катамнез ребенка с синдромом LEOPARD

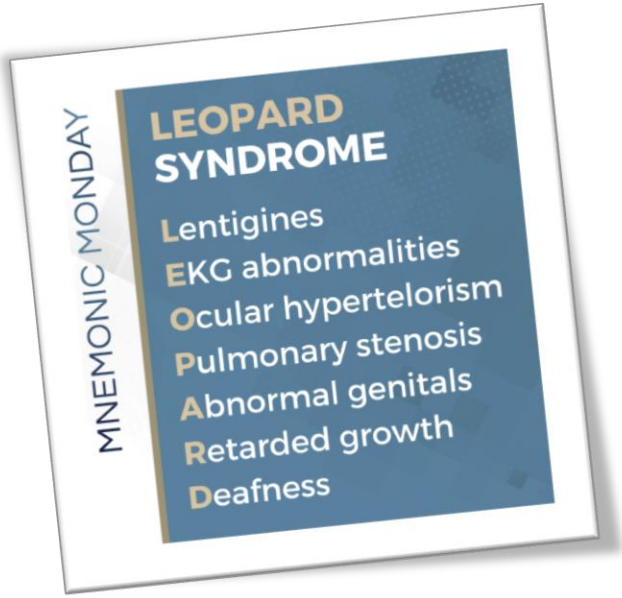

Исполнители: аспирант кафедры педиатрии №3 Чупрова Лилия Владимировна[1,2], студентка 4 курса педиатрического факультета Миронова Александра Евгеньевна[1,2]

Руководитель: доцент Бордюгова Е.В.[1,2]

Донецк, 17 декабря 2025г

Q87.8 синдромом LEOPARD-

врожденное, наследственное, генетически обусловленное заболевание, проявляющееся множественными аномалиями развития.

Альтернативные названия и акронимы:
лентиго множественных синдром; LEOPARD синдром; Progressive cardiomyopathic lentiginosis, Cardiomyopathic lentiginosis, Familial multiple lentigines syndrome,
OMIM: 151100; 611554; 613707, 164760; 164757.

Тип наследования: аутосомно-доминантный с высокой пенетрантностью и различной экспрессивно

Популяционная частота 1:1000 000.

Соотношение полов: М1:Ж1.

Q87.8 синдромом LEOPARD:

- L – лентиго (Lentigines),
- E – электрокардиографические изменения (ECY-defects),
- O – окулярный гипертелоризм (Ocular hypertelarism),
- P – стеноз легочной артерии (Pulmonic stenosis),
- A – патология гениталий (Abnormal genitalia),
- R – отставание в росте (Crowth Retardation),
- D – глухота (Deafness).

Гамисония А.М. Синдром LEOPARD: [Электронный ресурс] // ГЕНОКАРТА Генетическая энциклопедия. 2019. – URL:https://www.genokarta.ru/disease/Sindrom_LEOPARD..

Фото из общего доступа

Историческая справка

1936 г. Зейслер (Zeisler) и Беккер (Becker) впервые описали синдром, характеризующийся наличием генерализованного лентиго, гипертелоризмом и деформацией грудной клетки.

1966 г. Вальтер (Walther), Поланский (Polansky) и Гротс (Grots) описали сочетание генерализованного лентиго с электрокардиографическими аномалиями .

1969 г. Роберт Горлин (Robert Gorlin) наиболее детально и полно описал данное заболевание, предложив название синдрома — LEOPARD.

1993 г. был картирован ген PTPN11, ассоциированный с большинством случаев развития синдрома LEOPARD.

2004 г. была установлена связь мутаций этого гена с заболеванием.

Гамисония А.М. Синдром LEOPARD: [Электронный ресурс] // ГЕНОКАРТА Генетическая энциклопедия. 2019. – URL:https://www.genokarta.ru/disease/Sindrom_LEOPARD..

Патогенез

Мутации экзонов 7, 12, 13 гена PTPN11

Мутации в генах RAF1 и BRAF

Нарушения сигнального пути, важного для регуляции клеточного цикла, дифференциации, роста и старения

Аномалия кожи, скелета и сердечно-сосудистой системы

Синдром LEOPARD

Патогенез

Синдром LEOPARD является генетически гетерогенным заболеванием. Тип 1, связанный с мутациями в гене **PTPN11**, составляет до **90%** случаев заболевания.

Тип 2 связан с мутациями в гене RAF1, тип 3 – с мутациями в гене BRAF. Ген **PTPN11** (PROTEIN-TYROSINE PHOSPHATASE, NONRECEPTOR-TYPE, 11) расположен на хромосоме 12 в регионе **12q24.13**.

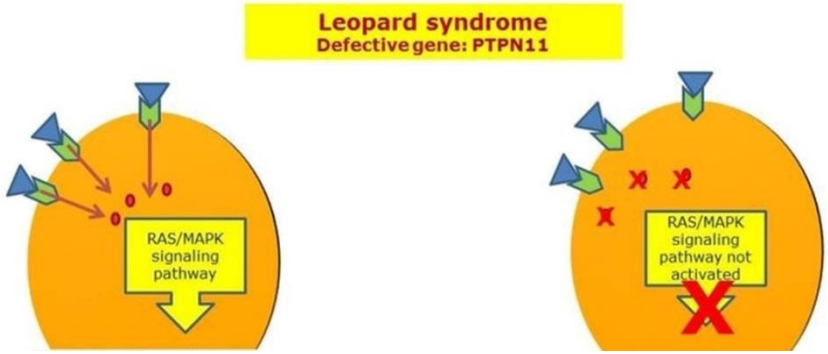

Слева — нормальные клетки (продукт гена PTPN11 — белок SHP-2, регулирующий инициацию сигнального пути RAS/MAPK). Справа — мутировавший ген PTPN11, приводящий к снижению активации сигнального пути RAS/MAPK.

Shp2 играет ключевую роль в развитии, росте и метаболизме, регулируя ключевые сигнальные пути (Ras/митоген-активируемая протеинкиназа (MAPK), фосфоинозитид-3 киназы (PI3K)/Akt) в ответ на ростовые факторы/гормоны.

Тип наследования: аутосомно-доминантный

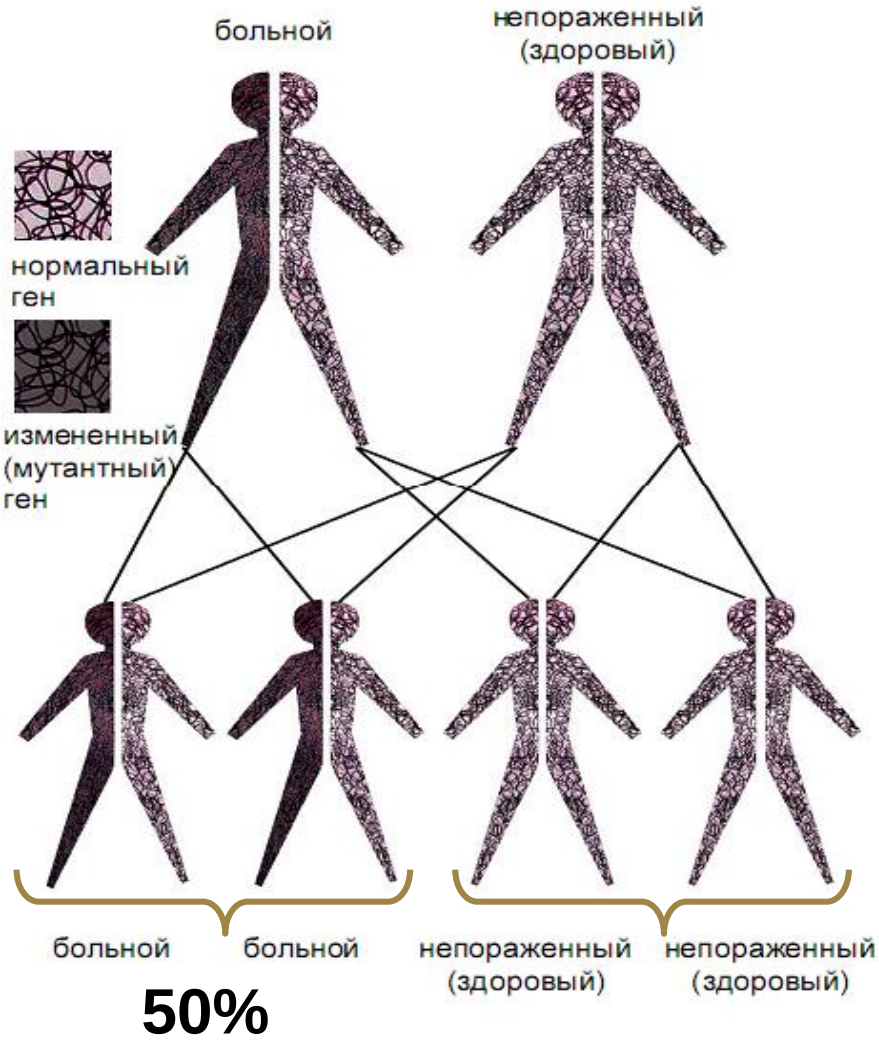

- Мутации в одной из двух копий гена на одной из хромосом достаточно для развития заболевания.
- У больного с синдромом LEOPARD с вероятностью 50% могут рождаться дети с тем же заболеванием.
- Возможна пренатальная диагностика синдрома LEOPARD методом прямого секвенирования, с помощью ПЦР.

Sarkozy A., Digilio M. C., Dallapiccola B. Leopard syndrome // Orphanet Journal of Rare Diseases 2008, 3:13. :http://www.ojrd.com/content/3/1/13

Q87.8 синдромом LEOPARD:

гетерогенная группа аномалий развития, характеризуется высокой изменчивостью клинических проявлений.

Наиболее часто выявляют:

- стеноз легочной артерии и аномалии электрокардиограммы (95%),
- отставание в росте (90%),
- множественные лентиго (80%),
- глазной гипертелоризм (75%),
- аномалии гениталий (50%),
- глухота (15%).

Фенотипические признаки синдрома LEOPARD:

- нанизм, треугольное лицо с выступающими височными областями,
- прогнатизм,
- птоз век,
- оттопыренные уши,
- воронкообразная или килевидная деформация грудной клетки,
- крыловидные лопатки (50%),
- шейный птеригиум (30%).

Множественные лентиго

- уплотненные пигментные пятна коричневого или черного цвета, немного возвышающиеся над уровнем кожи, от 1 до 5 мм, локализующиеся в основном на шее и туловище симметрично.
- Пигментные пятна могут проявиться с рождения или с первых месяцев жизни.
- У детей раннего возраста они имеют вид веснушек.
- Могут отмечаться пятна кофейного цвета на коже лица, туловища или конечностей.

Патология сердечно-сосудистой системы

- стеноз легочной артерии,
- субаортальный стеноз,
- гипертрофическая кардиопатия,
- дефект межпредсердной перегородки

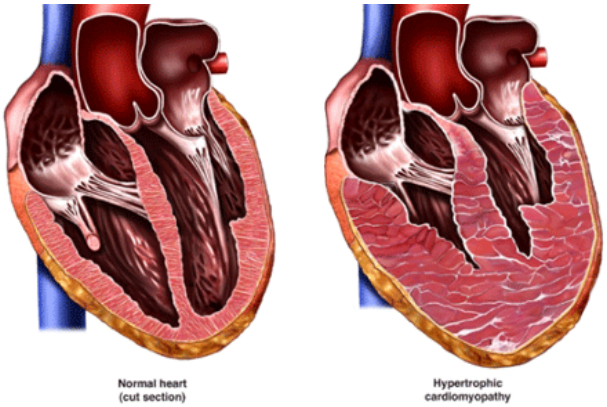

Аномалии ЭКГ:

- признаки нарушения внутрижелудочковой проводимости,
- изменения зубцов P,
- удлинение интервала P-Q,
- расширение комплекса QRS, др. нарушения ритма сердца

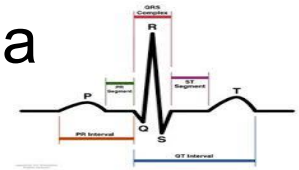

Аномалии гениталий:

- крипторхизм,
- гипоспадия,
- агенезия или гипоплазия гонад,
- гипогонадизм.

Возможна умеренная умственная отсталость.

Критерии клинического диагноза:

- множественные лентиго и 2 других симптома;
- в тех случаях, когда нет лентиго – 3 симптома и отягощенный семейный анамнез (хотя бы один родственник первой степени родства с синдромом LEOPARD).

Клинический случай

Впервые девочка **Маргарита**, поступила в отделение кардиологии, кардиохирургии и реабилитации ИНВХ им. В. К. Гусака г. Донецка с **жалобами** матери на одышку, периоральный и акроцианоз при физической нагрузке, отставание в массе в 11 мес.

У ребенка с первого месяца жизни над областью сердца выслушивается систолический шум.

В 10 мес. проведена ЭхоКГ, диагностирован ВПС – стеноз легочной артерии и гипертрофия межжелудочковой перегородки. Для уточнения диагноза направлена в стационар.

Эхокардиографическое исследование (11 мес):

клапанный стеноз легочной артерии, ΔР на клапане 58,0 мм рт. ст. пограничное увеличение правых камер сердца. Гипертрофия межжелудочковой перегородки без стеноза выносящего тракта левого желудочка. Открытое овальное окно – 0,45 см, лево-правый сброс.

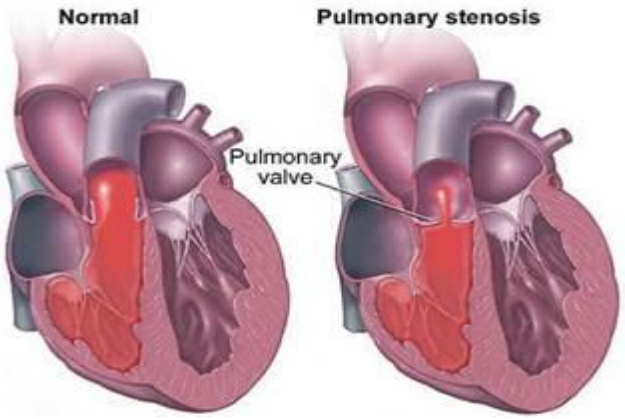

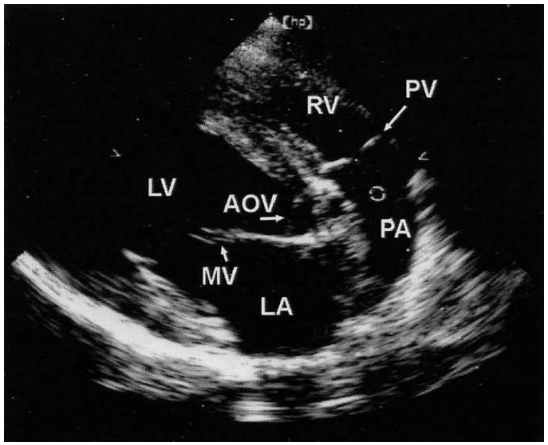

В 1 год 1 мес выполнена операция: транслюминальная баллонная вальвулопластика клапанного стеноза легочной артерии (ДГКБ №13 им. Н.Ф.Филатова, г. Москва).

Результаты операции удовлетворительные.

Анамнез заболевания и жизни:

Девочка от I беременности, протекавшей на фоне миомы матки, многоводия с 26 нед., у женщины с нанизмом, множественными лентиго, пролапсом митрального клапана, (синдром LEOPARD, подтвержденный молекулярно-генетическим методом). Родилась от I родов в сроке гестации 37 нед. путем кесарева сечения. Масса при рождении 3000,0 г, длина – 51 см, окружность головы – 34 см, окружность грудной клетки – 34 см, с оценкой по шкале Апгар 6-7 баллов.

К груди приложена через 2 часа. На грудном вскармливании находилась до 2 мес., затем – искусственное. В физическом развитии отставала, но стато-моторное и нервно-психическое развитие соответствовало возрасту.

Голову держит с 1,5 мес., сидит – с 5 мес., ходит – с 8,5 мес.

В 4 года перенесла ветряную оспу.

Привита по индивидуальному графику.

ОРЗ болеет редко.

Обучается в интернате.

Динамика показателей физического развития до 1 года:

Показатели	При рождении	P	3 мес.	P	6 мес.	P	9 мес.	P	11 мес.	P
Масса, г	3,000	P_{25}	3650,0	$< P_3$	6000,0	$< P_3$	6500,0	$< P_3$	6700,0	$< P_3$
Рост, см	51,0	P_{25}	59,0	$< P_3$	62,0	$< P_3$	63,0	$< P_3$	64,0	$< P_3$
Окр. гол., см	34,0	P_{25}	38,0	$< P_3$	41,0	$< P_3$	41,5	$< P_3$	42,0	$< P_3$
Окр. гр. кл., см	32,0	P_{25}	41,0	$< P_3$	41,0	$< P_3$	41,0	$< P_3$	41,0	$< P_3$

Заключение: физическое развитие низкое.

Динамика показателей физического развития до 7 лет:

Показатели	1 год	Р	2 года	Р	3 года	Р	4 года	Р	5 лет	Р	7 лет	Р
Масса, кг	6,7	< P_3	8,2	< P_3	10,7	< P_3	10,0	< P_3	11,5	< P_3	14,0	< P_3
Рост, см	64,0	< P_3	79,0	P_3	86,5	< P_3	93,0	< P_3	93,4	< P_3	104,0	< P_3
Окр. гол., см	42,0	< P_3	45,0	< P_3	46,0	P_3	47,0	< P_3	48,0	< P_3	49,0	< P_3
Окр. гр. кл., см	41,0	< P_3	44,0	< P_3	47,0	< P_3	45,0	< P_3	46,0	< P_3	51,0	< P_3

Показатели физического развития в 11 лет:

Показатели	Фактически	Оценка
Масса, кг	18,0	<Р 3
Рост, см	120,0	<Р 3
Окр. гр кл.	56,0	<Р 3
Окр. гол.	53,0	Р 25
ИМТ – 12,5 кг/м^2		

Заключение: нанизм, дефицит массы тела.

Родословная

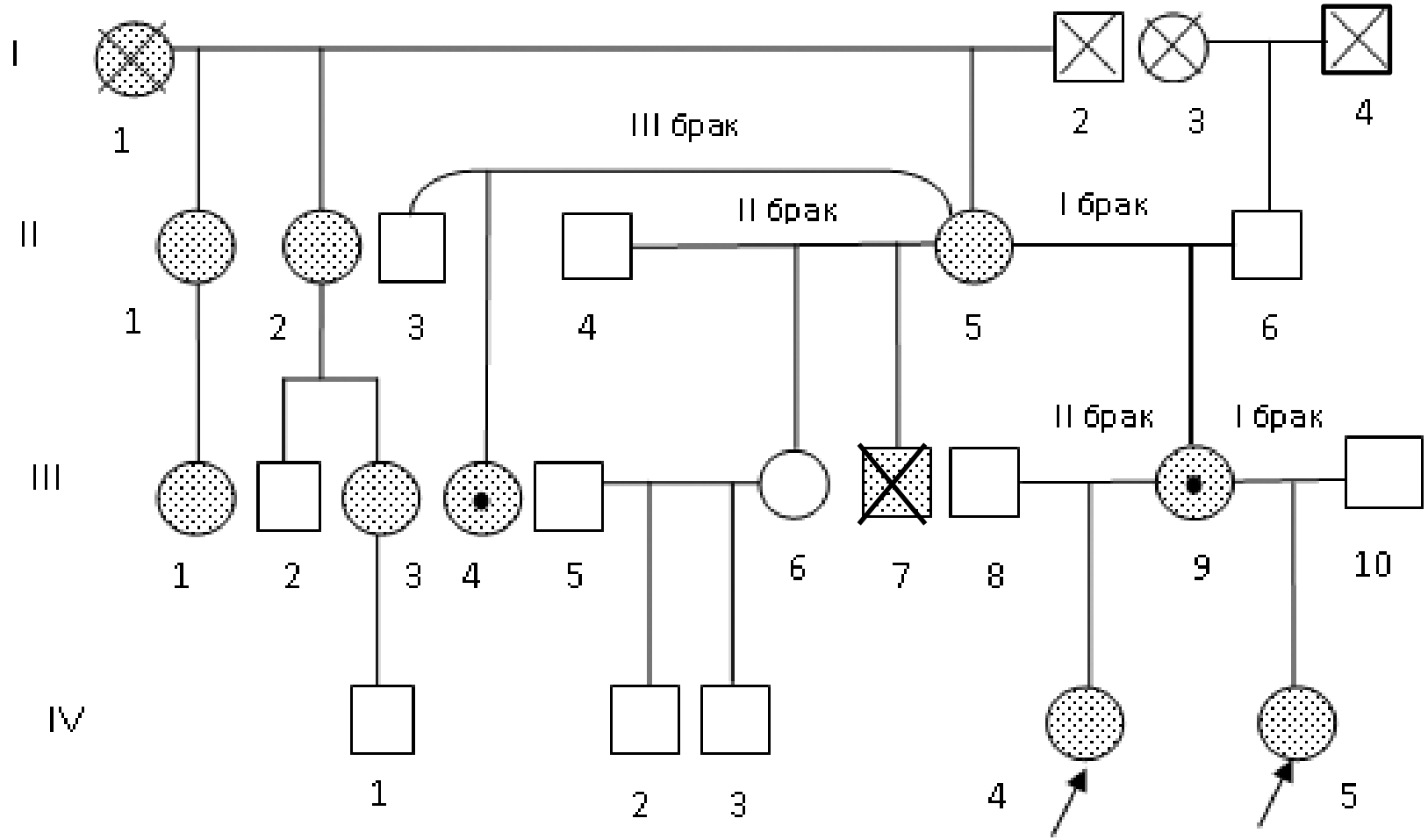

Примечания: IV5 — пробанд М. (нанизм, множественные лентиго, стеноз легочной артерии, гипертрофия межжелудочковой перегородки).
III7 — нанизм, множественные лентиго, стеноз легочной артерии, ГКМП, судорожный синдром, внезапная сердечная смерть в 23 г.

Объективно:

- Девочка имеет грацильное телосложение, «треугольные» контуры лица за счет выступающих височных областей.
- Умеренно выражен гипертелоризм глаз и эпикант, высокое небо.
- Низко расположены ушные раковины.
- Кожные покровы загорелые, На коже лица, шеи, туловища, конечностей множественные лентиго.
- На волосистой части головы тусклые волосы.
- Над легкими перкуторно легочный звук, аускультативно - везикулярное дыхание.
- Перкуторно границы сердца не расширены. Тоны сердца приглушены, ритмичные. Выслушивается короткий систолический шум на верхушке и в V точке без зоны проведения, слабый систолический шум во 2 м/р слева от грудины.
- Живот мягкий, безболезненный. Печень по краю реберной дуги по правой среднеключичной линии.Стул регулярный, 1 раз в 3 дня, моча светлая.

Обследование:

- В анализе периферической крови, мочи, в копрограмме без патологических изменений.
- Выявлено умеренное повышение уровня общего билирубина за счет непрямого. Вирусный гепатит В и С исключен. Необходимо исключить синдром Жильбера.

•На ЭКГ – ритм синусовый, регулярный с ЧСС 86 уд/мин. Резкое отклонение ЭОС влево (угол α -109°). Р – 0,10с, PQ – 0,20с, QRS – 0,10с, RR – 0,70 с, QT – 0,38с, QTc – 0,455с (по Bazzeti), QTc – 0,428с (по Fridericci). Замедление АВ проводимости. Внутрижелудочковая блокада. Удлинение интервала QTc.

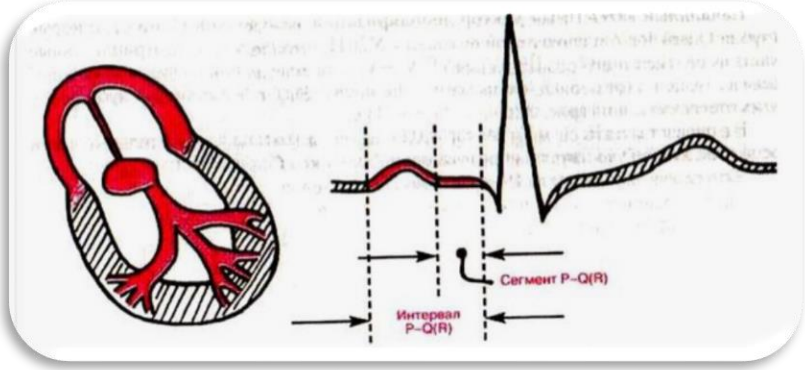

Эхокардиографическое исследование:

Заключение: состояние после транслюминальной баллонной вальвулопластики клапанного стеноза легочной артерии. Остаточный ∆р пик 14,0 мм.рт.ст. Минимальный прогиб передней створки митрального клапана. Недостаточность атриовентрикулярных клапанов 1 степени. Полости сердца не расширены. Умеренная гипертрофия миокарда средней трети МЖП. Сократимость ЛЖ в норме. ООО в момент исследования не определяется.

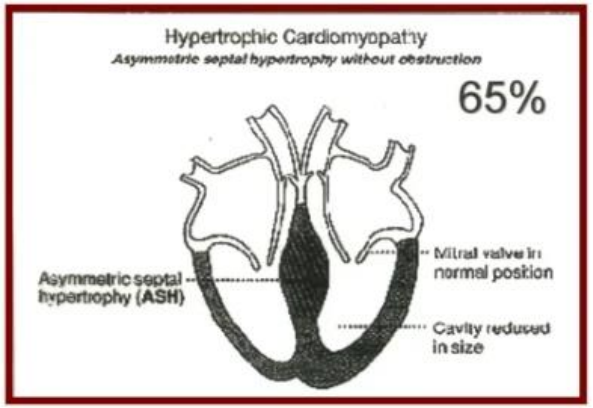

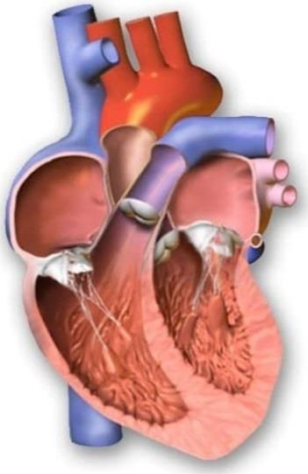

Нормальное сердце

Суточное мониторирование ЭКГ и АД:

В течение мониторирования наблюдался синусовый ритм со средней частотой 86 уд/мин (от 60 до 172). ЧСС в течение суток в пределах возрастной нормы. Зарегистрирована транзиторная АВ блокада 1 степени с PQ-интервалом до 202 мс в течение 13 ч 8 мин. Аритмии не наблюдаются. Ишемические изменения ST-T не зарегистрированы. Средний QTc за сутки 467 мс (от 443 до 503). Зарегистрировано удлинение QTc от 450 до 503 мс в течение 13 ч 18 мин. Динамика АД характерна для изолированной диастолической артериальной гипотензии в течение суток.

Нагрузочное тестирование (тредмилл-тест) : Толерантность к физической нагрузке выше средней. Реакция гемодинамики на физическую нагрузку нормотоническая. Эктопическая, пароксизмальная активность во время физической нагрузки и в восстановительном периоде не регистрировались. Ишемических изменений не выявлено. Обращает внимание морфология комплексов QRS по типу qS в отведениях I, II, III, AVL, AVF, V5, V6.

С 7 лет наблюдается у ортопеда по поводу нестабильности шейного отдела позвоночника в сегментах С2-С5, аномалией Киммерли, плосковальгусной деформацией стоп II ст.

Дуплексное сканирование и УЗДГ экстракраниальных отделов брахиоцефальных артерий:

Ход ВСА относительно ровный. ПА справа-3,7 мм, ПА слева-4,3 мм. Скоростные характеристики кровотока: ПА справа-23 см/с, слева-35 см/с. Заключение: выраженная экстравазальная компрессия ПА справа в сегменте V2, умеренная слева.

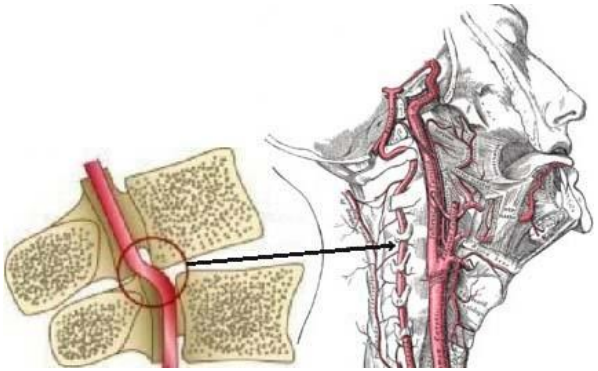

Обоснование диагноза

Учитывая отягощенный семейный анамнез по материнской линии (синдром множественных лентиго у прабабушки, бабушки, мамы, родных дяди и тети), генетическое подтверждение диагноза у мамы и тети, задержку физического развития, лентиго, стеноз легочной артерии и гипертрофию межжелудочковой перегородки, «треугольные» контуры лица с выступающими височными областями, гипертелоризм глаз, крыловидные лопатки диагностирован ***(Q87.8)*** **синдром LEOPARD**;

(Q22.1) Врожденный порок сердца: Клапанный стеноз легочной артерии. Состояние после операции транслюминальной баллонной вальвулопластики клапанного стеноза легочной артерии.

(I42.2) Асимметричная гипертрофическая кардиомиопатия без обструкции выводного отдела левого желудочка. (I34.1) Пролапс передней створки митрального клапана с митральной недостаточностью 1 степени. ХСН 0.

(E34.3) Нанизм. (L81.4) Множественные лентиго. (G99.2) Аномалия Киммерли. (M53.2) Нестабильность шейного отдела позвоночника в сегментах С2-С5. (G45.0) Плосковальгусная деформация стоп II степени.

Выводы:

- Т.о., представлено динамическое наблюдение редкого генетического заболевания синдрома LEOPARD у ребенка 11 лет, одним из первых признаков которого были единичные, а в последующем множественные лентиго, задержка физического развития, патология костно-суставной системы.
- Правильная оценка фенотипических признаков синдрома LEOPARD позволила своевременно диагностировать у пациента ВПС, гипертрофическую кардиомиопатию, назначить адекватное лечение.
- Несмотря на редкую встречаемость синдрома LEOPARD, педиатрам, семейным врачам и детским кардиологам, дерматологам важно знать ведущие клинические проявления хромосомной патологии.



Спасибо за Ваше внимание!