

Федеральное государственное бюджетное образовательное учреждение высшего образования  
«Донецкий государственный медицинский университет имени М. Горького»  
Министерства здравоохранения Российской Федерации  
Кафедра дерматовенерологии и косметологии

# **Эстетические проблемы алопеции при красной волчанке**

доцент Боряк С.А.  
врач-ординатор Рошас П.К.

Донецк  
29.05.26г.

# Определение и эпидемиология

**Рубцовые алопеции (РА)** — группа заболеваний, характеризующихся безвозвратным разрушением волосяных фолликулов.

**Эпидемиология** РА в общей популяции неизвестна. Распространенность заболевания колеблется от 3 до 8%. В структуре видов облысения РА составляет 1-2%.

*Основы трихологии : учебное пособие / О.А.Проценко, Т.В.Проценко, А.Н.Провизион [и др.] ; под ред. О.А.Проценко. — Донецк: Таркус, 2023. — 127с.*

# Классификация РА, предложенная Североамериканским обществом исследования волос

Первичные рубцовые алопеции  
(патология направлена непосредственно на  
волосяной фолликул)

## Лимфоцитарные:

- хроническая кожная красная волчанка;
- классический плоский фолликулярный лишай;
- фронтальная фиброзирующая алопеция,
- синдром Грехема-Литтла;
- классическая псевдопелада (Брока);
- центральная центробежная рубцовая алопеция;
- фолликулярный декальвирующий шиповидный кератоз.

## Нейтрофильные:

- декальвирующий фолликулит;
- фолликулит и перифолликулит головы абсцедирующий и подрывающий Гофомана (синоним - расслаивающий целлюлит, не устоявшийся термин).

## Смешанные:

- келоидный фолликулит (акне);
- некротический фолликулит (акне necrotica);
- эрозивный пустулезный дерматоз.

# Классификация РА, предложенная Североамериканским обществом исследования волос

Неспецифические  
Вторичные рубцовые алопеции  
(патология, поражающая волосяной фолликул  
неспецифически)

## **Воспалительные/аутоиммунные:**

- фолликулярный муциноз (муцинозная алопеция);
- склеродермия.

## **Инфекционные:**

- вирусные;
- грибковые;
- бактериальные.

## **Неопластические:**

- первичная и метастатическая карцинома;
- гранулемы.

## **Физические агенты:**

- радиация;
- ожоги.

# Клинический случай

Пациентка Ю. 53-х лет обратилась на прием в РКДВД с жалобами на выпадение волос на волосистой части головы, чувство «стянутости, уплотнения» кожи в области макушки.

Считает себя больной с весны 2025 г., когда появились вышеуказанные жалобы.

Летом 2025 г. на морском отдыхе появился зуд в области макушки. В октябре 2025 г. парикмахер отметила выпадение волос в этом очаге.

Пациентка самостоятельно обратилась в частную клинику, где дерматологом были заподозрены диагнозы: красный плоский лишай (КПЛ), красная волчанка (КВ).

Было рекомендовано дообследование и явка в РКДВД для взятия диагностической биопсии.

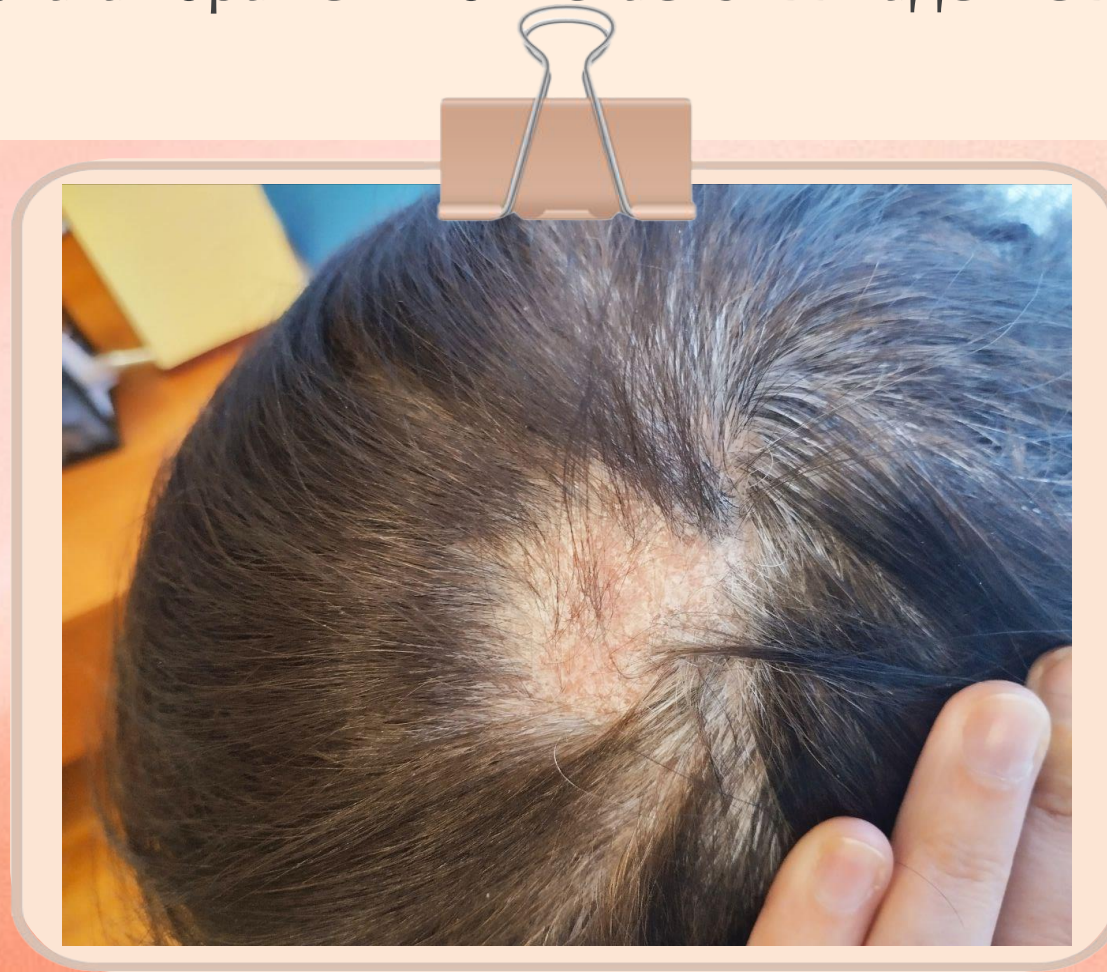
При дополнительном опросе было выяснено, что ~3 года назад у пациентки были подобные жалобы, выпадение волос в области затылка. Самостоятельно обращалась к дерматологу в частном порядке, медицинская документация отсутствует.

Со слов пациентки, «была заподозрена красная волчанка, обследована, патологии не выявлено». Самостоятельно обрабатывала очаг поражения раствором йода и мазью мометазона в течение 1 месяца.

Наследственный анамнез не отягощен.

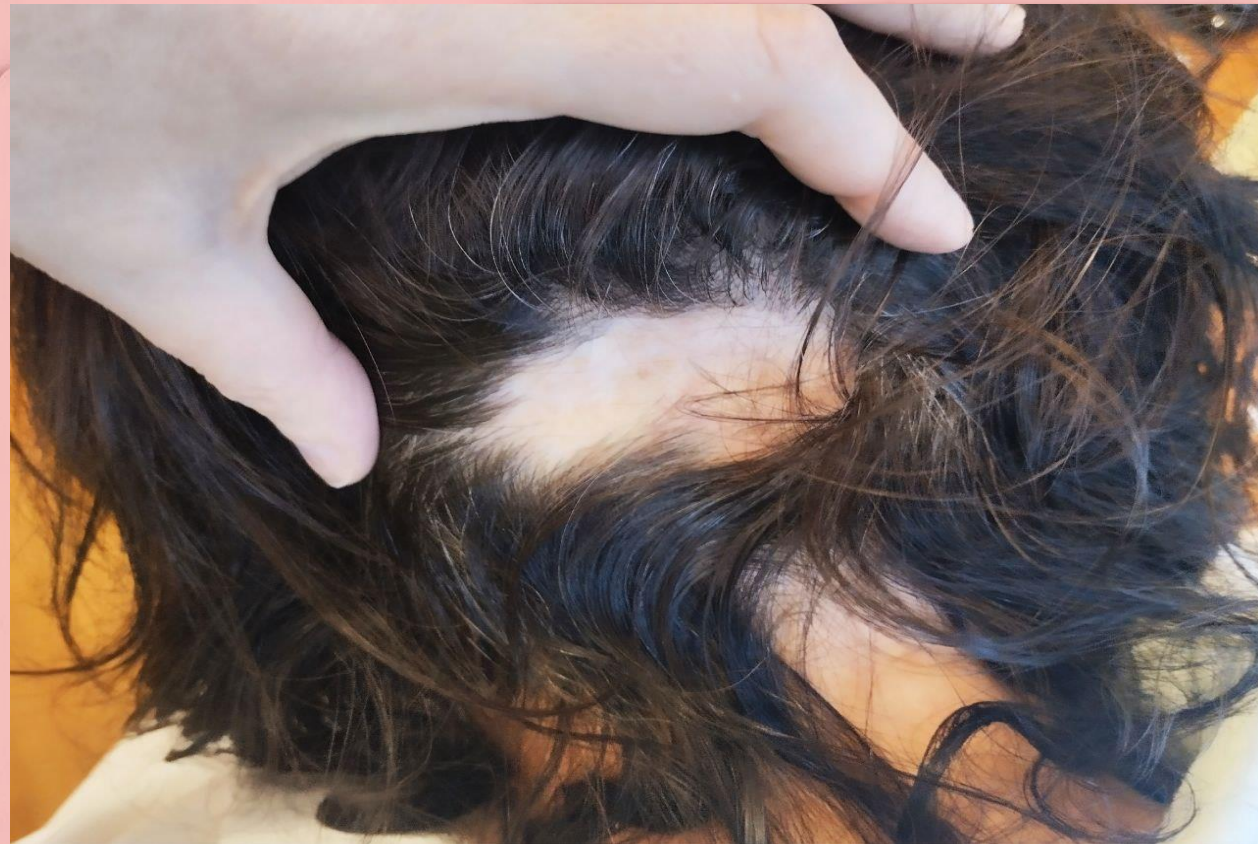**Аллергологический анамнез:** полиноз на цветение амброзии, аллергия на некоторые ополаскиватели, стиральные порошки.

**Объективно:** патологический процесс носит ограниченный характер, локализуется на коже волосистой части головы (теменно-затылочной области), в заушных складках. В области макушки очаг инфильтрации до 3см в диаметре, розово-красного цвета, с четкими границами, округлой формы. На поверхности немногочисленные чешуйко-корки, приуроченные больше к устьям волосяных фолликулов. В зоне очага поражения отмечается выпадение волос, волосы истончены.



В области затылка очаг рубцовой алопеции до 5-6 см в диаметре фарфорово-белого цвета с участками эритемы по периферии, единичными расширенными сосудами.

В заушных складках очаги инфильтрации розово-красного цвета, с четкими границами, чередующиеся с очагами атрофии розового цвета.



Кожа лица гиперемирована, шелушится: накануне проведена процедура **RF-лифтинга!!!**

**RF-лифтинг** - аппаратная косметологическая методика омоложения кожи, улучшения её тонуса и состояния, основанная на воздействии электромагнитного излучения высокой частоты.

Абсолютные противопоказания для **RF-лифтинга**:

- Беременность и лактация.
- Онкологические заболевания (в анамнезе или текущие), особенно в зоне воздействия.
- Наличие кардиостимулятора, металлических или электронных имплантов в зоне воздействия.
- Острые инфекционные или воспалительные заболевания.
- Аутоиммунные заболевания (**системная красная волчанка, склеродермия и др.**).
- Сахарный диабет в стадии декомпенсации.
- Нарушения свертываемости крови (гемофилия, прием антикоагулянтов).
- **Поражения кожи в области обработки (экзема, псориаз, atopический дерматит и др.).**

Общий анализ крови: эритроц. –  $4,36 \times 10^{12}/л$ ; Hb – 135г/л; тромбоц. –  $208 \times 10^9/л$ ; лейк. –  $3,52 \times 10^9/л$ ; СОЭ – 12 мм/ч.

Общий анализ мочи: следы уробилиногена.

ANA-профиль отрицательный (антитела к двуспиральной ДНК и антиядерные антитела).

Биохимический анализ крови: повышен прямой билирубин (5,24мкмоль/л).

Гормоны щитовидной железы — норма.

УЗИ щитовидной железы: эхо-признаки диффузных изменений.

УЗИ органов брюшной полости: эхо-признаки хронического холецистита и умеренных диффузных изменений поджелудочной железы.

УЗИ органов малого таза: без особенностей. Менопауза - 2 месяца.

**Принимала препарат «ТриРегол» до октября 2025 г. в течении 15 лет с целью контрацепции.**

# Роль комбинированных оральных контрацептивов в манифестации СКВ

Комбинированные оральные контрацептивы (КОК), такие как ТриРегол, содержащие эстрогены первого и второго поколения, могут провоцировать или усугублять системную красную волчанку у предрасположенных лиц. Это происходит за счет эстрогензависимой стимуляции иммунной системы, что приводит к гиперпродукции аутоантител и усилению воспалительных процессов. Эстрогены способствуют дифференцировке В-лимфоцитов, которые начинают вырабатывать антитела против собственных клеток организма, в частности, против компонентов клеточного ядра. Препарат может выступать триггером, запускающим манифестацию заболевания у женщин с генетической склонностью или латентным течением волчанки.

Паневин Т. С., Попкова Т. В., Решетняк Т. М., Кошелева Н. М., Ледина А. В. МЕНОПАУЗАЛЬНАЯ ГОРМОНОТЕРАПИЯ ПРИ СИСТЕМНОЙ КРАСНОЙ ВОЛЧАНКЕ: PRO ET CONTRA // Научно-практическая ревматология. 2023. №1.

Была взята диагностическая биопсия, рекомендована консультация гинеколога – эндокринолога с целью коррекции перименопаузальных расстройств; на время дообследования: шампунь Кериум ДС, на очаги алопеции крем Элидел 1 р/д вечером.



Через 2 недели были получены результаты гистологического исследования:

микроскопическое описание: в эпидермисе гиперкератоз в устье волосяных фолликулов и паракератоз. На отдельных участках атрофия эпидермиса преимущественно за счет атрофии базального слоя и атрофии мальпигиевой сети. Очаговый акантоз. В базальном слое атрофические изменения обусловлены вакуольной дистрофией клеток. В верхней части дермы очаговый инфильтрат из преобладающих лимфоцитов, единичных плазмоцитов и гистиоцитов, с эпидермотропизмом и тропизмом к эпителию фолликулов, участки базофильной дегенерации коллагена.

Гистологическое заключение: картина, характерная для **дискоидной красной волчанки**.

# **Выводы**

**Все пациенты с рубцовыми алопециями должны обследоваться с целью исключения системных процессов**

*Спасибо за внимание!*

