ФЕДЕРАЛЬНОЕ ГОСУДАРСТВЕННОЕ БЮДЖЕТНОЕ ОБРАЗОВАТЕЛЬНОЕ УЧРЕЖДЕНИЕ ВЫСШЕГО ОБРАЗОВАНИЯ «ДОНЕЦКИЙ ГОСУДАРСТВЕННЫЙ МЕДИЦИНСКИЙ УНИВЕРСИТЕТ ИМЕНИ М. ГОРЬКОГО» МИНИСТЕРСТВА ЗДРАВООХРАНЕНИЯ РОССИЙСКОЙ ФЕДЕРАЦИИ

КАФЕДРА ДЕРМАТОВЕНЕРОЛОГИИ И КОСМЕТОЛОГИИ

ОСОБЕННОСТИ НАРУЖНОЙ ТЕРАПИИ ПОРАЖЕНИЙ КОЖИ У НОВОРОЖДЕННЫХ

Корчак И.В.

Соломяная В.Д.

Донецк, 17.12.2025 г.

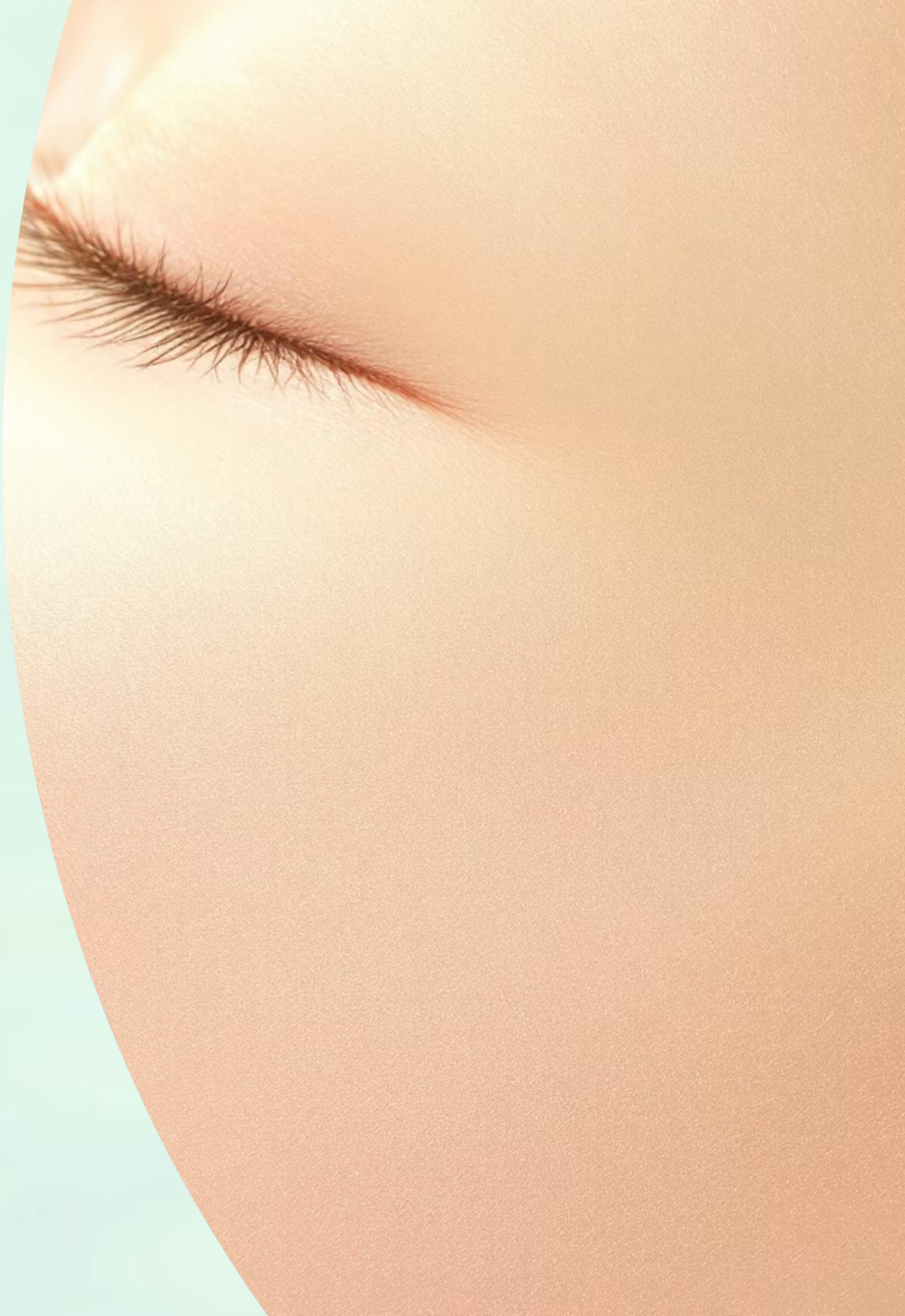

АКТУАЛЬНОСТЬ ПРОБЛЕМЫ

Физиологические особенности

Кожа новорожденного — орган с незавершенной барьерной функцией, повышенной проницаемостью и уязвимостью к внешним воздействиям. Это делает младенцев особенно чувствительными к травмам, инфекциям и дерматозам.

Клиническая значимость

Рост числа **недоношенных детей** и малышей с низкой массой тела в ОРИТН требует создания безопасных и эффективных методов наружной терапии, адаптированных к особенностям незрелой кожи.

Реализация научно обоснованных подходов позволяет не только лечить имеющиеся поражения, но и предотвращать их развитие, снижать риск инфекционных и аллергических осложнений, улучшать качество жизни ребенка.

The Royal Children’s Hospital Melbourne. Neonatal and infant skin care: Clinical guideline [Electronic resource]. — 2023. — URL: https://www.rch.org.au/rchcpg/hospital_clinical_guideline_index/neonatal___infant_skin_care (accessed: 09.11.2025).

СТРУКТУРНЫЕ ОСОБЕННОСТИ КОЖИ НОВОРОЖДЕННОГО

Эпидермис

У доношенных новорожденных роговой слой на 30% тоньше, чем у взрослых. У недоношенных — всего 2-3 слоя корнеоцитов.

Дерма и подкожная клетчатка

Дермально-эпидермальное соединение уплощено, дерма тоньше и менее зрелая, что повышает риск повреждений.

Барьерная функция

Повышенная трансэпидермальная потеря воды (TEWL), щелочной pH поверхности (6,3-7,5), высокая скорость десквамации.

Тонкая кожа обладает большей проницаемостью для внешних веществ, выше риск потери влаги, тепла и проникновения инфекций. Эти анатомические особенности имеют прямое значение для выбора наружных средств.

Пропедевтика педиатрии. Модуль 2 [Текст] : учебное пособие для студентов 3 курса медицинских факультетов / [Юлиш Е. И., Кривущев Б. И., Балычевцева И. В. и др.] ; под ред. Е. И. Юлиша. — 2-е изд., испр. и доп. — Донецк, 2012. — 248 с.

ОБЩИЕ ПРИНЦИПЫ НАРУЖНОЙ ТЕРАПИИ

01

Минимизация вмешательства

Применять только лицензированные средства фармацевтического качества. Минимальное использование агрессивных очищающих средств, пластырей с клеем, особенно у недоношенных.

02

Сохранение барьера кожи

Поддержание оптимального увлажнения, снижение TEWL, поддержка кислотного pH и микробиома. Использование защитных барьеров в зонах риска.

03

Безопасность дозировки

Минимально эффективная концентрация с учетом массы тела, гестационного возраста, зоны нанесения. Мониторинг системной абсорбции.

04

Профилактика прежде лечения

Ежедневный осмотр, мягкое очищение, защитные барьеры. Медикаментозные вмешательства только при необходимости после оценки риска/пользы.

05

Индивидуализация терапии

Учет доношенности, массы тела, состояния кожи, условий ОРИТН, терморегуляции, медицинских устройств, культурных и семейных факторов.

06

Мониторинг эффективности

Документирование состояния кожи, использование шкал оценки (NSCS), отслеживание побочных эффектов, быстрая коррекция при необходимости.

Oranges, T. Skin physiology of the neonate and infant: clinical implications [Text] / T. Oranges, V. Dini, M. Romanelli // Skin Pharmacology and Physiology. — 2015. — Vol. 28, № 6. — P. 305–313. — DOI: 10.1159/000439101.

КЛЮЧЕВЫЕ ФАКТОРЫ РИСКА И МОНИТОРИНГ

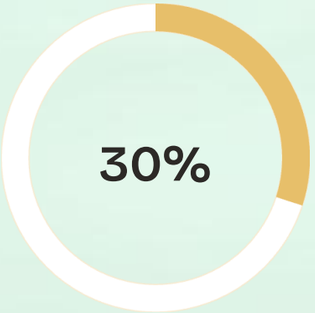

тоньше роговой слой
у доношенных по сравнению
со взрослыми

слоя корнеоцитов
у недоношенных новорожденных

Зоны повышенного внимания

- Область под подгузником — риск переувлажнения и раздражения
- Складки кожи — трение, влажность, мацерация
- Места крепления медицинских устройств
- Зоны контакта с инфузионными линиями

Интеграция ухода: наружная терапия должна согласовываться с терморегуляцией, питанием, инфузионной терапией и профилактикой инфекций. Важно обучение родителей для продолжения корректного ухода после выписки.

Rahma, A. Skin barrier function in infants: update and outlook [Text] / A. Rahma, et al. // Pharmaceutics. — 2022. — Vol. 14, № 2. — Article 433. — DOI: 10.3390/pharmaceutics14020433.

ФИЗИОЛОГИЧЕСКИЕ СОСТОЯНИЯ КОЖИ НОВОРОЖДЁННЫХ

Транзиторные состояния не требуют активного лечения, но необходима тщательная дифференциальная диагностика для исключения патологии и предотвращения избыточного вмешательства.

1

Токсическая эритема новорождённых

Встречается у 30–70% детей. Эритематозные пятна с папулами/пустулами достигают пика на 2–3 сутки, спонтанно регрессируют к 7–10 дню. Требуется только дифференциальная диагностика с инфекцией.

2

Гиперплазия сальных желёз и милиа

Желтоватые папулы на носу и щеках обусловлены материнскими андрогенами. Белесоватые кератиновые кисты саморазрешаются к 2–4 неделям без вмешательства.

3

Акне новорождённых

Неонатальный цефалический пустулёз, связанный с Malassezia spp. и андрогенной стимуляцией. Регресс к 3–6 месяцам. При выраженных формах — кетоконазол 2% крем.

Пропедевтика педиатрии. Модуль 2 [Текст] : учебное пособие для студентов 3 курса медицинских факультетов / [Юлиш Е. И., Кривущев Б. И., Балычевцева И. В. и др.] ; под ред. Е. И. Юлиша. — 2-е изд., испр. и доп. — Донецк, 2012. — 248 с.

ИНФЕКЦИОННЫЕ ДЕРМАТОЗЫ: ДИАГНОСТИКА И ТЕРАПИЯ

Буллёзное импетиго

Стафилококковая инфекция с формированием фликтен, эрозий и медовых корок.

Терапия: мупироцин 2% мазь 3 раза в сутки 5–7 дней. Альтернатива — фукорцин + банеоцин порошок.

Пузырчатка новорождённых

SSSS-синдром с положительным симптомом Никольского.

Требует системной антибиотикотерапии + местно физиологичный раствор и цинк-гиалуронат гель.

Кандидозный пелёночный дерматит

Яркая эритема с сателлитными пустулами в складках и перианальной зоне. Подтверждение — псевдомицелий при микроскопии.

Лечение: клотримазол 1% крем 2 раза в сутки 10–14 дней + цинковая паста.

Kutlubay, Z. Newborn skin: common skin problems [Text] / Z. Kutlubay, A. Tanakol, B. Engin, C. Onel, E. Simsek, S. Serdaroglu, Y. Tuzun, E. Yilmaz, B. Eren // Maedica (Bucur). — 2017. — Vol. 12, № 1. — P. 42–47.

ПЕЛЁНОЧНЫЙ ДЕРМАТИТ: СТРАТИФИКАЦИЯ ТЕРАПИИ

Степень I: Эритема

Покраснение без инфильтрации.
Терапия: декспантенол 5% + оксид цинка 10% крем 3–4 раза в сутки. Профилактика: смена подгузника каждые 2–3 часа, воздушные ванны 10–15 минут.

Степень II: Папулы и везикулы

Появление папулезных элементов, везикул, мацерации кожи.
Терапия: паста Лассара + клотримазол 1% крем 2 раза в сутки при присоединении грибковой флоры.

Степень III: Эрозии и язвы

Глубокие повреждения кожи с образованием эрозий.
Терапия: гидроколлоидные повязки + бетаметазон 0,05% не более 1 раза в сутки курсом до 3 дней под контролем.

Wilborn, D. Skin care in neonates and infants: a scoping review [Text] / D. Wilborn [et al.] // Skin Pharmacology and Physiology. — 2023. — Vol. 36, № 2. — P. 51–65. — DOI: 10.1159/000528621.

ЭМОЛЕНТЫ: ОСНОВА ПОДДЕРЖАНИЯ БАРЬЕРНОЙ ФУНКЦИИ

Эмоленты восстанавливают барьерную функцию кожи, уменьшают трансэпидермальную потерю воды (TEWL) и предотвращают повреждения. У недоношенных детей доказано снижение риска инфекций при раннем применении.

Состав и безопасность

Гипоаллергенные средства без отдушек, минимальное количество консервантов. Предпочтение кремам и мазям перед лосьонами для лучшего барьер-эффекта.

Особенности применения

У доношенных: 1–2 раза в день на участки склонности к сухости. У недоношенных: начинать с малой дозы, избегать растительных масел без клинических данных.

Ограничения доказательной базы

Профилактика атопического дерматита у здоровых доношенных остаётся предметом дискуссий. Наибольшая эффективность — в высокорисковых группах.

Goodarzi, H. Neonatal dermatology: the normal, the common, and the serious [Text] / H. Goodarzi, T. T. Wu, J. Wang, J. M. Teng // NeoReviews. — 2021. — Vol. 22, № 1. — P. e40–e51. — DOI: 10.1542/neo.22-1-e40.

АНТИСЕПТИКИ И ТОПИЧЕСКИЕ АНТИМИКРОБНЫЕ СРЕДСТВА

Принципы безопасного применения

Антисептики и антимикробные средства применяются только после верификации этиологии поражения. У новорождённых повышена системная абсорбция через кожу, поэтому критически важен выбор препаратов с доказанной безопасностью.

- **Бактериальные инфекции:** мупироцин 2% мазь, фукорцин + банеоцин порошок
- **Грибковые поражения:** клотримазол 1% крем, нистатиновая паста
- **Контроль:** ограниченная зона нанесения, короткий курс 5–10 дней

Важно: Антисептики не заменяют базовый уход. Хлоргексидин >0,5% и повидон-йод могут вызывать контактный дерматит у недоношенных.

Gupta, P. Evidence-based consensus recommendations for skin care in healthy, full-term neonates in India [Text] / P. Gupta, K. Nagesh, P. Garg, J. Thomas, P. Suryawanshi, G. Sethuraman, R. D. Hazarika, R. J. Verma, C. S. Kumar, S. Kumari, S. Taneja, V. Chavhan, P. Thakor, A. Pandita // Pediatric Health, Medicine and Therapeutics. — 2023. — Vol. 14. — P. 249–265. — DOI: 10.2147/PHMT.S414091.

МЕДИКАМЕНТОЗНАЯ ТОПИЧЕСКАЯ ТЕРАПИЯ: КОРТИКОСТЕРОИДЫ

Топические кортикостероиды у новорождённых применяются строго по показаниям при выраженном воспалительном процессе, не отвечающем на базовую терапию. Высокий риск системной абсорбции требует особой осторожности.

Показания и ограничения

Только низкопотентные препараты (гидрокортизон 0,5–1%) коротким курсом на ограниченную поверхность. Избегать лица, складок, области под подгузником без строгой необходимости.

Режим применения

Не более 1 раза в сутки курсом 3–5 дней (на лице — 1–2 дня) с ежедневной оценкой состояния кожи. При улучшении — немедленная отмена препарата.

Профиль безопасности

Риск супрессии надпочечников и задержки роста при длительном применении. Предпочтительна стратегия: барьер + эмолент + устранение причин раздражения перед назначением ГКС.

Goodarzi, H. Neonatal dermatology: the normal, the common, and the serious [Text] / H. Goodarzi, T. T. Wu, J. Wang, J. M. Teng // NeoReviews. — 2021. — Vol. 22, № 1. — P. e40–e51. — DOI: 10.1542/neo.22-1-e40.

ИННОВАЦИИ В НАРУЖНОЙ ТЕРАПИИ

Биомиметические формулы

Липидные композиции с церамидами, холестерином и натуральным увлажняющим фактором (NMF) имитируют естественный барьер кожи, снижая TEWL на 30–40%.

Пробиотики и постбиотики

Средства с Lactobacillus и Bifidobacterium поддерживают микробиом кожи, снижая риск атопического дерматита и вторичных инфекций у новорождённых.

Нанотехнологии

Липосомальная доставка активных веществ обеспечивает точное проникновение в нужный слой эпидермиса, минимизируя системную абсорбцию у недоношенных.

Salam, R. A. Emollient therapy for preterm newborn infants — evidence from systematic reviews [Text] / R. A. Salam, et al. // BMC Public Health. — 2013. — Vol. 13, Suppl. 3. — Article S31. — DOI: 10.1186/1471-2458-13-S3-S31.

ЦИФРОВОЙ МОНИТОРИНГ И ПЕРСОНАЛИЗАЦИЯ УХОДА

Неинвазивные технологии оценки

Современные системы мониторинга позволяют объективно оценивать состояние кожи новорождённых в режиме реального времени, адаптируя протоколы ухода к индивидуальным потребностям ребёнка.

01

Измерение TEWL и pH

Оценка трансэпидермальной потери воды и кислотности кожи для контроля эффективности терапии

02

Персонализированные протоколы

Учёт гестационного возраста, состояния кожи и зон риска повышает безопасность

03

Обучение родителей

Мобильные приложения с AR-инструкциями для правильного домашнего ухода

- Перспектива: Интеграция носимых датчиков с электронными медицинскими картами для непрерывного мониторинга состояния кожи в ОРИТН.

Wilborn, D. Skin care in neonates and infants: a scoping review [Text] / D. Wilborn, et al. // Skin Pharmacology and Physiology. — 2023. — Vol. 36, № 2. — P. 51–65. — DOI: 10.1159/000528621.

ЗАКЛЮЧЕНИЕ: КОМПЛЕКСНЫЙ ПОДХОД К ТЕРАПИИ

Кожа новорождённых требует индивидуализированного подхода с учётом незрелости барьера, высокой проницаемости и уязвимости к инфекциям. Современная стратегия объединяет доказательную медицину, инновационные формулы и цифровые технологии.

Ранняя поддержка барьера

Профилактика дерматозов с первых дней жизни — ключ к здоровью кожи

Дозированная терапия

Минимизация системной абсорбции и строгий контроль применения активных средств

Биомиметические формулы

Использование церамидов, пробиотиков и нанотехнологий повышает эффективность

Цифровой мониторинг

Персонализация протоколов и обучение родителей улучшают качество ухода

Развитие доказательной базы

Необходимы крупные РКИ, стандартизация исходов и долгосрочные наблюдения

Интеграция современных наружных средств, профилактических мер и цифровых решений обеспечивает безопасный уход за кожей новорождённых, снижает риск осложнений и улучшает качество жизни ребёнка и семьи.

Wilborn, D. Skin care in neonates and infants: a scoping review [Text] / D. Wilborn, et al. // Skin Pharmacology and Physiology. — 2023. — Vol. 36, № 2. — P. 51–65. — DOI: 10.1159/000528621.

СПАСИБО ЗА ВНИМАНИЕ!