

# Периорбитальная зона: нитевой лифтинг+лазерные методы. Как комбинировать?

## **Лукьянченко Елена Николаевна**

к.м.н., доц., доцент кафедры дерматовенерологии и косметологии **ФГБОУ ВО ДонГМУ Минздрава России**, главный врач центра медицинской косметологии «Global Medical Group» г. Донецк

## **Шелехов Сергей Юрьевич**

к.м.н., зав. кафедрой дерматокосметологии КМУ ВШОЗ, Казахстан

## **Захаров Олег Станиславович**

кафедра биоинформатики МБФ ФГАОУ ВО РНИМУ им. Н.И. Пирогова МЗ РФ, г Москва

**29 мая 2026 г. Донецк**




# Комбинированные методики

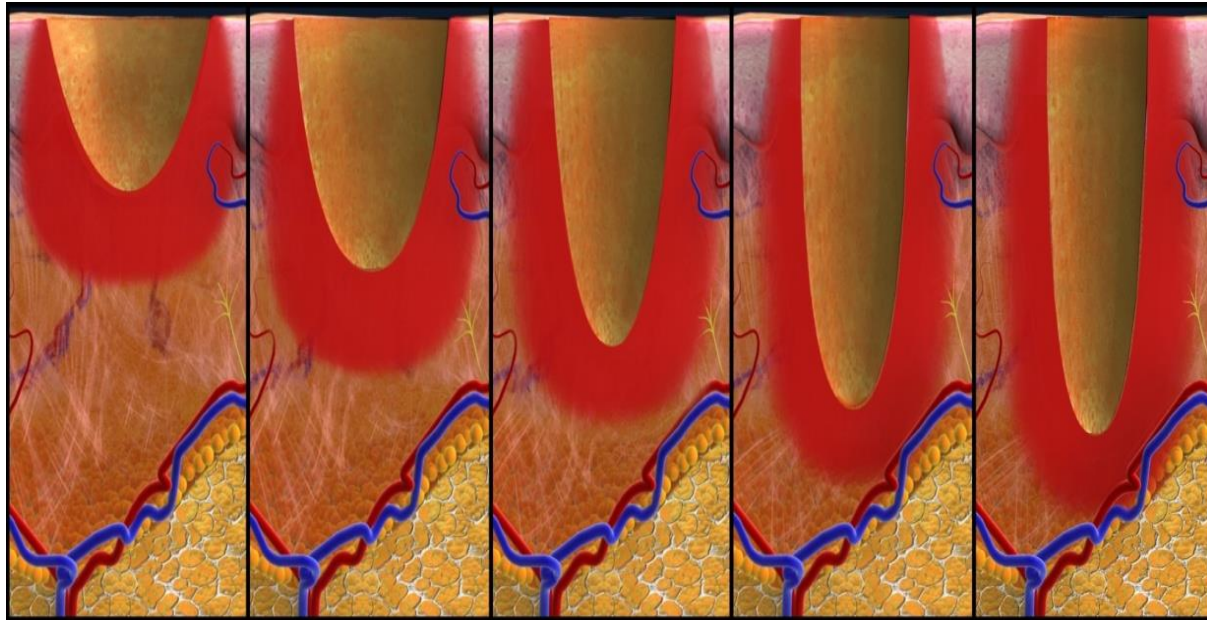
Фракционный CO2-лазер

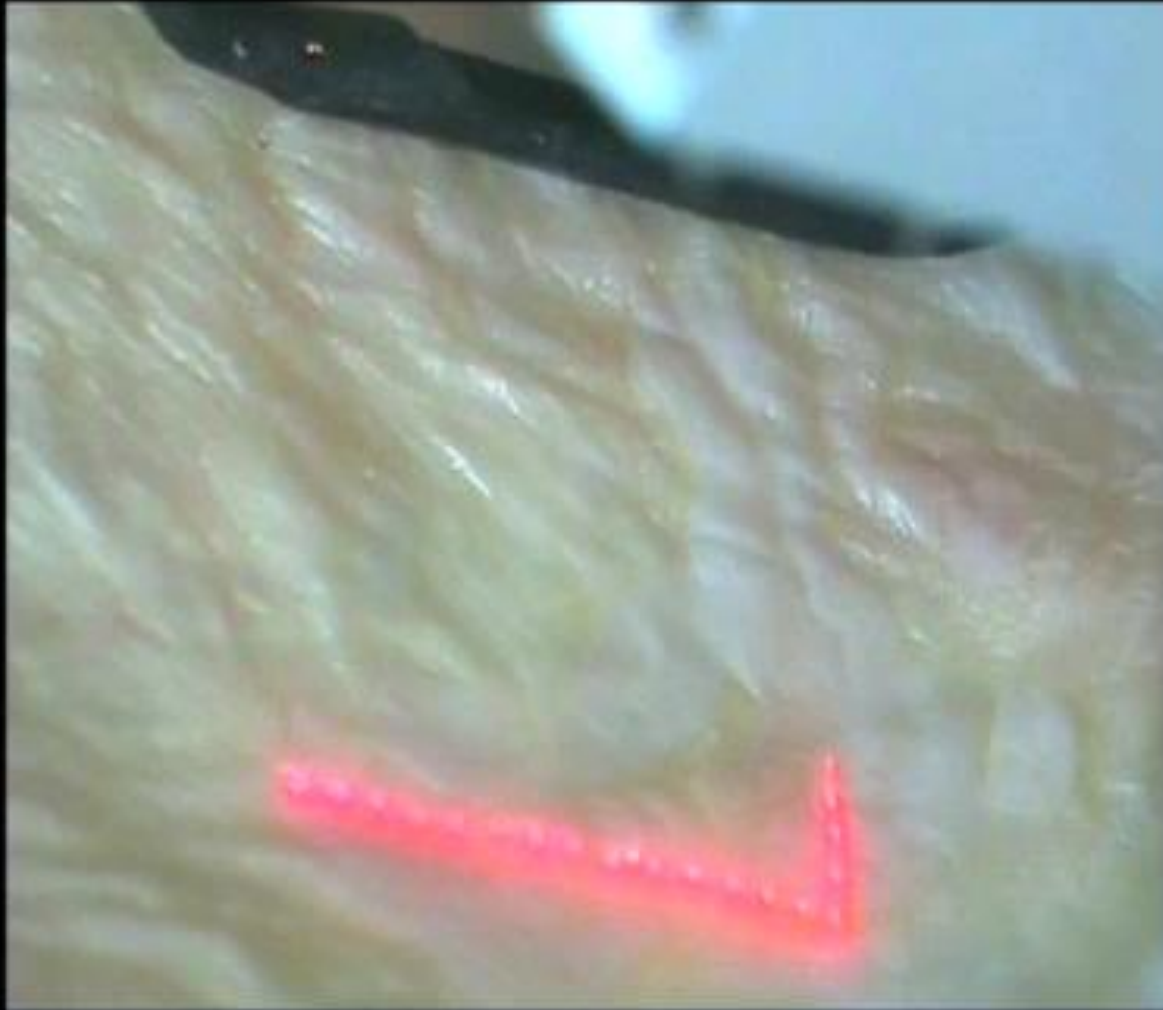


Нити на основе  
поликапролактона и  
полимолочной кислоты



# Дот-терапия (фракционный CO2 лазер)





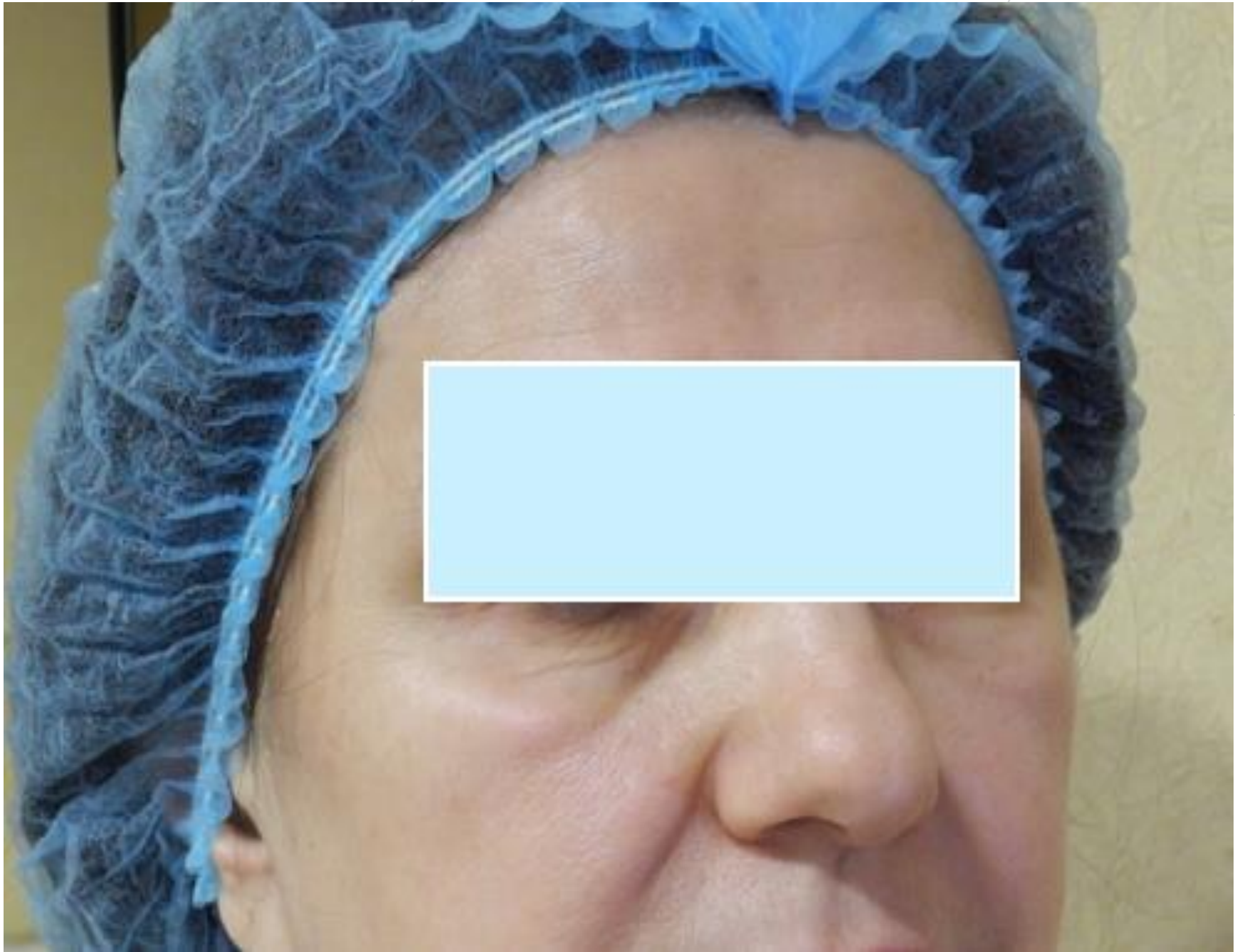smart·P·U·L·S·E

**SCAN MODE:**      **NORMAL**

**POWER:**            30 W

**SPACING:**         750  $\mu\text{m}$

**DWELL:**             2 ms



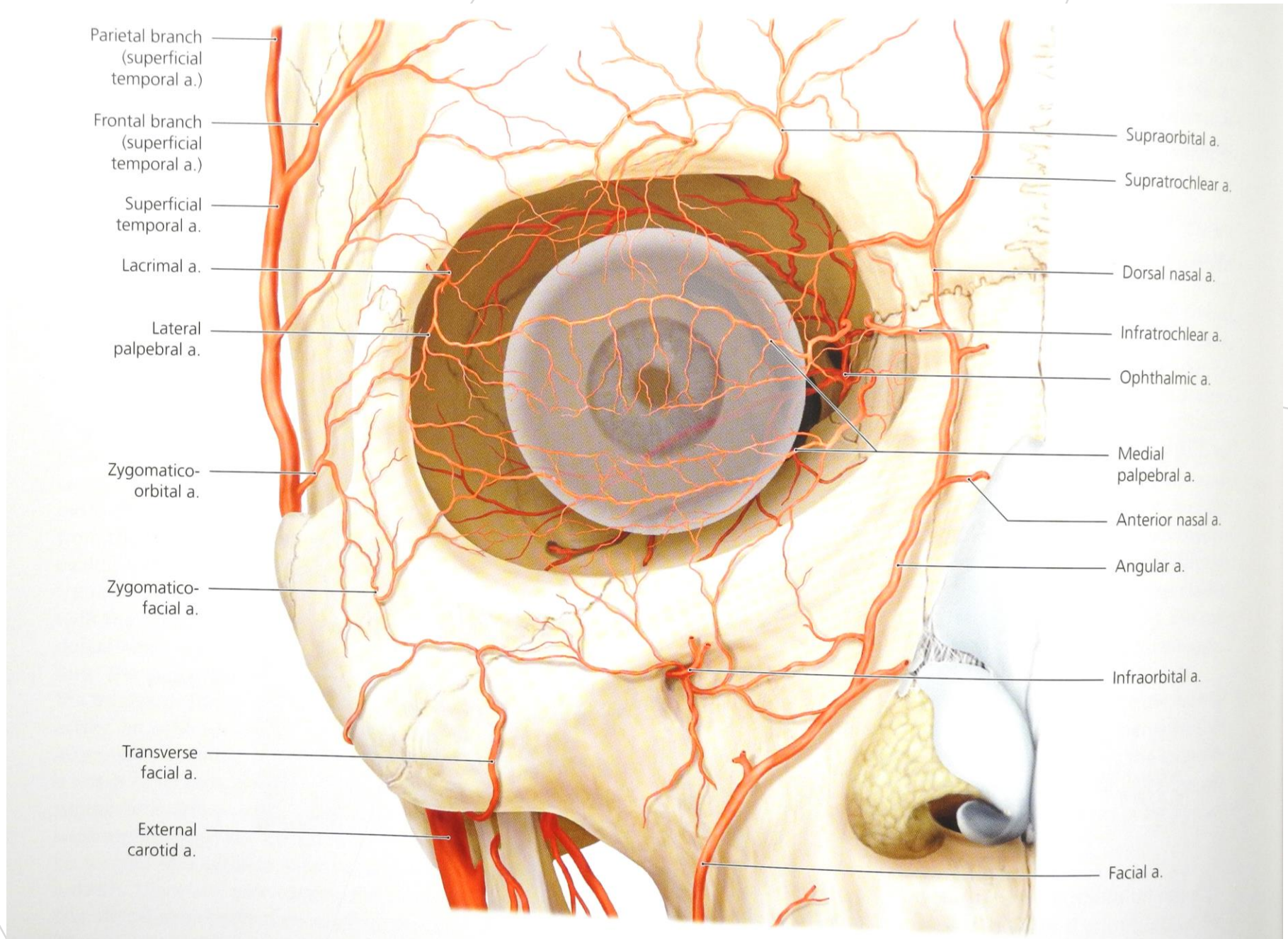
# МАЛЯРНЫЙ МЕШОК

Лимфодренаж

Перемещение кожи

Липолитическая  
терапия

Уплотнение кожи



Parietal branch  
(superficial  
temporal a.)

Frontal branch  
(superficial  
temporal a.)

Superficial  
temporal a.

Lacrimal a.

Lateral  
palpebral a.

Zygomatico-  
orbital a.

Zygomatico-  
facial a.

Transverse  
facial a.

External  
carotid a.

Supraorbital a.

Supratrochlear a.

Dorsal nasal a.

Infratrochlear a.

Ophthalmic a.

Medial  
palpebral a.

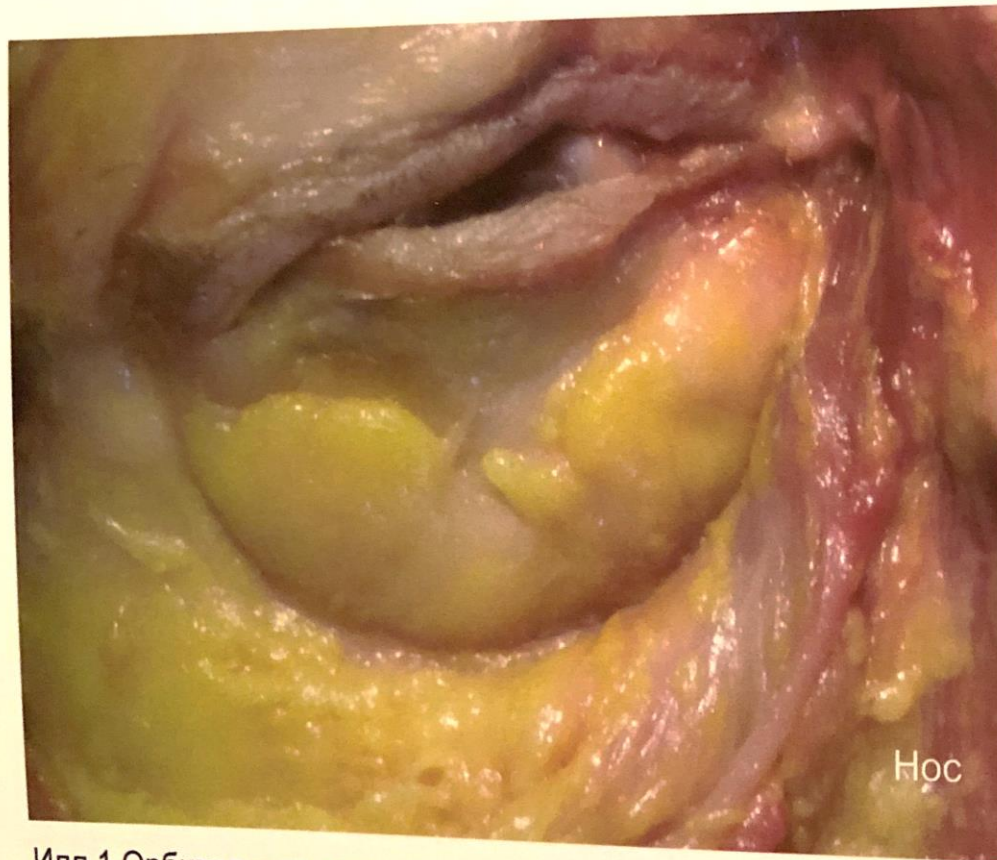Anterior nasal a.

Angular a.

Infraorbital a.

Facial a.

# ПАЛЬПЕБРОМАЛЯРНАЯ СКЛАДКА



Септа

Пальпебрально-малаярная борозда

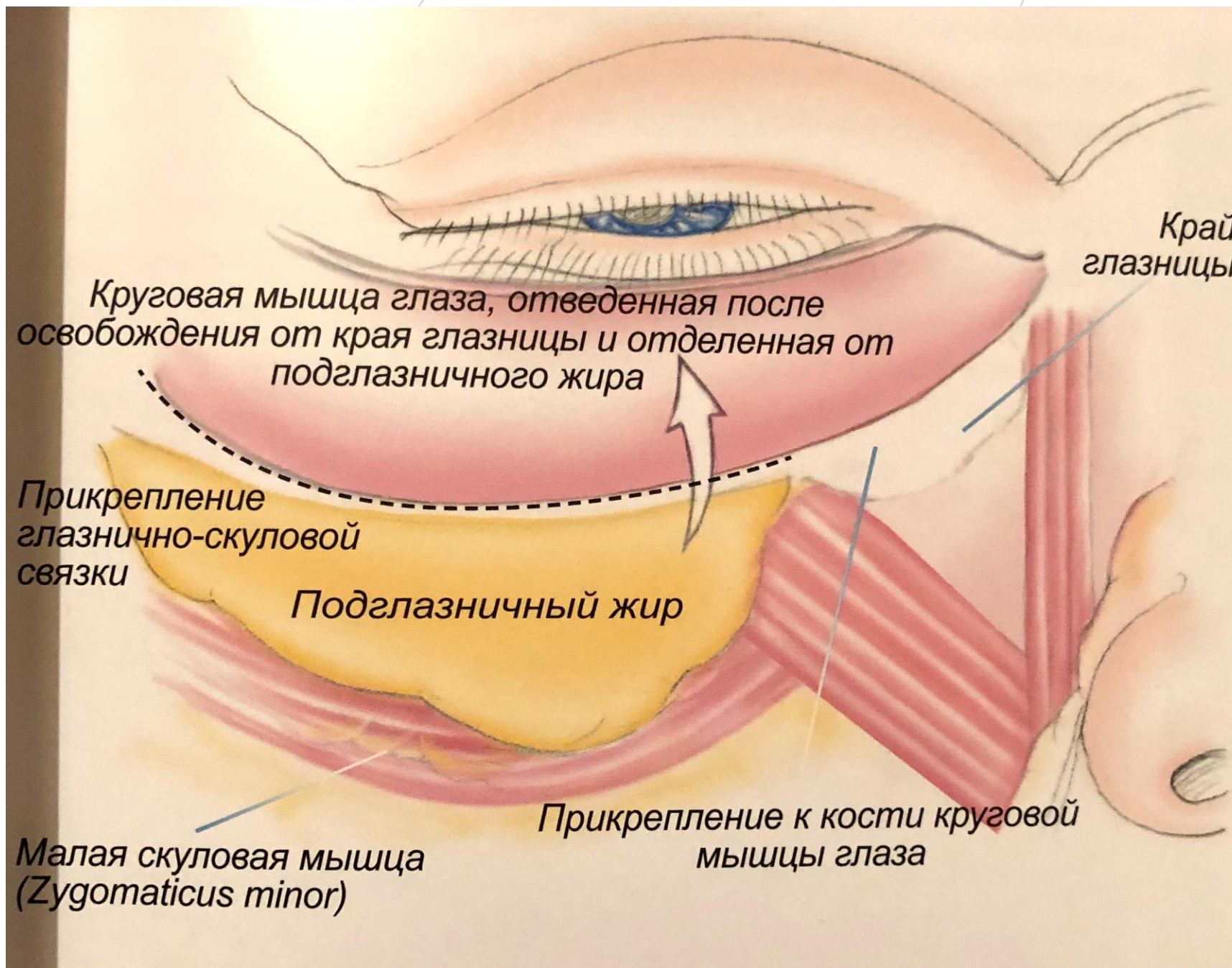
Подглазничный жир

Пальпебральные мешки

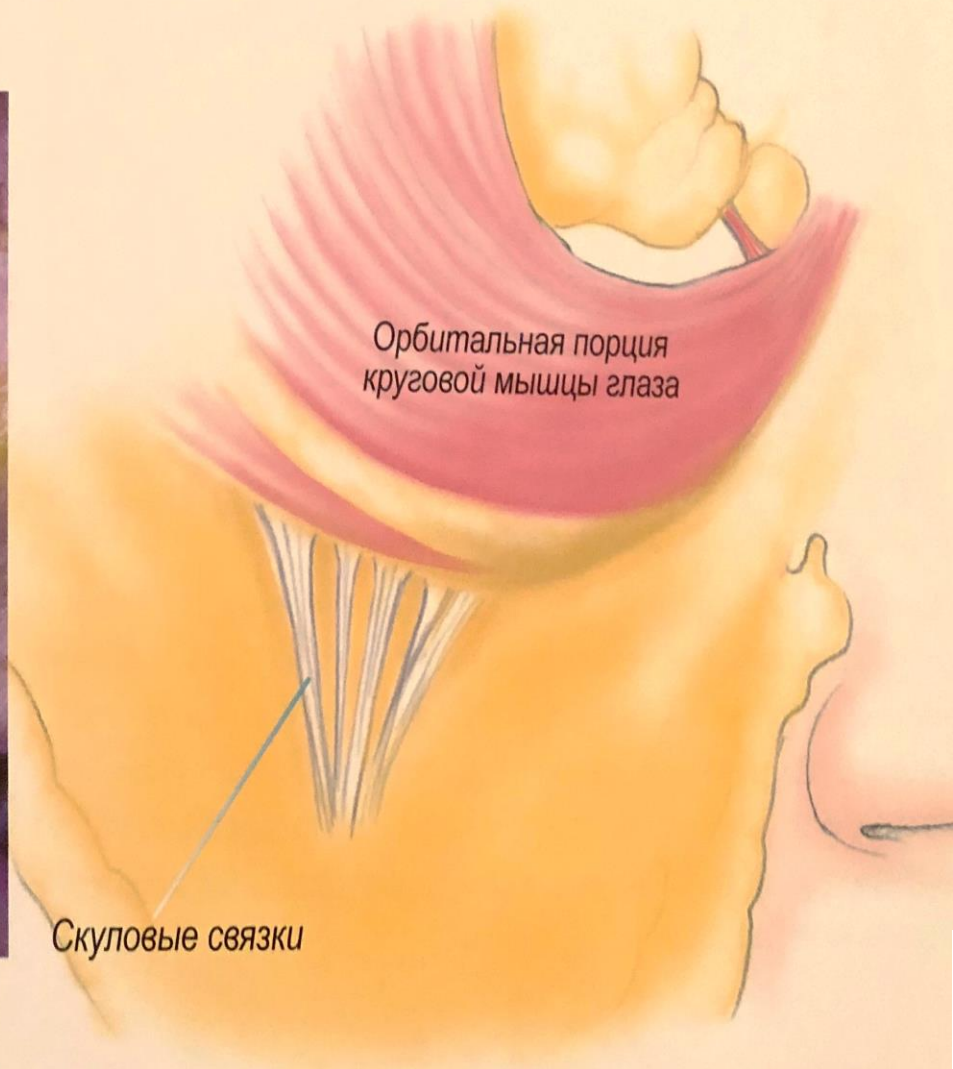
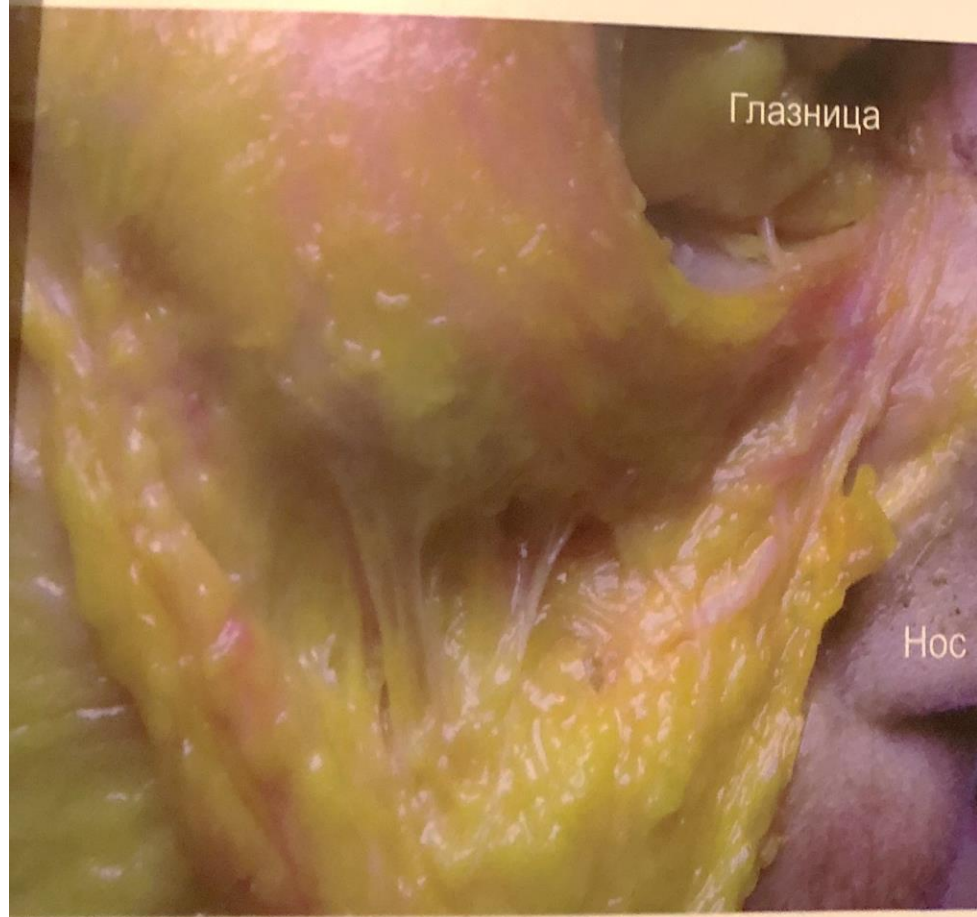Отогнутая круговая мышца глаза

Костный глазнич (Arcus)

Илл.1 Орбитальная порция круговой мышцы глаза отделена от подглазничного жира для того, чтобы была видна пальпебрально-малаярная складка.



Илл. 6 Скуловые связки вдоль нижнего края круговой мышцы глаза.  
Они прикрепляются вблизи большой и малой скуловых мышц.



# Виды нитей для периорбитальной области и малярных мешков

Nano Visage



Nano Vitis






Абсорбция 1 год

2 плетеные нити 5/0, 4 см и 7 см.

# NANO VISAGE + NANO VITIS




**Пальпобромаллярная  
складка + носослезная  
борозда +  
маллярные мешки +  
птоз средней трети  
лица 1 степени**

# NANO VITIS




Пальпобромаллярная  
складка +  
носослезная борозда

# NANO VISAGE + NANO VITIS



**Птоз брови 1  
степени + атония  
кожи верхнего века**

# NANO VITIS



**Атония кожи  
верхнего и  
нижнего века**

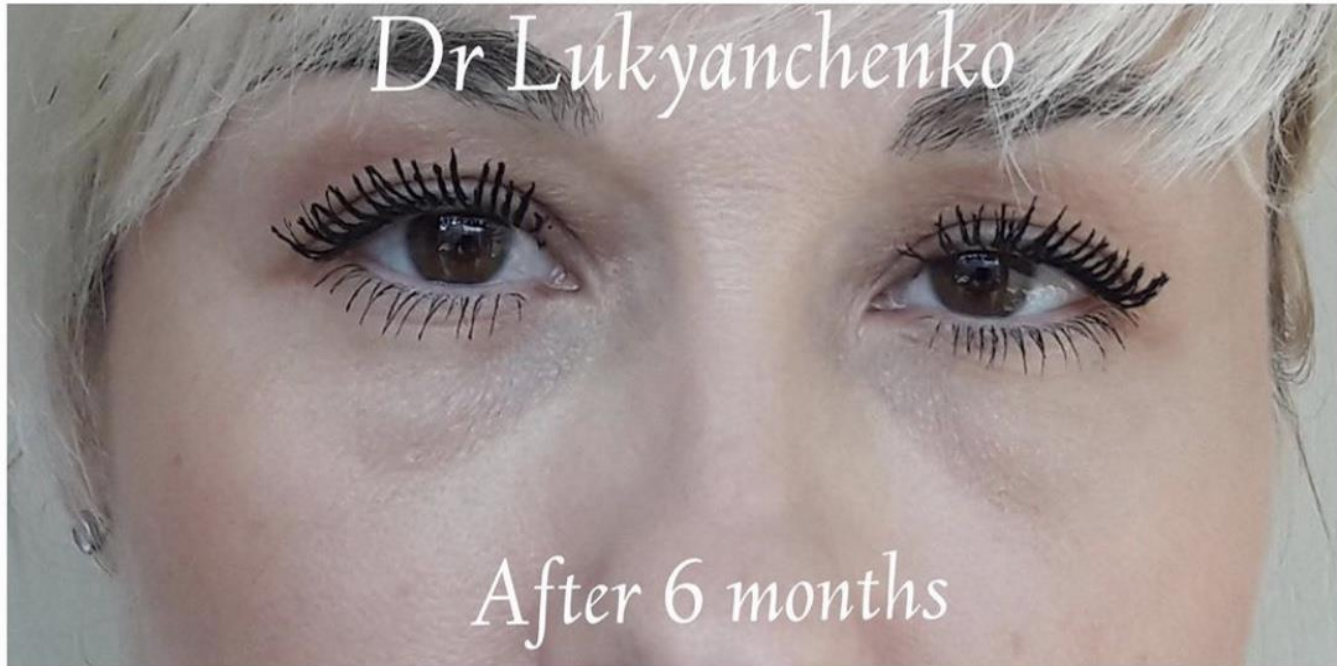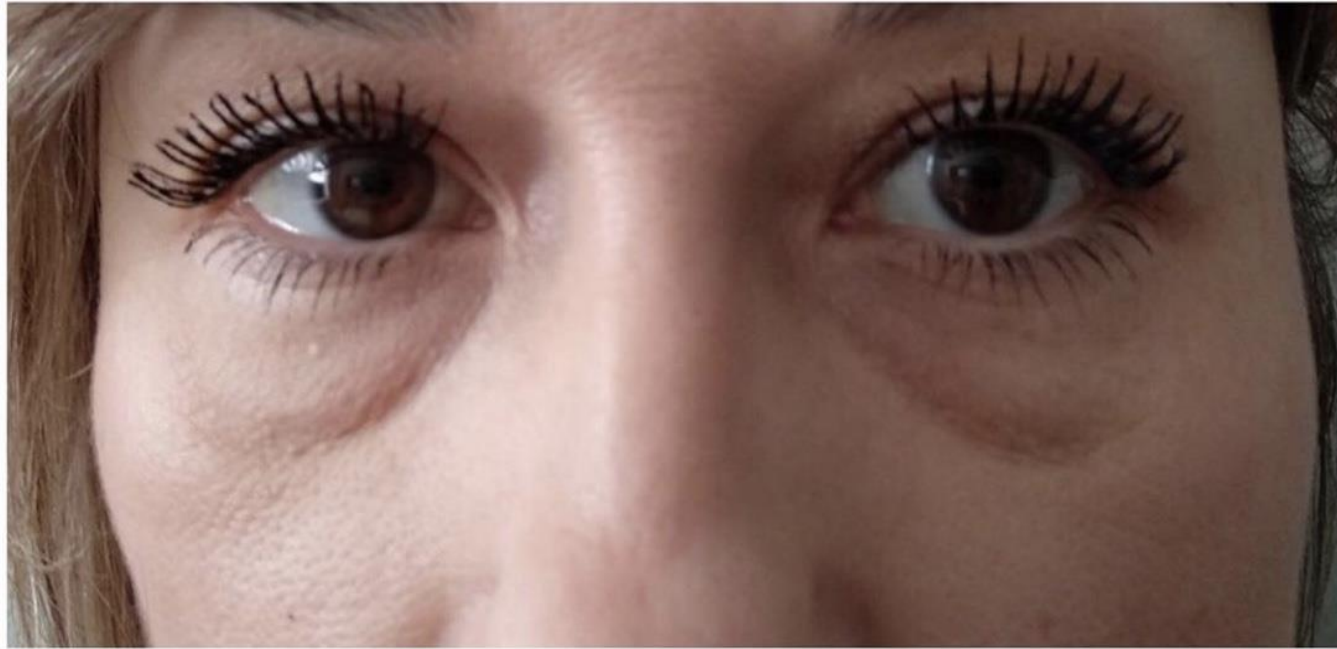# NANO VISAGE + NANO VITIS



**Атония кожи  
нижнего века +  
пальпелбромалярная  
складка + малярный  
мешок + птоз  
средней трети 1  
степени**

# Этапы коррекции

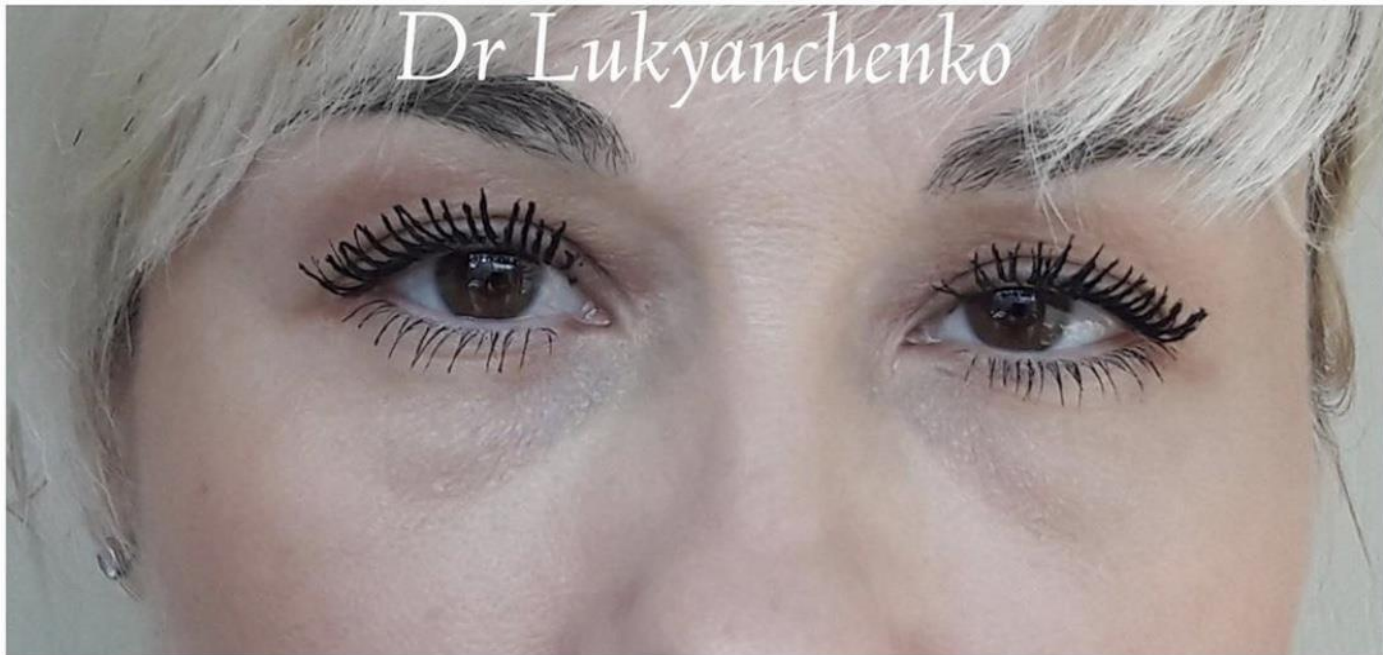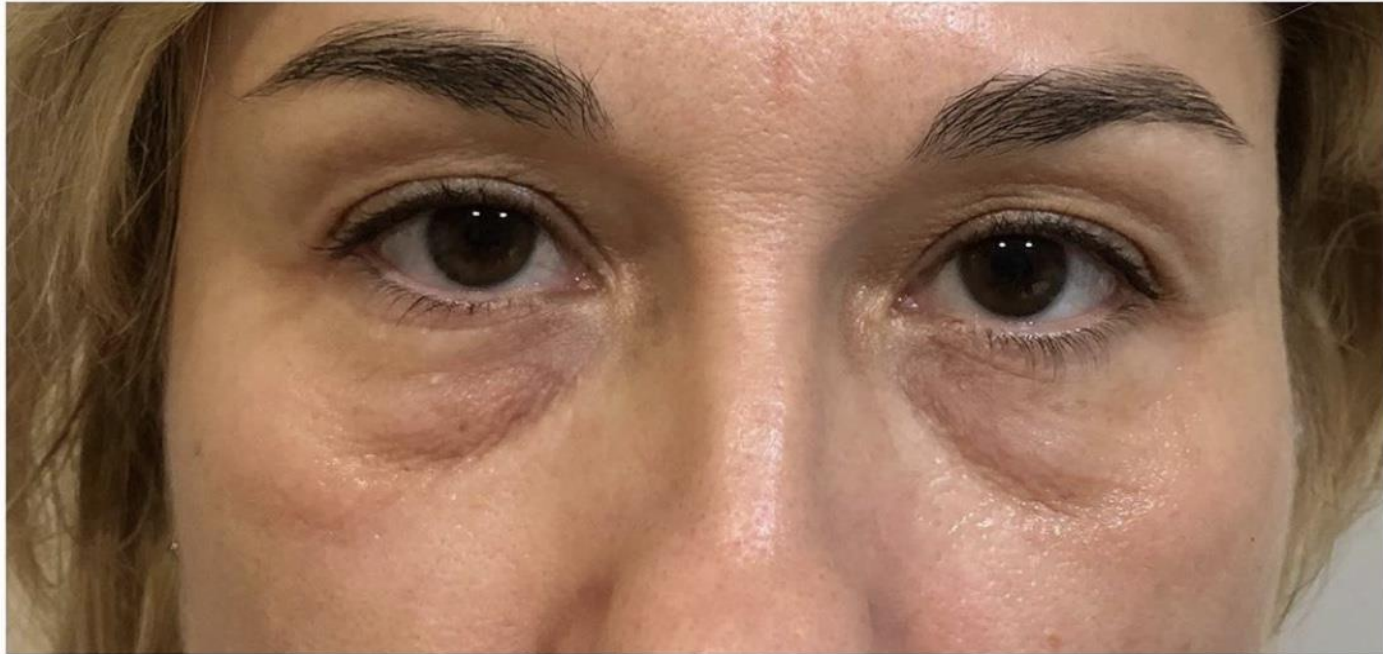- Этап 1-Нитевой лифтинг
- Этап 2- ДОТ-терапия- через 1 месяц для стимуляции неоколлагеногенеза и устранения излишков кожи
- Этап 3-через 2-3 недели биореструктуризация (полинуклеотиды, ГК с аминокислотами, ГК с гидроксипапатитом СА) в фазу пролиферации фибробластов (3 сеанса 1 раз в 2-3 недели)
- Этап 4- контурная пластика и ботулинотерапия
- Этап 5 -нити nano vitis и nano spring для деликатных участков через 6-9 месяцев после 1й манипуляции



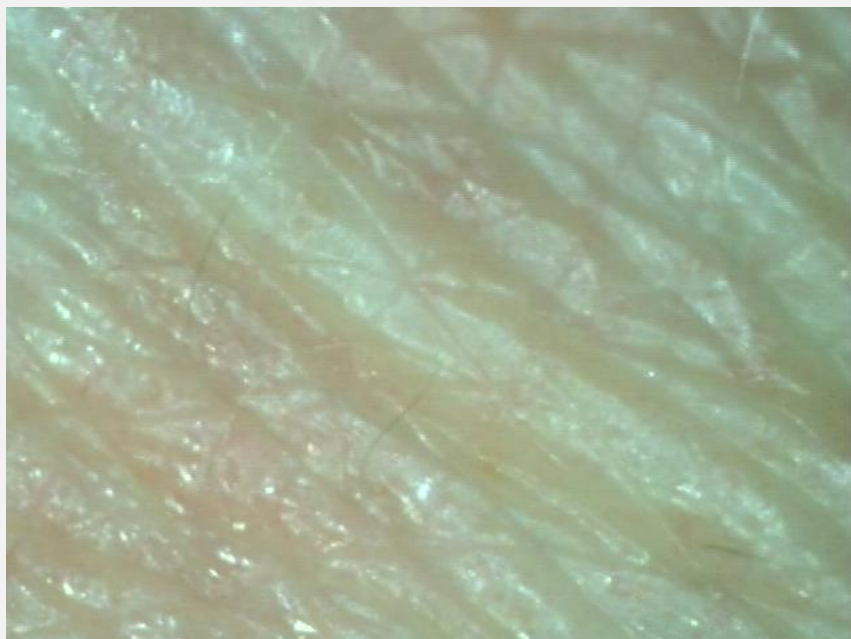*Dr Lukyanchenko*

*After 6 months*





# АРХИТЕКТОНИКА КОЖИ ( ПЕРИОРБИТАЛЬНАЯ ЗОНА)



The background features several overlapping, thin-lined circles in a light gray color, creating a modern, minimalist aesthetic. The circles are centered around the text, with one large circle encompassing most of the page and several smaller ones overlapping it.

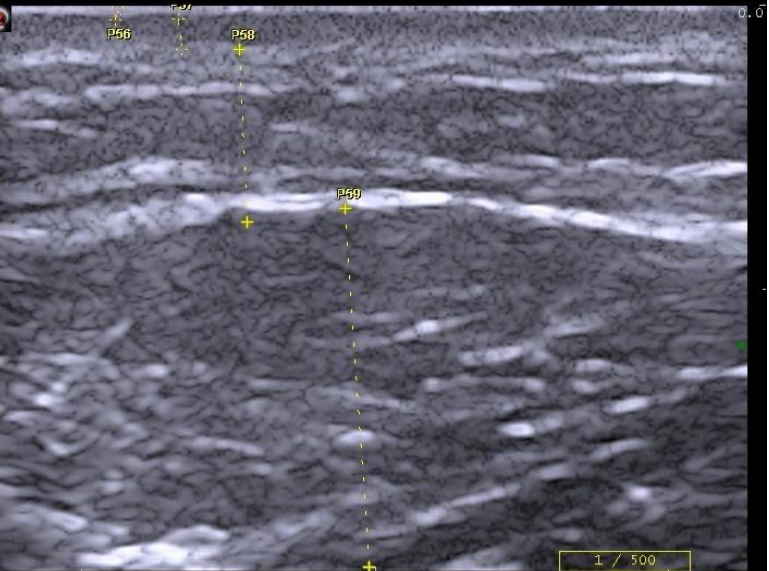
# **УЛЬТРАЗВУКОВАЯ ДИАГНОСТИКА КОЖИ**

ИМЯ  
ОТЯИ  
ЗАВОДСКИЕ

F 22.0 MHz G 50%  
D 10 mm XV 2  
PRC 8/4/H PRS 4  
PST 1/2 MV -

SL3116

P56 0.02 CM  
P57 0.05 CM  
P58 0.30 CM  
P59 0.63 CM

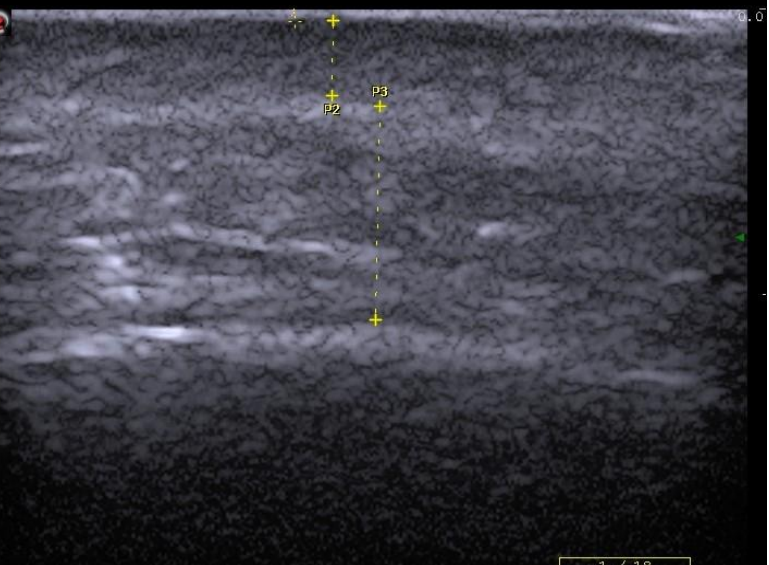


ИМЯ  
ОТЯИ  
ЗАВОДСКИЕ

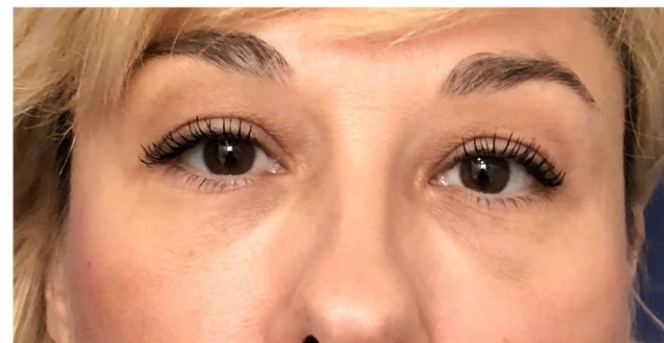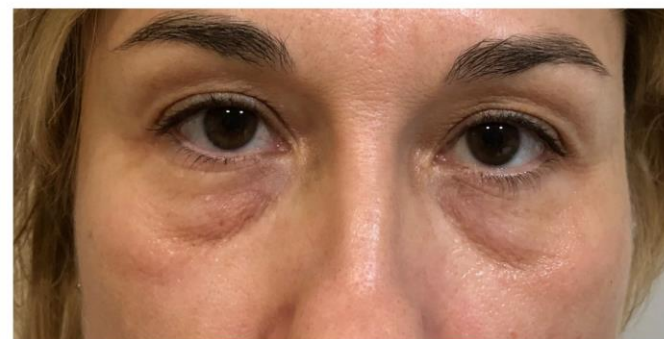F 22.0 MHz G 50%  
D 10 mm XV 2  
PRC 8/4/H PRS 4  
PST 1/2 MV -

SL3116

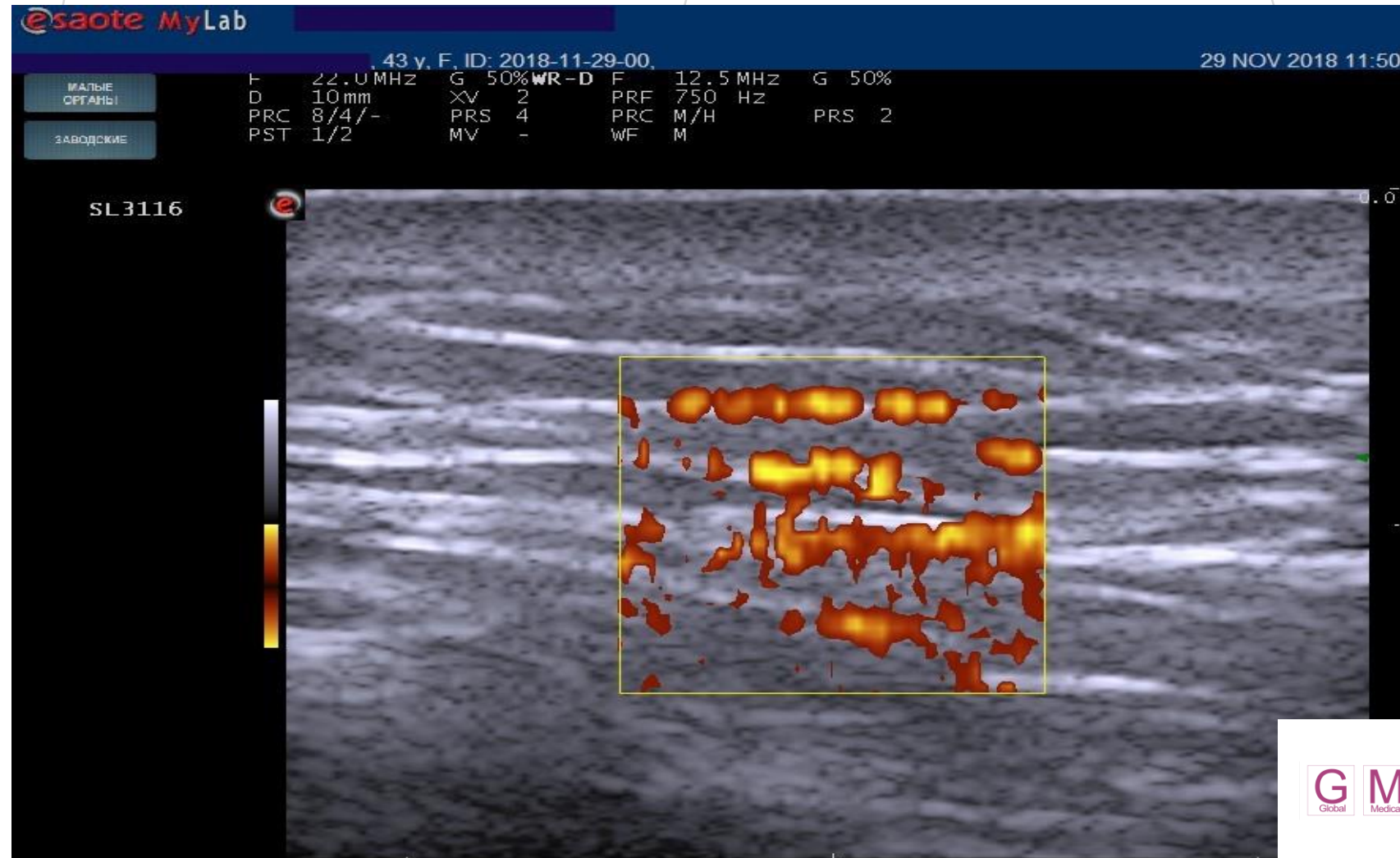
P1 0.02 CM  
P2 0.13 CM  
P3 0.37 CM



# ЧЕРЕЗ 10 МЕСЯЦЕВ



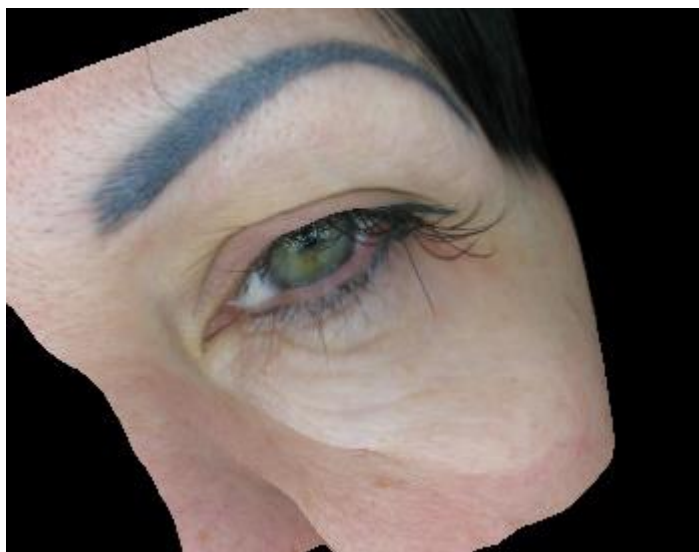# РАННИЙ РЕАБИЛИТАЦИОННЫЙ ПЕРИОД



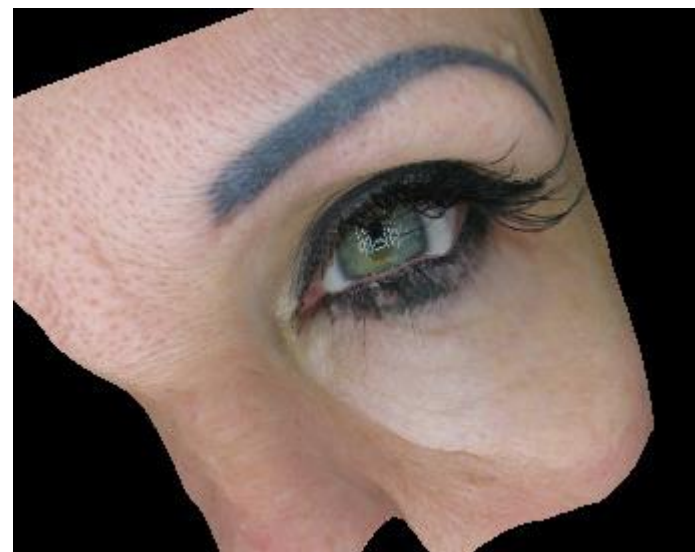# Периорбитальная зона

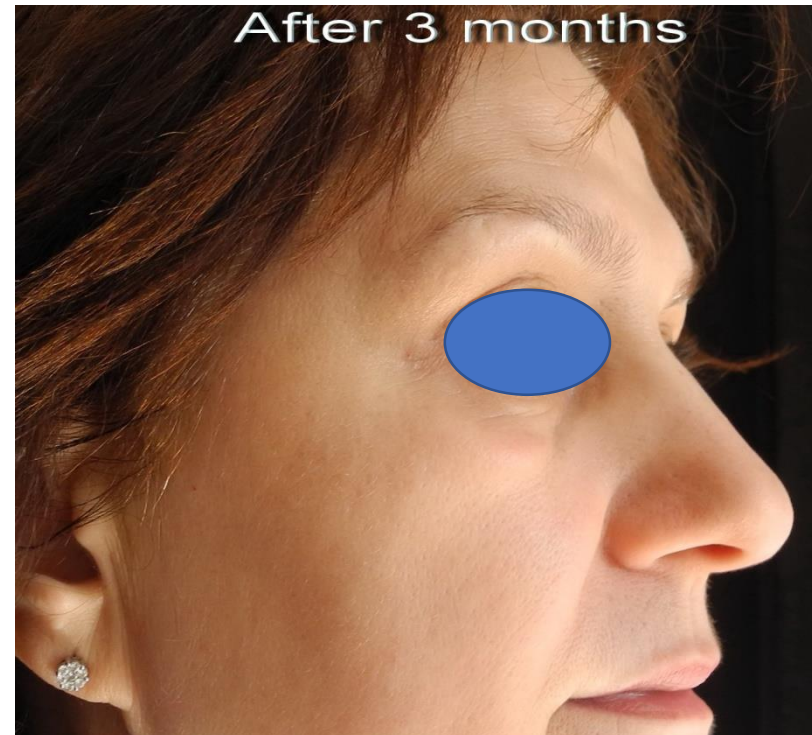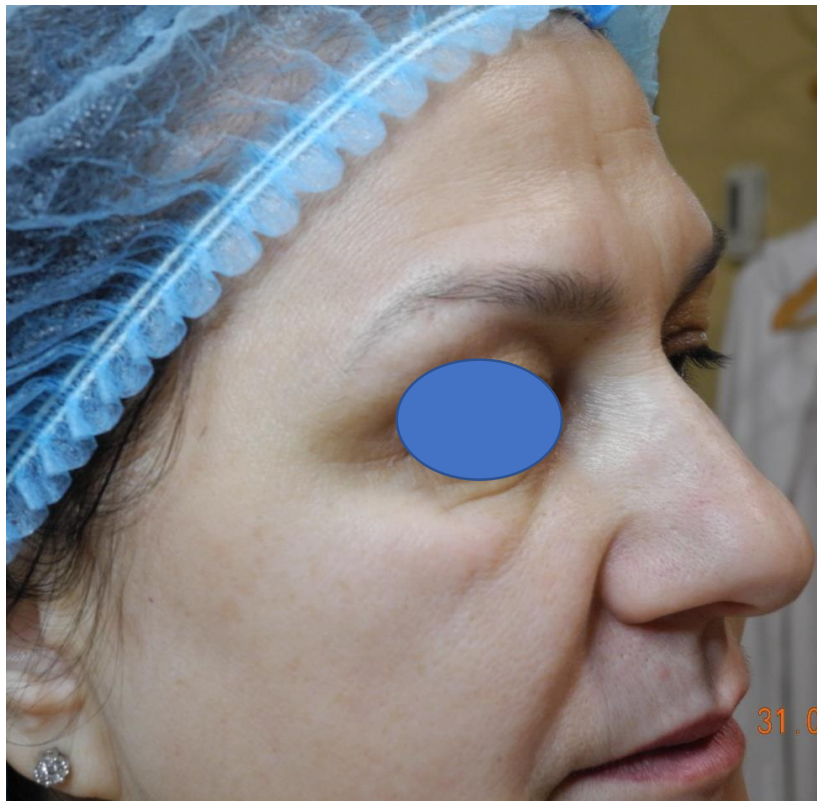napo vitis+1 лазерная шлифовка ( 3D-графика)  
интервал между процедурами 2 месяца

До



Через 3 месяца





Excellence visage в средней трети лица +nano vitis  
(носослезная борозда)

через 1 месяц

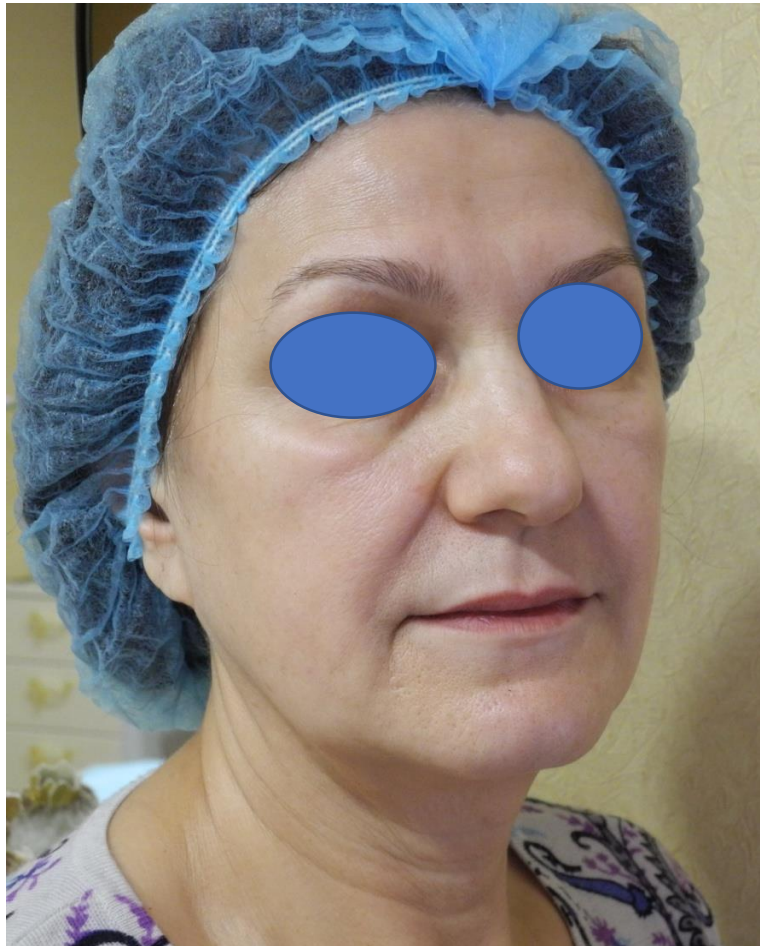1й сеанс лазерной шлифовки

через 1 месяц

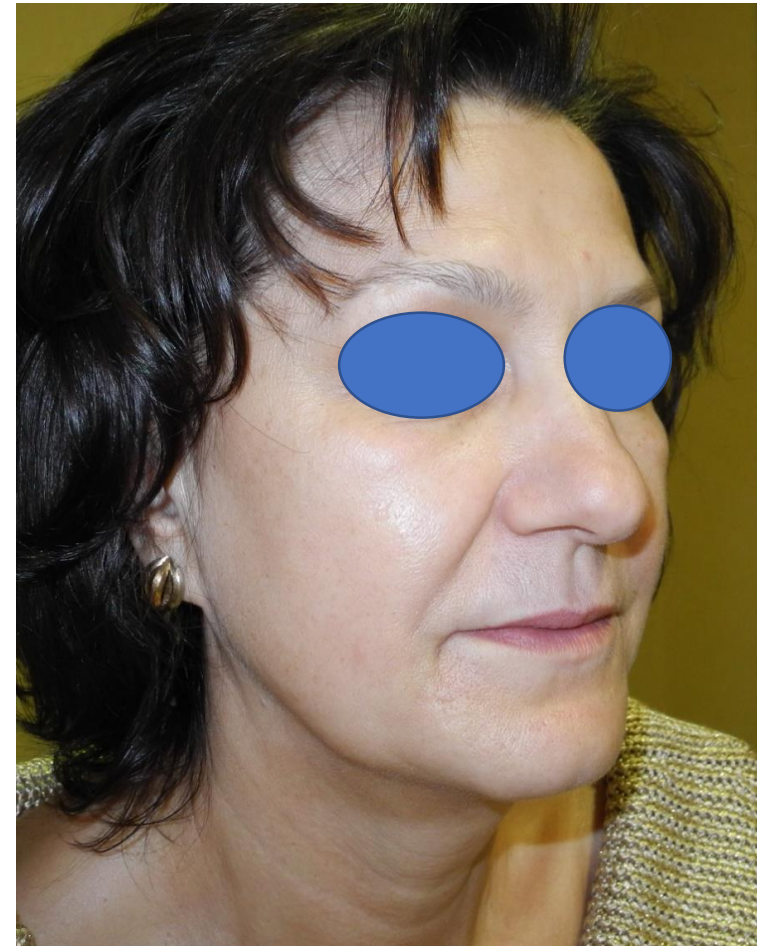2й сеанс лазерной шлифовки

# Нитевой лифтинг + лазерная шлифовка

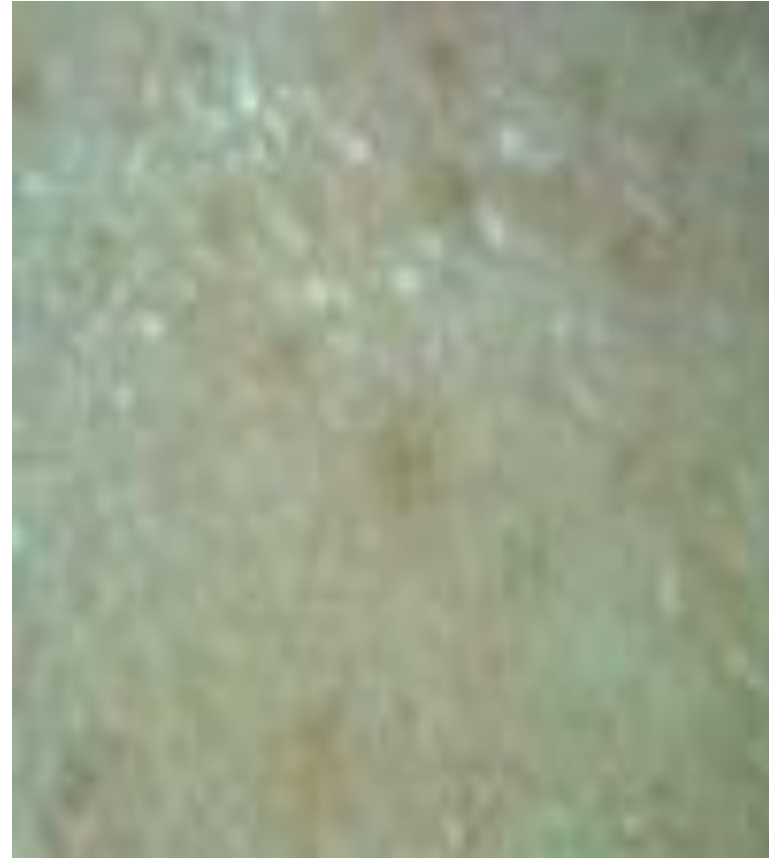До



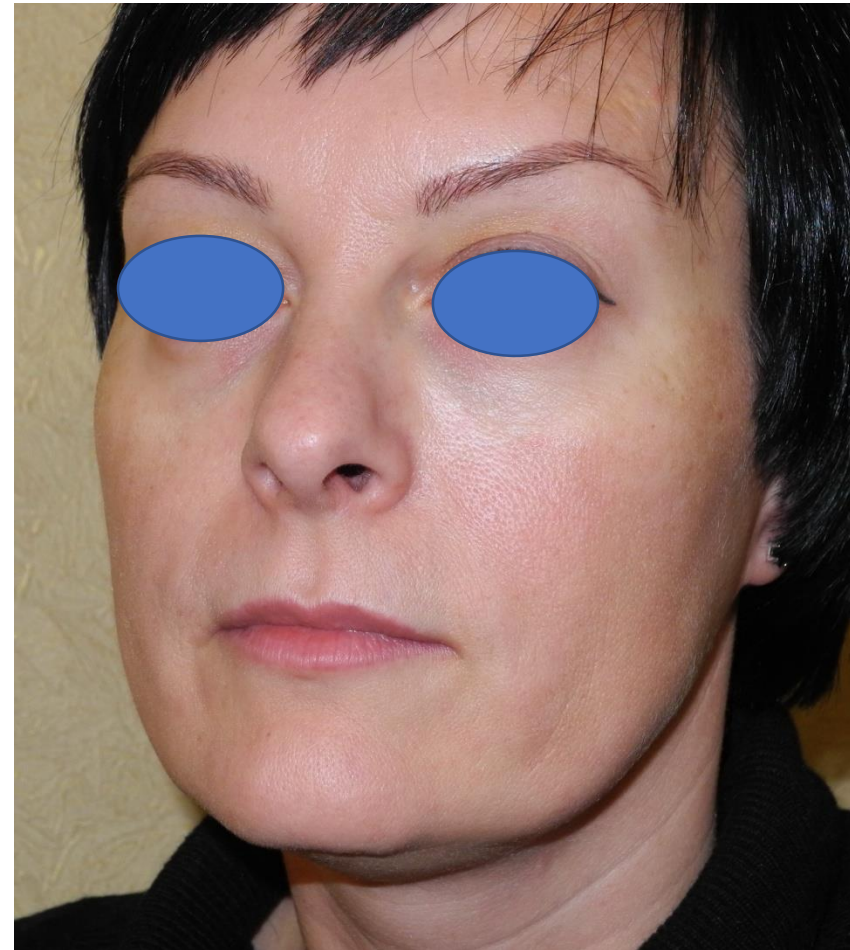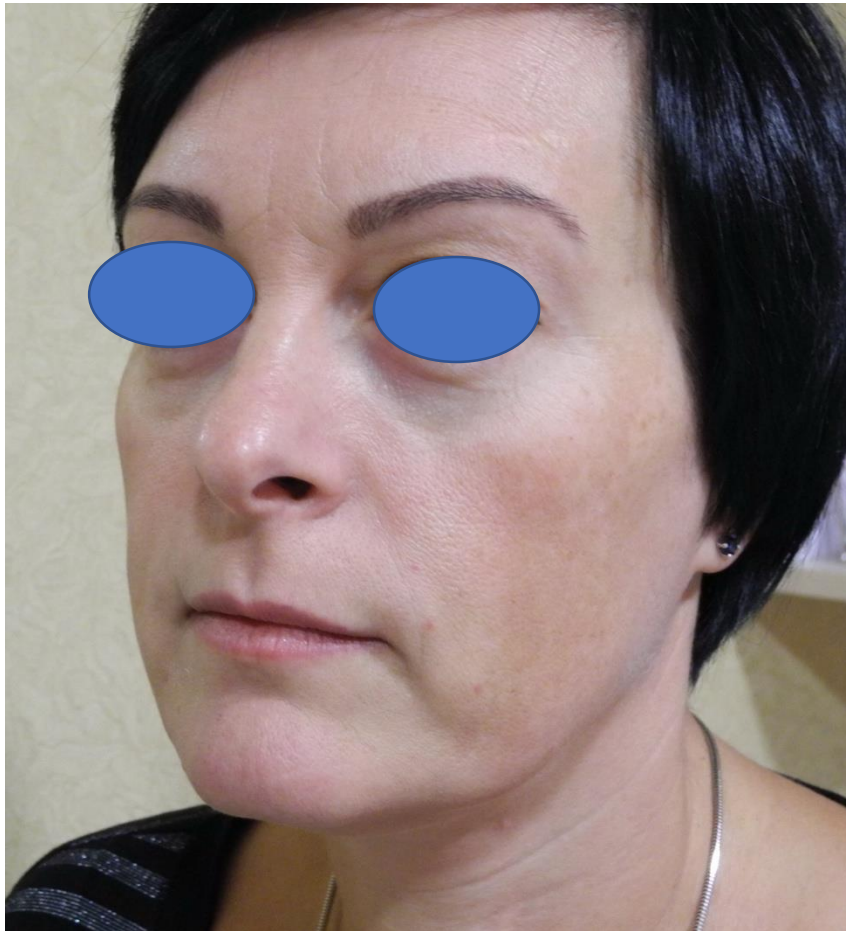Через 10мес



# Количество и размер пор (визиоскопия)



**excellence visage (средняя треть лица) +  
1 сеанс лазерной шлифовки**



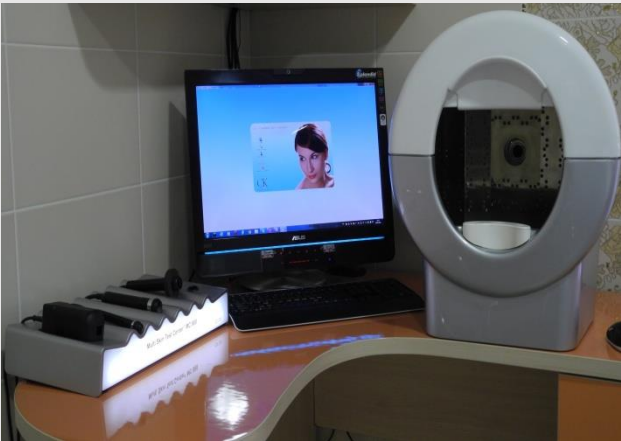# КЛИНИЧЕСКОЕ ИССЛЕДОВАНИЕ

Оценивали следующие биофизические **параметры кожи**:

- Эластичность
- Увлажненность
- Интенсивность пигментации
- Количество и размер пор
- Архитектоника кожи при помощи визиоскопии

# КЛИНИЧЕСКОЕ ИССЛЕДОВАНИЕ

Оценка результатов  
производилась при помощи  
приборно-диагностического  
комплекса **Courage Khazaka**  
(Германия)



# КЛИНИЧЕСКОЕ ИССЛЕДОВАНИЕ

**Все параметры оценивали в динамике:**

- До нитевой подтяжки в комбинации с лазерными методами
- Через 1 месяц
- Через 3 месяца
- Через 6 мес
- Через 1 год

В трех возрастных группах, учитывая возрастные нормы каждой группы пациентов.

# КЛИНИЧЕСКОЕ ИССЛЕДОВАНИЕ

**45 пациенток**

**Возрастная группа – 35–65 лет**

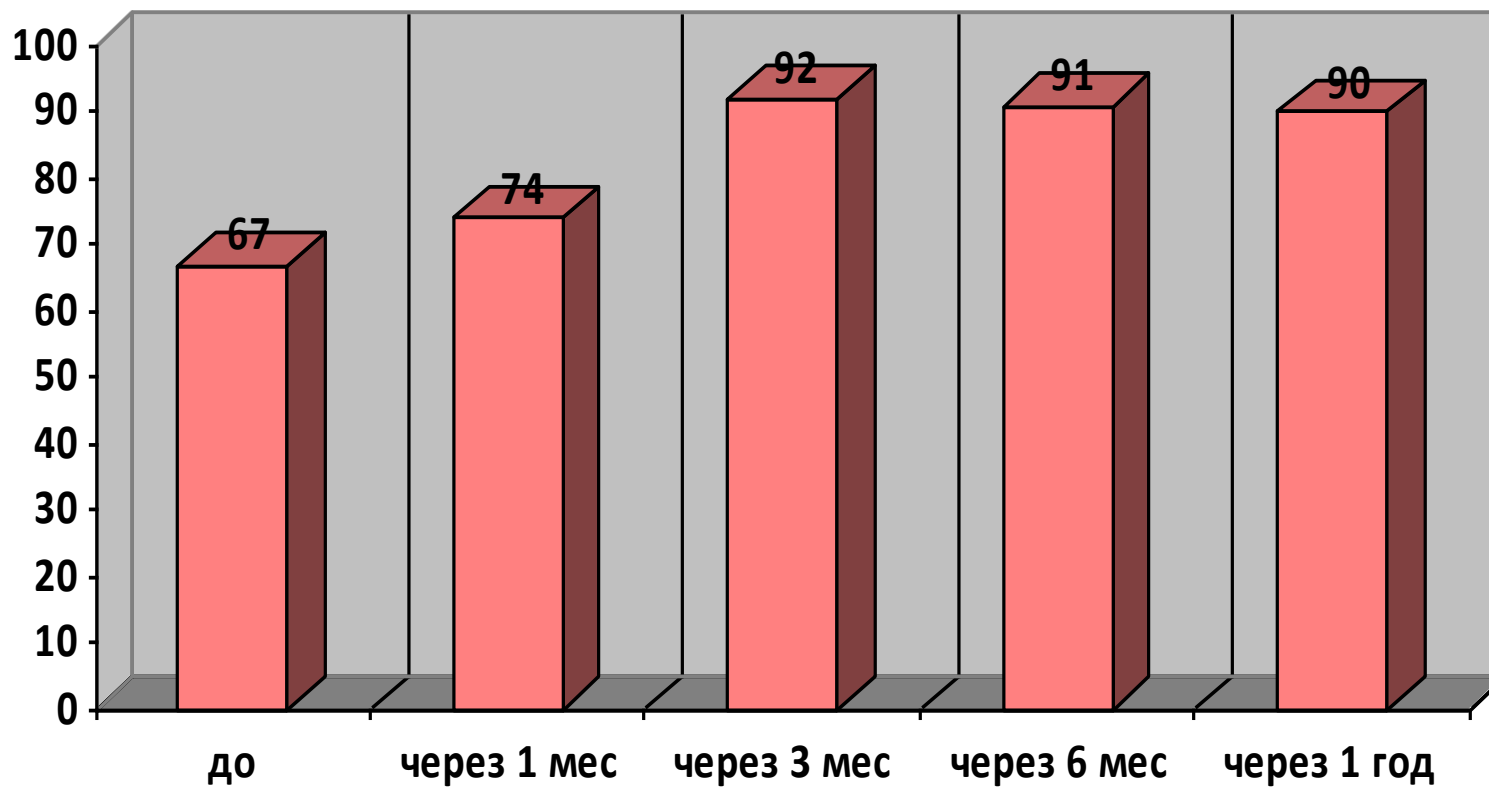
Пациенты были разделены на 3 группы:

- 1я гр. – 35–45 лет
- 2я гр. – 45–55 лет
- 3я гр. – 55–65 лет

Преобладали комбинированная и жирная кожа с комбинированным и деформационным морфотипом старения.

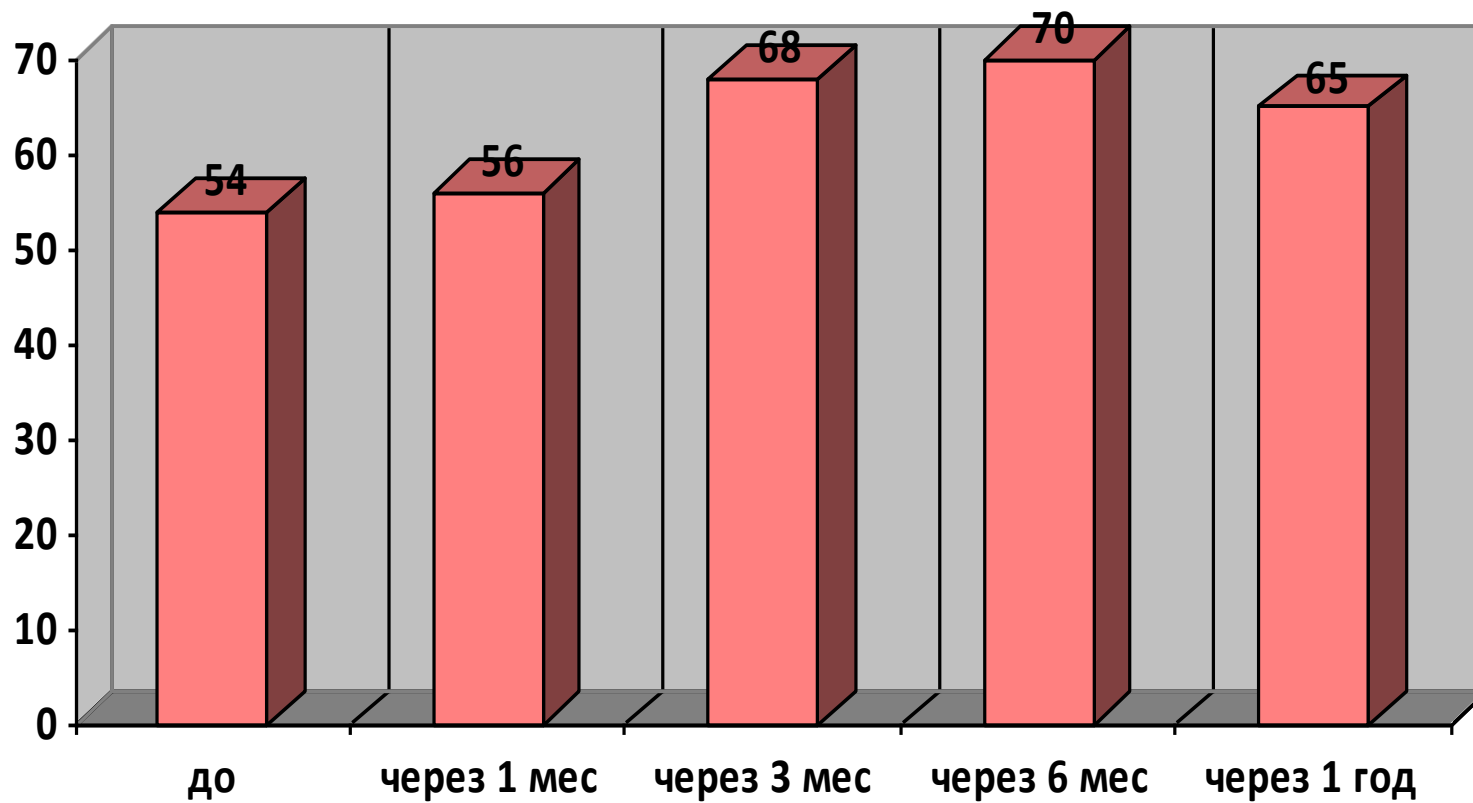
# ЭЛАСТИЧНОСТЬ

35–45 лет



# ЭЛАСТИЧНОСТЬ

45–55 лет



# Выводы:

- Комбинирование нитевого лифтинга и лазерных методик позволяет усилить эффект лифтинга с одновременным улучшением качества и структуры кожи

с коротким периодом реабилитации и длительным эффектом (от 1 года до 3х лет), что особенно важно для пациентов с жирной кожей и явлениями постакне, лица которых наиболее подвержены гравитационным изменениям.



СПАСИБО  
ЗА ВНИМАНИЕ !

[lenatravel@mail.ru](mailto:lenatravel@mail.ru)

+79852139878

